

# A Case of Pulmonary Embolism with Hypereosinophilia and Literature Review

Linhui Luan<sup>1</sup>, Deng Pan<sup>1</sup>, Shimeng Wang<sup>1</sup>, Jinpeng Cong<sup>2</sup>, Zhenhui Liu<sup>1</sup>, Wencheng Yu<sup>2\*</sup>

<sup>1</sup>Qingdao University, Qingdao Shandong

<sup>2</sup>Affiliated Hospital of Qingdao University, Qingdao Shandong

Email: \*yuwencheng0@126.com

Received: Aug. 3<sup>rd</sup>, 2020; accepted: Aug. 20<sup>th</sup>, 2020; published: Aug. 27<sup>th</sup>, 2020

## Abstract

**Purpose:** To analyze the clinical characteristics and treatment experience of pulmonary embolism with hypereosinophilia. **Methods:** We retrospectively analyzed the clinical data of a patient with pulmonary embolism and hypereosinophilia admitted to the Department of Respiratory and Critical Care Medicine, Affiliated Hospital of Qingdao University, and reviewed relevant literature. **Results:** He was relieved and discharged from the hospital after receiving warfarin anticoagulation and hormone treatment. **Conclusion:** The high incidence and fatality rate of pulmonary embolism has constituted an important medical care problem worldwide. Pulmonary embolism with hypereosinophilia is clinically rare, and there are serious clinical missed and misdiagnosed phenomena, which should be given full attention.

## Keywords

Pulmonary Embolism, Hypereosinophilia, Anticoagulation Therapy, Hormone Therapy

# 肺栓塞合并高嗜酸性粒细胞增多症1例并文献复习

栾琳慧<sup>1</sup>, 潘登<sup>1</sup>, 王诗梦<sup>1</sup>, 丛金鹏<sup>2</sup>, 刘珍慧<sup>1</sup>, 于文成<sup>2\*</sup>

<sup>1</sup>青岛大学, 山东 青岛

<sup>2</sup>青岛大学附属医院, 山东 青岛

Email: \*yuwencheng0@126.com

\*通讯作者。

**文章引用:** 栾琳慧, 潘登, 王诗梦, 丛金鹏, 刘珍慧, 于文成. 肺栓塞合并高嗜酸性粒细胞增多症 1 例并文献复习[J]. 临床医学进展, 2020, 10(8): 1777-1781. DOI: 10.12677/acm.2020.108267

## 摘要

目的：分析肺栓塞合并高嗜酸性粒细胞增多症临床特点及治疗体会。方法：我们对青岛大学附属医院呼吸与危重症医学科收治的1例肺栓塞合并高嗜酸性粒细胞增多症患者的临床资料进行回顾性分析，并且复习相关文献。结果：给予华法林抗凝及激素等综合治疗后好转出院。结论肺栓塞的发病率及病死率较高，已经构成了世界性的重要医疗保健问题。肺栓塞合并高嗜酸性粒细胞增多症临床少见，临床上存在较严重的漏诊和误诊现象，对此应该给予充分关注。

## 关键词

肺栓塞，高嗜酸性粒细胞增多症，抗凝治疗，激素治疗

Copyright © 2020 by author(s) and Hans Publishers Inc.

This work is licensed under the Creative Commons Attribution International License (CC BY 4.0).

<http://creativecommons.org/licenses/by/4.0/>



Open Access

## 1. 前言

肺栓塞是以各种栓子阻塞肺动脉或分支为发病原因的一组疾病或临床综合症的总称，包含肺血栓栓塞(PTE)、羊水栓塞、脂肪栓塞、空气栓塞等，其中肺血栓栓塞为最常见类型。高嗜酸性粒细胞增多综合征(HES)是一种原因不明，外周血嗜酸粒细胞增多，多种脏器受累，预后较差的综合征。心脏、肺脏、皮肤和中枢神经系统是最常见受累的器官。现报道诊断为肺栓塞合并高嗜酸性粒细胞增多症的一例病例，旨在提高临床医师对此病的认识，积累更多的临床经验。

## 2. 临床资料

患者，男，26岁。因“发现肺栓塞3年，再发1周”于2018-08-24入院。患者3年前无明显诱因出现胸痛，为前胸持续性胸痛，平卧休息不缓解，无左肩、左颌下及后背部放射痛，伴咳嗽、咳血丝痰，为鲜红色，4~5口/日，多于晨起后出现，伴胸闷、憋气、乏力，伴发热，体温最高达38℃，无畏寒、寒战，无腹痛、腹泻，无皮疹、关节肿痛等不适，就诊于外院，考虑“肺炎”，予抗感染治疗后胸痛好转，但仍有血丝痰。后就诊于我院急诊，行肺灌注通气显像示“左肺下叶背段、右肺上叶部分前段、中叶部分内段肺栓塞高度可能”、D-二聚体568 ng/ml，心脏超声：PSAP 34 mmHg，考虑“肺栓塞”，予依诺肝素钠、华法林治疗，症状好转出院。出院后规律用药，出院1年后复查肺灌注通气显像示“肺多发性肺栓塞治疗后，左肺部分灌注明显改善”，继续规律用药，PT控制在2左右。1周前复查肺灌注通气显像示“与前一次肺显像比较，左肺部分前段出现新的栓塞灶”。患者无胸痛、胸闷、咯血等不适，为求进一步治疗，收住我科。既往史：哮喘病史10余年，接触冷空气后发作，规律应用信必可1吸qd；皮肤湿疹病史6年，间断服用左西替利嗪抗过敏治疗；过敏性鼻炎2年，未正规治疗；否认肝炎病史，无结核病史，否认疟疾病史，否认密切接触史，否认高血压、心脏病史，否认糖尿病、脑血管疾病、精神疾病史，否认手术史，无外伤史，无输血史，对“青霉素、头孢、左氧氟沙星、碘造影剂”过敏。否认外地居住史，无疫区、疫情、疫水接触史；否认吸烟、饮酒史。

**体格检查:** 神志清, 精神可, 口唇无紫绀。双肺呼吸音清, 未闻及干湿性啰音。心律齐, 各瓣膜听诊区未闻及病理性杂音。腹软, 无压痛及反跳痛。双下肢、腹部布满浅褐色皮损, 前胸部散在大小不等瘢痕结节。

**实验室及辅助检查: 血清学:** 本次住院期间行多次外周血常规检验, 嗜酸粒细胞计数最高时为  $3.16 \times 10^9/L$  ( $0.02 \sim 0.52 \times 10^9/L$ ), 嗜酸粒细胞百分率最高为 34.2% (0.4%~8.0%); PT 比值最低为 1.02 INR (0.8~1.2 INR), APTT 比值 1.15 R (0.81~1.40 R); 免疫球蛋白 IgE > 2500 IU/mL (0~100 IU/mL); BNP、风湿四项、抗磷脂抗体、抗中性粒细胞胞浆抗体、ENA 抗体谱、抗核抗体及滴度、传染性四项、肺癌相关肿瘤标志物未见异常。**影像学:** 肺灌注通气显像示“与 2016.09.26 肺显像比较, 左肺部分前段出现新的栓塞灶”。**骨髓活检:** 骨髓增生不均一, 部分区域细胞容积 5%, 部分区域细胞容积 40%, 粒红比例大致正常, 粒系细胞各阶段可见, 以中幼及以下阶段细胞为主, 红系以中晚幼红多见, 巨核细胞可见, 呈分叶核(图 1)。特殊染色结果: HGF 粒系(+), 网状纤维(MF: 0 级), Fe(+). FISH(PDGFR A(4q12))基因检测未见异常(图 2)。外周血涂片 N-ALP 染色阳性率 0%, 总积分 0 分(图 3)。

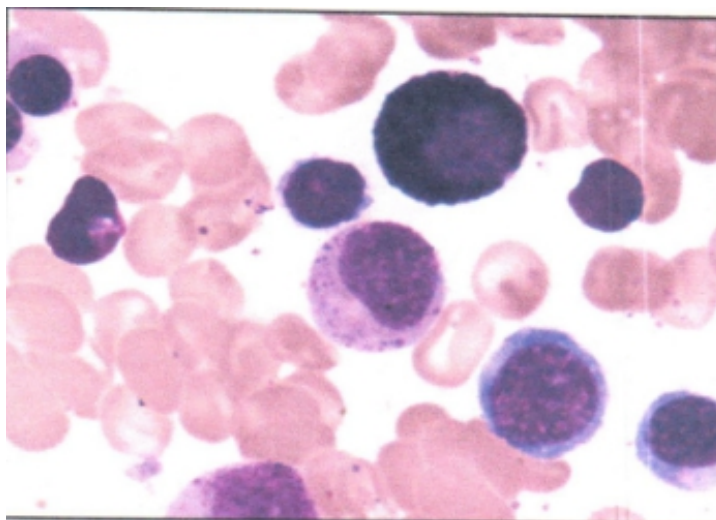


Figure 1. Bone marrow smear (100× magnification microscope)  
图 1. 骨髓涂片(镜下放大 100 倍)

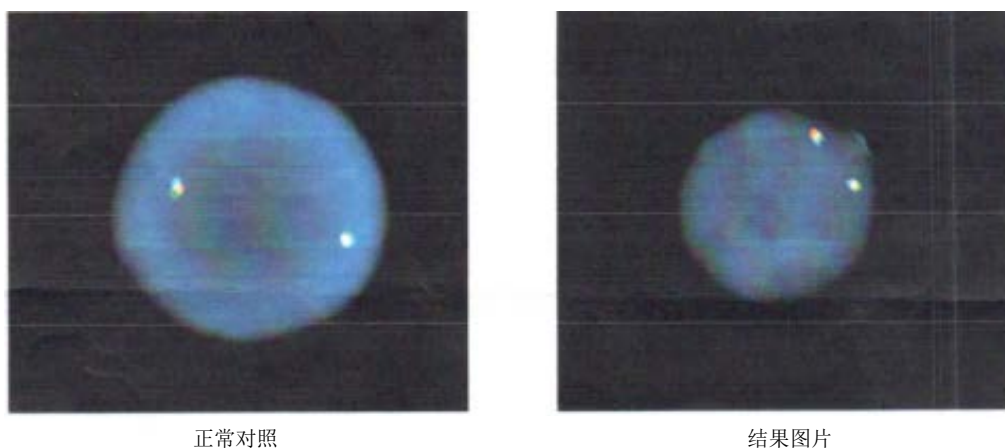
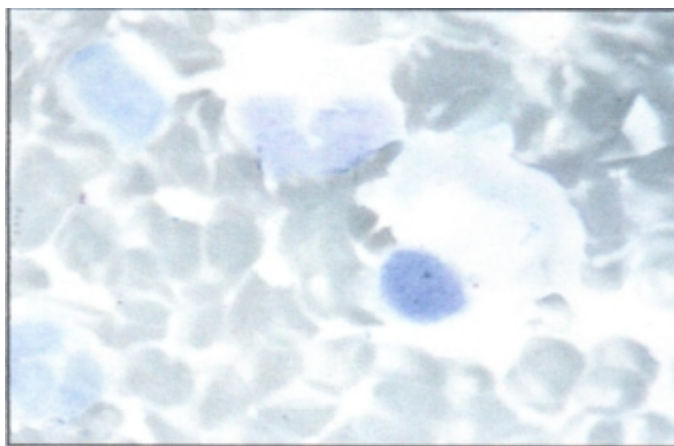


Figure 2. FISH(PDGFR A(4q12)) detection  
图 2. FISH(PDGFR A(4q12))检测



**Figure 3.** Peripheral blood smear (100× magnification microscope)  
**图 3.** 外周血涂片(镜下放大 100 倍)

**诊断:** 肺栓塞, 高嗜酸性粒细胞增多症, 支气管哮喘, 过敏性鼻炎, 湿疹。

**鉴别诊断:** 1. 原发性肺栓塞: 患者有胸痛、咯血、咳嗽, 无皮肤增厚、瘙痒等不适, 可有下肢深静脉血栓, 肺动脉压增高, 并经正规抗凝治疗后可好转。但本患者多次行静脉超声, 提示无下肢静脉血栓, 并且肺动脉压正常, 经正规治疗后仍反复复发。2. 过敏性哮喘: 可有反复咳嗽、咳痰、喘息, 嗜酸性粒细胞增高, 经治疗后可恢复正常。但本患者治疗后, 嗜酸性粒细胞仍进行性增高, 无法用哮喘解释。3. 变应性支气管肺曲霉病(ABPA): 有支扩、哮喘症状, 并且 IgE 增高, 胸部 CT 示有肺部阴影, 但本患者不支持。4. 单纯嗜酸性粒细胞增高: 嗜酸性粒细胞增高在 10%左右, 本患者不符合。5. 寄生虫感染: 有寄生虫感染病史, 本患者不符。6. 嗜酸性肉芽肿性血管炎: 患者风湿四项、抗磷脂抗体、抗中性粒细胞胞浆抗体、ENA 抗体谱、抗核抗体及滴度均为阴性, 排除该疾病。

治疗: 给予华法林 5 mg 抗凝, 甲强龙 40 mg 静滴, 并辅以保胃、补钙等对症支持治疗, 后患者病情好转, 嗜酸性粒细胞恢复正常, 出院随访。

### 3. 讨论

高嗜酸粒细胞增多综合征(hypereosinophilic syndromes, HES)又称特发性嗜酸粒细胞增多综合征(idiopathic hypereosinophilic syndromes, IHES), 是一种病因不明, 外周血嗜酸粒细胞增多, 多种脏器受累, 预后较差的综合征。Handy 和 Anderson [1]于 1968 年第一次提出这一概念, 该病比较罕见, 可呈急、慢、恶、良性表现, 多好发于青年男性[2]。Chusid 等[3]于 1975 年发表 HES 的诊断标准, 至今仍在使用: I 外周血嗜酸粒细胞增多  $> 1.5 \times 10^9/L$ , 持续 6 个月以上; II 无感染, 寄生虫, 肿瘤, 过敏或已知其他引起嗜酸粒细胞增多的原因; III 器官受累的体征及症状。高嗜酸粒细胞增多综合征临床症状缺少特异性, 易导致误诊、漏诊, 因而加强对本病的认识极其重要。该青年男性患者, 外周血示嗜酸性粒细胞不断升高(图 3), 骨髓活检示骨髓增生不均一(图 1), FISH(PDGFR4(4q12))基因检测未见异常(图 2), 排除过敏、寄生虫及感染等因素, 并累及肺脏, 可诊断 HES。

HES 与血栓栓塞间的联系尚不明确, HES 导致血栓形成的机制可能如下: 1) 嗜酸性粒细胞产生多种毒性物质, 如高阳离子蛋白、氧化分子、一些酶类、神经毒素、白三烯等, 通过活化外源性凝血途径, 造成血液高凝状态和血栓形成。2) 嗜酸性粒细胞分泌的嗜酸性颗粒会激活血小板受体, 减少抗凝血物质的生成, 从而致使血栓形成。3) 主要碱性蛋白可抑制血栓调节蛋白, 减少活化蛋白 C 的产生, 造成高凝状态[4] [5] [6] [7]。该患者无深静脉血栓形成、自身免疫疾病、恶性肿瘤、长期卧床等血栓形成的高危因

素, 从而考虑高嗜酸性粒细胞增多症为本患者反复发生肺栓塞的病因。给予患者华法林治疗, 效果不佳, 后加用甲强龙治疗, 病情明显好转, 嗜酸性粒细胞恢复正常。

HES 隐性发病, 可累及各个器官、系统, 如皮肤、周围或中枢神经系统、心血管系统、胃肠道和肺 [8]。HES 患者血栓形成较为常见, 如心脏附壁血栓、下腔静脉血栓、肝门静脉血栓、脑动脉血栓、心脏瓣膜赘生物形成等 [7] [9], 约 25% 会产生血栓栓塞性并发症, 因此本病死亡患者约占 5%~10% [10]。但肺栓塞的发生极其罕见 [2]。HES 常见临床症状为发热、乏力、体重减轻, 肺部受累时可有咳嗽、胸痛、胸闷、呼吸困难、哮喘样发作、咯血等。本病患存在发热、咳血丝痰、胸痛、胸闷、憋气、乏力等症状, 符合 HES 临床表现, 与肺部受累明显相关, 并肺灌注通气显像提示肺栓塞, 该患者已排除其他导致肺栓塞原因及原发性肺栓塞, 由此考虑该病患为肺栓塞为 HES 继发引起。HES 并肺栓塞, 治疗上除抗凝、溶栓外, 首选加用激素治疗, 用以降低嗜酸性粒细胞, 减轻多器官组织损伤。至今对 HES 合并肺栓塞的治疗疗程尚无统一观点, 抗凝治疗: 通常推荐抗凝治疗 3~6 个月, INR 控制在 2~3, 若仍反复形成血栓, 嗜酸性粒细胞再次升高, 造成组织器官不可逆性损伤, 建议长期抗凝治疗; 激素治疗: 部分专家推荐可长期低剂量激素维持, 大量使用激素时应加用免疫抑制剂维持 [11] [12]。本例患者住院期间给予华法林及激素治疗, 病情好转, 出院后规律复诊, 调整用药, 目前未反复。

HES 临床症状不典型, 合并肺栓塞及其罕见 [2], 临床上遇见肺栓塞病例, 除了常见肺栓塞病因, 如深静脉血栓形成、自身免疫疾病、恶性肿瘤、长期卧床、原发性肺栓塞等, 还应注意某些罕见病因, 如 HES。总之 HES 合并肺栓塞罕见, 且为存在致命性的疾病, 应给予关注, 防止漏诊及误诊。

该病例报道获得病人知情同意, 经青岛大学附属医院伦理委员会批准同意。

## 参考文献

- [1] Hardy, W.R. and Anderson, R.E. (1968) The Hypereosinophilic Syndromes. *Annals of Internal Medicine*, **68**, 1220-1229. <https://doi.org/10.7326/0003-4819-68-6-1220>
- [2] Buyuktas, D., Eskazan, A.E., Borekci, S., et al. (2012) Hypereosinophilic Syndrome Associated with Simultaneous Intracardiac Thrombi, Cerebral Thromboembolism and Pulmonary Embolism. *Internal Medicine*, **51**, 309-313. <https://doi.org/10.2169/internalmedicine.51.6156>
- [3] Bain, B., Pierre, R., Imbert, M., et al. (2001) World Health Organization of Tumours. IARC Pres, Lyon, 29-31.
- [4] 徐伟豪, 郭文杰, 杨庭树. 以急性肺栓塞广泛下肢静脉血栓形成为首发症状的嗜酸粒细胞增多综合征一例并文献复习[J]. 中华结核和呼吸杂志, 2015, 38(12): 912-917.
- [5] 李莉, 吴琦, 史丽霞, 等. 以肺栓塞为首发表现的高嗜酸粒细胞综合征一例并文献复习[J]. 中华结核和呼吸杂志, 2013, 36(9): 675-678.
- [6] 王珊, 张雪, 汪旸, 等. 嗜酸性粒细胞增多综合征并发肺栓塞[J]. 临床皮肤科杂志, 2014, 43(8): 481-483.
- [7] Sui, T., Li, Q., Geng, L., et al. (2013) A case of Hypereosinophilic Syndrome Presenting with Multiorgan Thromboses Associated with Intestinal Obstruction. *Turkish Journal of Hematology*, **30**, 311-314. <https://doi.org/10.4274/Tjh.2012.0141>
- [8] Lee, K.G., Chuah, M.B., Tang, H.C., et al. (2014) Hypereosinophilic Syndrome with Large Intracardiac Thrombus. *Singapore Medical Journal*, **55**, 129-131. <https://doi.org/10.11622/smedj.2014109>
- [9] Grigoryan, M., Geisler, S.D., St Louis, E.K., et al. (2009) Cerebral Arteriolar Thromboembolism in Idiopathic Hypereosinophilic Syndrome. *Archives of Neurology*, **66**, 528-531. <https://doi.org/10.1001/archneurol.2009.36>
- [10] Todd, S., Hemmaway, C. and Nagy, Z. (2014) Catastrophic Thrombosis in Idiopathic Hypereosinophilic Syndrome. *British Journal of Haematology*, **165**, 425. <https://doi.org/10.1111/bjh.12729>
- [11] Buyuktas, D., Eskazan, A.E., Borekci, S., et al. (2012) Hypereosinophilic Syndrome Associated with Simultaneous Intracardiac Thrombi, Cerebral Thromboembolism and Pulmonary Embolism. *Internal Medicine*, **51**, 309-313. <https://doi.org/10.2169/internalmedicine.51.6156>
- [12] 李青, 隋涛, 耿莉, 等. 特发性嗜酸粒细胞增多综合征并发多发性动静脉血栓一例[J]. 中华血液学杂志, 2012, 33(5): 377.