

# 鱼骨移行致腹主动脉十二指肠瘘2例个案 并文献复习

曲泓宇, 马绘博, 刘欢欢, 李永欣, 郭明金\*

青岛大学附属医院血管外科, 山东 青岛

收稿日期: 2023年11月27日; 录用日期: 2023年12月21日; 发布日期: 2023年12月29日

## 摘要

误食鱼刺刺破上消化道的情况在临床上是常见的, 但是鱼刺同时刺破十二指肠及腹主动脉壁并形成主动脉十二指肠瘘的病例是极其罕见的, 严重时可引起患者失血性休克死亡。我院血管外科收治过两例主动脉十二指肠瘘患者, 两例患者就诊的主诉均为不明原因的反复发热。其中女性患者3年前已被明确诊断为鱼刺刺破十二指肠和腹主动脉, 入院行腹主动脉覆膜支架植入术外加十二指肠修补术; 另一例男性患者4年前发生不明原因的腹主动脉破裂, 行腹主动脉覆膜支架植入术, 后在本次治疗过程中通过增强CT时发现腹主动脉内长形高密度异物影。本次对两位患者均行开腹探查手术, 术中选择保留原支架, 对支架周围组织行清创处理, 关闭瘘口修补肠腔, 使用大网膜覆盖腹主动脉, 术前术后应用抗生素。本文讨论核心在于首次就诊是否应植入支架以及再次就诊支架是否可以保留。

## 关键词

鱼骨移行, 主动脉十二指肠瘘, 覆膜支架, 个案报告

# Abdominal Aortoduodenal Fistula Caused by Fishbone Migration: Two Cases and Literature Review

Hongyu Qu, Huibo Ma, Huanhuan Liu, Yongxin Li, Mingjin Guo\*

Vascular Surgery Department, The Affiliated Hospital of Qingdao University, Qingdao Shandong

Received: Nov. 27<sup>th</sup>, 2023; accepted: Dec. 21<sup>st</sup>, 2023; published: Dec. 29<sup>th</sup>, 2023

\*通讯作者 Email: qduahvasc@163.com

文章引用: 曲泓宇, 马绘博, 刘欢欢, 李永欣, 郭明金. 鱼骨移行致腹主动脉十二指肠瘘 2 例个案并文献复习[J]. 临床医学进展, 2023, 13(12): 20487-20497. DOI: 10.12677/acm.2023.13122882

## Abstract

In clinical practice, it is common for patients to inadvertently ingest a fishbone that punctures the upper gastrointestinal tract. However, it is extremely rare for a fishbone to puncture both the abdominal aortic wall and the duodenum at the same time, resulting in the formation of an aortoduodenal fistula. In severe cases, this can lead to hemorrhagic shock, which can be fatal. Two patients with aortoduodenal fistulas have been admitted to our hospital's vascular surgery department. Both patients complained of an unexplained recurrent fever. The female patient was diagnosed with fishbone rupture of the duodenum and abdominal aorta three years prior, and she underwent duodenal repair in addition to abdominal aortic coated stent implantation. A long, high-density foreign body was discovered inside the abdominal aorta during treatment for another male patient who experienced an unexplained abdominal aortic rupture four years prior. The initial stent was saved during the open exploratory procedure that was performed on both patients. Antibiotics were administered both before and after surgery, the tissue surrounding the stent was debrided, the intestinal lumen was repaired by closing the fistula, and a sizable omentum was placed over the abdominal aorta. This article mainly discusses whether or not a stent should be placed during the initial visit and if it can be saved for a follow-up appointment.

## Keywords

Fishbone Migration, Aortoduodenal Fistula, Overlying Stent, Case Report

Copyright © 2023 by author(s) and Hans Publishers Inc.

This work is licensed under the Creative Commons Attribution International License (CC BY 4.0).

<http://creativecommons.org/licenses/by/4.0/>



Open Access

## 1. 引言

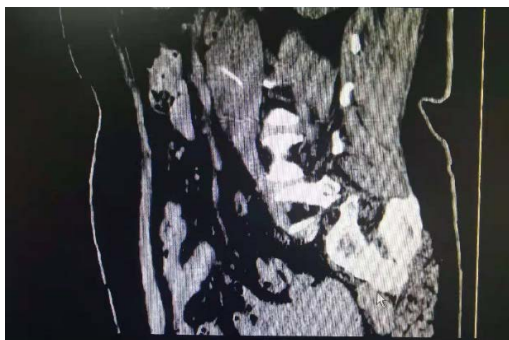主动脉肠瘘(aortoenteric fistula, AEF)是指主动脉与其相邻肠道的病理性沟通,是一种罕见的导致消化道出血原因。临床上主要表现为消化道出血、腹痛和腹部搏动性包块,但多不典型,仅有 11%~25%的患者具备该三联征[1],此外还可伴有不明原因的反复发热。胃肠道出血是主动脉肠瘘的最常见表现。其特点是,出血迅速但有间歇性,最初的出血往往具有致命性[2],间歇性出血被认为是由峡部血栓形成或肠内血液刺激引起的肠壁收缩引起的[3]。此病发病率虽低,但如不及时治疗死亡率较高。主动脉十二指肠瘘,尤其是位于主动脉和十二指肠最密切相关的第三段和第四段,是发生 AEF 的最常见部位[4]。鱼刺导致的主动脉食管瘘比较常见,但其导致主动脉十二指肠瘘国内外报道较少,我科曾收治过两例,现具体案例如下。

## 2. 病例一

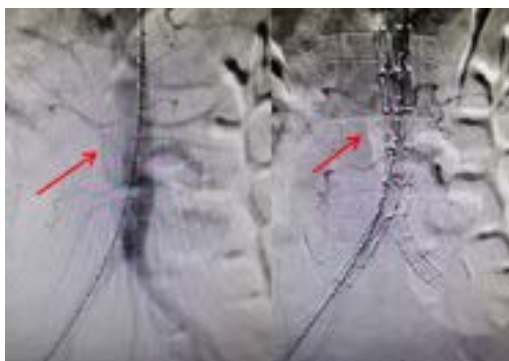
患者于\*\*,女,54岁。因“间断发热两年余,加重一年”于2021年2月18日再次入院。既往糖尿病病史10年。

患者于2018年1月8日食鱼后出现腹痛,以脐下方程度为重,无明显黑便血便,14天后腹痛加重入院,伴有明显恶心、腰痛、大汗淋漓。急诊行腹部CT见腹主动脉及十二之上水平段有高密度线状影(图1),结合患者食鱼史,诊断为鱼刺穿破十二指肠和腹主动脉。急症同时行介入及开放手术,术中DSA造影时发现鱼刺(图2),置入覆膜支架保护动脉。支架置入后,行开腹探查,在腹主动脉前方可触及脓腔,

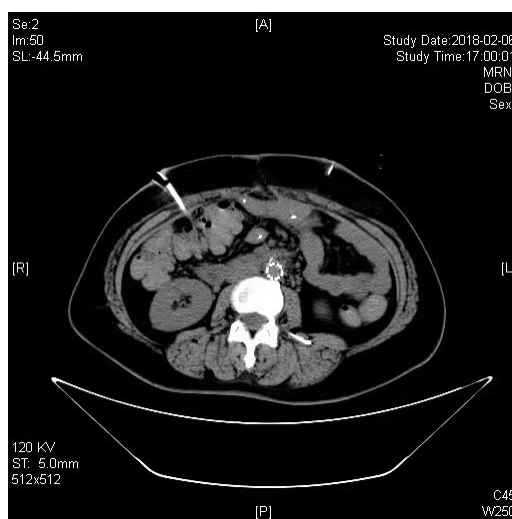打开引流。继续探查发现腹主动脉与下腔静脉间可触及包裹性的质硬肿物，无法打开，恐引起血管及十二指肠损伤，鱼刺未取出。术后复查 CTA 造影，发现支架对鱼刺尖端起了良好的隔绝作用(图 3)。术后第一年患者腹部症状消失，体温正常，但两年前开始频繁出现寒战高热，体温最高可至 41.5℃，再入我科时已用泰能和万古霉素控制感染。



**Figure 1.** Linear high-density imaging of the abdominal aorta  
**图 1.** 腹主动脉线性高密度影



**Figure 2.** DSA imaging of aortic fishbone  
**图 2.** DSA 下的主动脉鱼刺影像



**Figure 3.** Isolation of fishbone by brackets  
**图 3.** 支架对鱼刺的隔绝

本次入院患者复查腹主动脉 CTA，发现支架前方出现明显气腔(图 4)。入院化验：红细胞计数： $3.15 \times 10^{12}/L$ ，白细胞计数  $4.37 \times 10^9/L$ ，血小板计数： $107 \times 10^9/L$ ，血红蛋白  $82 \text{ g/L}$ ，C 反应蛋白： $118.26 \text{ mg/L}$ ，血培养示尿肠球菌阳性，其余化验未见明显异常。结合相关症状体征、既往史、影像及化验结果，患者术前诊断为腹主动脉十二指肠瘘形成、腹主动脉支架感染。手术行开腹探查，打开肠系膜上动脉后方隧道，发现患者十二指肠水平段与后方腹主动脉粘连紧密无法分离。打开十二指肠，见腹主动脉与十二指肠间瘘道形成，大小约  $3 \times 2 \times 2 \text{ cm}$ ，打开瘘道，对瘘道及周围清创处理，发现腹主动脉覆膜支架显露呈黑褐色，支架结构完整，局部膨隆，无明显出血，周围未见明显化脓(图 5)。术中决定保留支架，并将大网膜牵拉缝合至腹主动脉破口处，切除水肿十二指肠壁，修理十二指肠破口，空肠营养造瘘，腹腔置管引流。术后给予患者抑酸、护胃、营养支持、抗感染等治疗。半个月内有反复发热症状，白细胞、C 反应蛋白较高，改用抗生素为替考拉宁，使用 3 天后体温逐渐下降，血常规逐渐恢复正常，之后偶有低热，术后 CTA 复查患者 AEF 基本消失，无明显造影剂外漏(图 6)，术后 1 月体温平稳出院。术后半年随访，患者发热症状完全消失，CTA 复查支架周围无气泡，术后效果良好(图 7)。

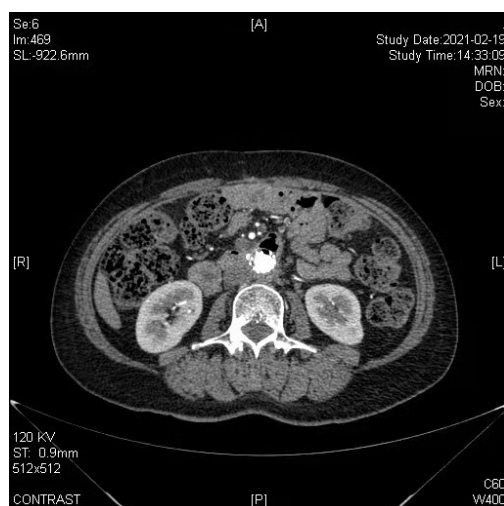


Figure 4. Gas image in front of the bracket  
图 4. 支架前方的气体影

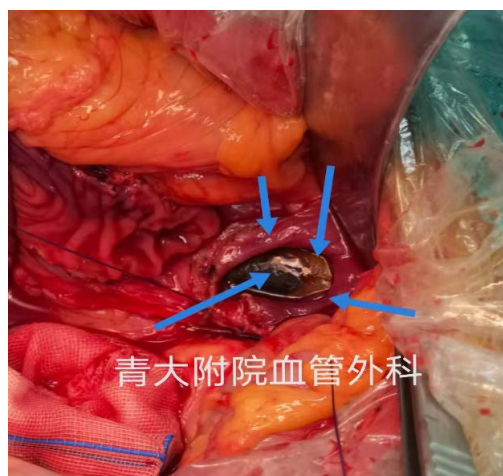
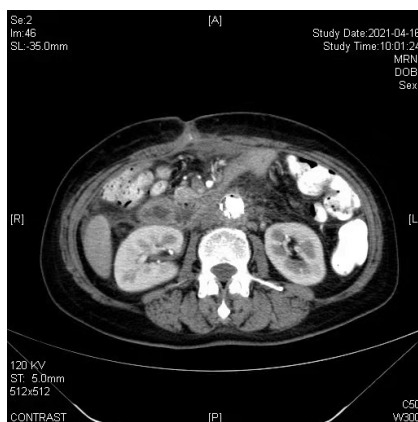
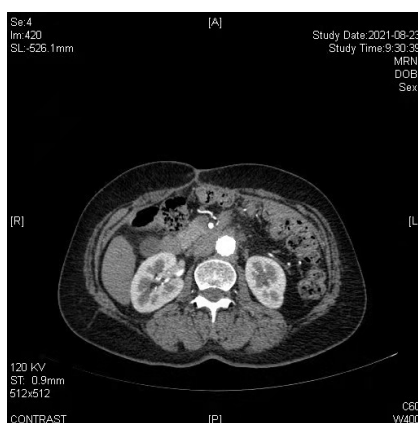


Figure 5. Black brown covered stent observed after laparotomy  
图 5. 开腹后观察到黑褐色的覆膜支架



**Figure 6.** CTA imaging half a month after surgery  
**图 6.** 术后半月的 CTA 影像

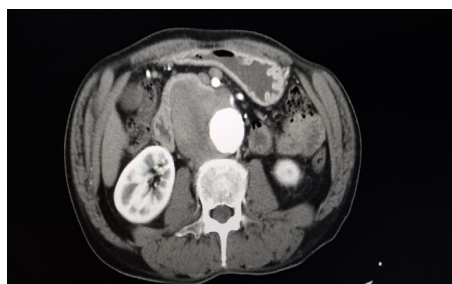


**Figure 7.** CTA imaging six months after surgery  
**图 7.** 术后半年的 CTA 影像

### 3. 病例二

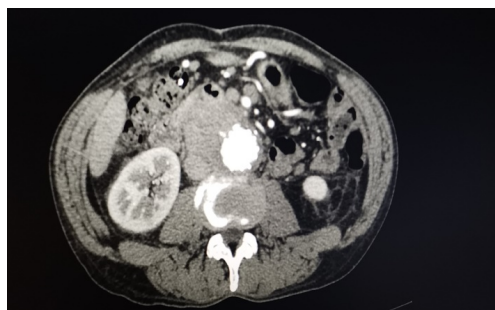患者申\*\*，男，年龄 64 岁，因“便血 3 月余，反复低热”于 2021 年 2 月 27 日再次入院。

患者曾在 2017 年 3 月 22 日因“右下腹及腰部疼痛 1 年，加重 3 天”入院。入院行腹主动脉 CTA，发现腹主动脉瘤形成，右前方有不规则低密度影环绕(图 8)。手术行微创植入主髂动脉覆膜支架，出院前复查 CTA，腹主动脉支架植入位置良好，支架周围无气泡及瘘道(图 9)。出院后 4 年来反复低热，2 次住院保守治疗，期间复查 CTA 均并未发现明显异常。



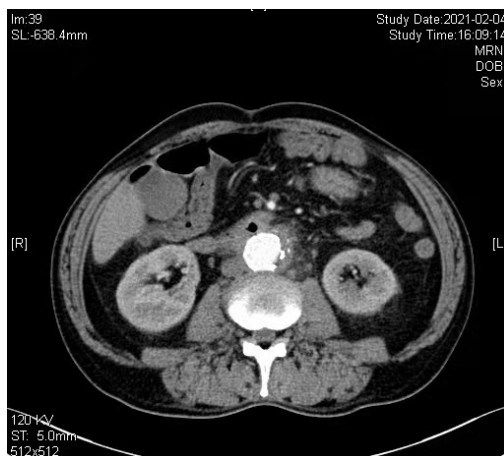
**Figure 8.** Abdominal aortic aneurysm surrounded by surrounding tissue  
**图 8.** 腹主动脉瘤被周围组织包裹



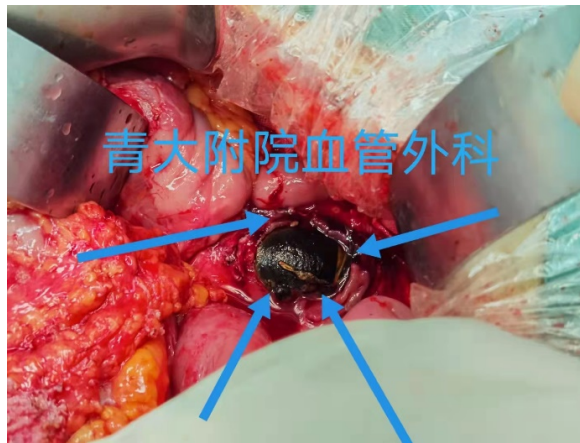


**Figure 9.** No obvious abnormalities observed in CTA after CTA  
**图 9.** CTA 术后 CTA 未见明显异常

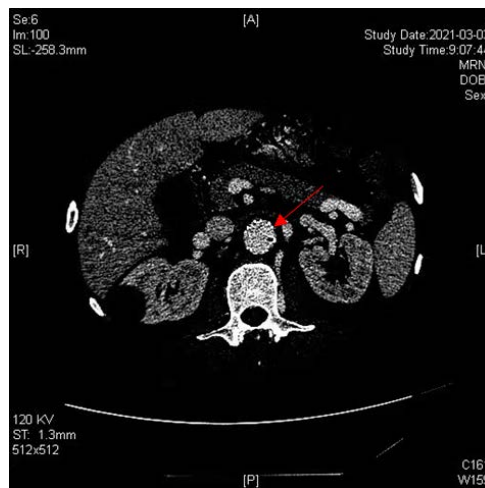
3 个月前患者无明显原因出现黑便，伴低热，最高体温  $38.0^{\circ}\text{C}$ ，伴有明显恶心呕吐现象，无腹痛、腹胀，无反酸、嗝气。入院行腹主动脉 CTA 示腹主动脉瘤支架置入术后，病变周围环状稍高密度影、部分病变区与十二指肠分界不清，考虑有窦道形成，并支架感染(图 10)。化验结果：白细胞计数  $6.35 \times 10^9/\text{L}$ ，红细胞计数： $2.52 \times 10^{12}/\text{L}$ ，血红蛋白  $67 \text{ g/L}$ ，血小板计数： $317 \times 10^9/\text{L}$ ，C 反应蛋白： $19.83 \text{ mg/L}$ ，血钾  $2.8 \text{ mmol/L}$ ，钠  $130 \text{ mmol/L}$ ，氯  $93 \text{ mmol/L}$ ，其余检查化验未见明显异常。结合相关症状、检查及化验，患者术前诊断为：十二指肠 - 腹主动脉瘘形成、腹主动脉支架感染。手术行开腹探查，探查见十二指肠降部与水平段交汇处，与后方腹主动脉粘连紧密无法分离。打开十二指肠见腹主动脉与十二指肠间形成瘘道，大小约  $3 \times 2 \times 2 \text{ cm}$ ，清创处理后见腹主动脉支架显露，呈黑褐色，结构完整，局部膨隆，腹主动脉支架周围渗血(图 11)。沿腹主动脉瘘口，纵行切开腹主动脉，于腹主动脉壁与腹主动脉支架之间填塞止血材料，缝合关闭腹主动脉开口及瘘口，大网膜覆盖。修补缝合十二指肠破口，行空肠营养造瘘，腹腔置管引流。根据术中开腹情况，发现该男患者与女性患者病情具有相似性。推测可能为异物导致的 AEF，而后回顾增强 CT 时发现了仅有 1 帧的完全水平方位的鱼刺影(图 12)，并且在同一层面的 CTA 上也可见到支架充盈缺损影(图 13)，从而确立了诊断。术后给予患者抑酸、护胃、营养支持、抗感染等治疗，患者腹部症状完全消失，20 天后体温暂时平稳出院，但后续直至半年随访时仍反复发热。复查时 CTA 发现管腔右前壁明显丘样低密度充盈缺损，并可疑附壁血栓形成(图 14)，推测丘样低密度充盈缺损可能与鱼刺尖端有关。后和患者交代病情，完全控制感染仍需再次手术，患者拒绝行手术治疗，此后使用抗生素保守控制。



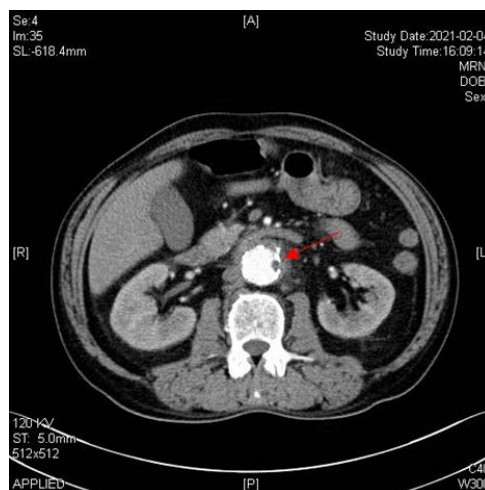
**Figure 10.** AEF formation  
**图 10.** 主动脉肠瘘形成



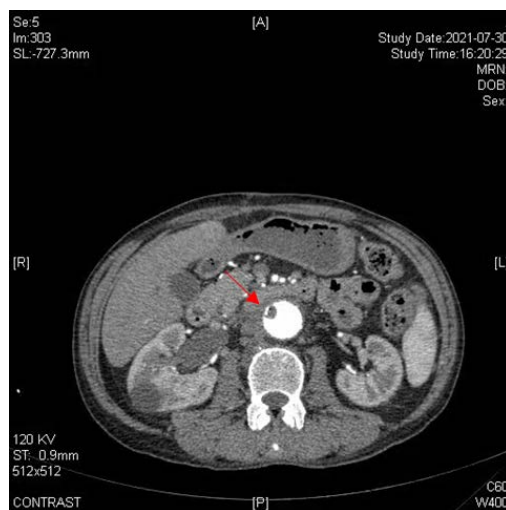
**Figure 11.** Stent images during open surgery  
**图 11.** 开放手术术中支架图片



**Figure 12.** High density linear shadows within the aorta  
**图 12.** 主动脉内的高密度线状影



**Figure 13.** Filling defect in covered stent  
**图 13.** 覆膜支架内充盈缺损



**Figure 14.** Six months follow-up imaging after surgery  
**图 14.** 术后半年随访影像

#### 4. 讨论

AEF 是指主动脉与邻近肠道发生的病理性相通，根据发病的原因而分为原发性 AEF 和继发性 AEF 两种，原发性 AEF 是由主动脉瘤扩张压迫或由于动脉的感染而侵蚀直接穿破至邻近肠腔，主要病因包括动脉粥样硬化、食道癌、胰腺癌、阑尾炎、胆囊结石、异物，以及感染性的主动脉炎[5]；继发性 AEF 是由于主动脉腔内以及开放手术造成。案例中两病例均由鱼刺异物导致，属于原发性 AEF。鱼刺经过胃酸消化仍能刺破十二指肠引起十二指肠主动脉瘘的情况极其罕见，国内尚未有鱼刺引起主动脉十二指肠瘘的相关病例报道，已有的消化道主动脉瘘病例主要为食管主动脉瘘。国外报道由异物引起的主动脉十二指肠瘘也主要是由缝针、鸡尾酒针造成的[3] [4] [5] [6]。

结合食鱼史、临床表现以及影像学 CT 检查，大多数鱼刺引起的 AEF 诊断并不困难，关键在于如何预防及治疗。

早期处理预防 AEF 形成关键在于病因治疗，即及时发现处理鱼刺。鱼刺透光性高，平片下的敏感度较低，仅 32% [7]。普通 CT 扫描有助于检测到摄入的鱼刺，其常见 CT 表现包括线性高密度物质的存在、被穿透器官壁增厚和周围脂肪搁浅[8] [9]。增强 CT 还可有助于评估并发症，如炎症或脓肿形成的程度。多数患者在食鱼后结合随后发生的腹部症状，在 CT 的辅助下容易确诊。但若症状延迟 10 天以上发生，可能导致患者遗忘食鱼史[10]，若再未行 CT 检查或 CT 扫描层厚度超过鱼刺厚度且鱼刺又恰巧处于水平位置时，极易误诊或延迟诊断。鱼刺若不早期取出，可能会引起严重的腹腔脓肿[11]。根据 CT 检查结果，早期使用内窥镜下取出鱼刺比较方便，但如果鱼刺所处位置隐蔽或完全穿透消化道时则不能用此法取出[12]。另外鱼刺远离腹主动脉时，腹腔镜也是种可选择的创伤较小的取出鱼刺的方式，近年来我国学者有通过腹腔镜成功切除肝脏鱼刺并引流脓肿的案例[13]。

然当鱼刺进入腹主动脉时间超过两周时，患者主动脉壁受到侵蚀并且与邻近器官粘连，加上肠道菌群的污染和感染使得粘连加重[14]，此时肠管及周围网膜组织对破口附近炎症组织包裹会十分紧密，难以游离，贸然开腹可能即不能找到鱼刺又会造成腹主动脉损伤。这里涉及本文的第一个讨论重点——早期处理鱼刺是否应植入并保留覆膜支架。开腹前植入主动脉覆膜支架能对主动脉起到良好的保护作用[15] [16]，覆膜支架带有坚固的膜，释放支架的过程中可以直接将鱼刺顶出血管腔，而且即便取鱼刺过程中鱼刺划破主动脉，覆膜支架也能很好地堵住缺口，避免造成失血性休克。支架释放后原则上尽可能地取出



鱼刺,近年来有文献报道[17]释放覆膜支架后取出食管鱼刺的患者在术后4个月的随访中未有明显感染发热,而未取出食管鱼刺的患者在术后19个月的随访中症状反复发生。实际开腹后我们发现患者鱼刺周围组织过于紧密,无法打开,此时若取出鱼刺,为暴露术野,需行主动脉血管切除加血管旁路手术。血管旁路手术虽能快速有效地维持下肢灌注,能清除感染病灶并最大限度地降低复发及再感染的风险。但它同时创伤大、操作难度高死亡率、保肢率和再感染率都不理想[18]。女性患者相对年轻,使用这样的方法必然会影响患者的生活质量。而EVAR比开放手术具有创伤小,术后恢复快,围手术期死亡率低的优点[19]。此外鱼刺作为异物有其一定的特殊性,与已发表的缝针导致AEF病例不同[3],发生在肠道的鱼刺有被消化液完全消化的可能性,待鱼刺消失后感染可能会消失,综合考虑我们选择植入并保留了支架。但是单纯EVAR治疗并不能去除导致反复感染出血发热的原病灶,我们仅将EVAR作为一种过渡性的急救手术方式,后期若效果不佳仍需行原位或血管旁路手术。

病理性的AEF一旦产生,则需要手术治疗,手术大致可分为三个关键部分,动脉血管的处理、清创引流、闭合瘘口修补肠道。其中对动脉血管的处理较为普遍的做法是一期取出移植物,通过血管旁路、原位重建动脉血管。近几年来,鉴于腋下双股动脉搭桥术和主动脉残端结扎术后的效果不明显,维持动脉灌注的原位重建已越来越流行。原位重建的优点是遵循解剖和生理结构,更符合血流动力学;缺点是未绕开感染区域,存在血管移植物感染、吻合口感染出血的风险。这里涉及到本文的第二个讨论重点——处理AEF是否必须取出支架移植物。

两患者本次就诊的术前诊断均认为是腹主动脉支架感染,开腹探查时发现比较相似的术中表现,支架外露,局部呈黑褐色膨隆,但支架整体结构完整,周围无明显化脓现象。判断患者虽然有支架感染,但感染范围局限,此处支架更多起到保护作用,抵抗了消化液的腐蚀,才使得动脉管壁没有进一步破损,感染没有进一步入血。所以与同样是鱼刺移行的已发表的支架感染案例[20]不同。发表案例中支架周围已经被脓液广泛包裹,感染范围广泛,已不能保留支架,同时感染期原位移植容易动脉吻合不良,所以选择了腋股旁路这种跨过感染区的处理方式。而根据术中实际情况,此两病例的处理可相对偏保守,仅处理瘘及肠道并对动脉行大网膜覆盖,这样可较大程度上减少对患者的创伤,提高患者生存质量。但是虽然支架起到了良好的保护作用,但是并不能忽视支架本身存在感染的事实。一项汇总分析显示,44% AEF仅接受EVAR治疗的患者在中位随访期为13个月时出现复发性的感染或出血[21],并且支架感染本身就具有导致主肠瘘的风险。所以若选择这种相对偏保守的处理方式,术前术后使用抗生素尤其重要,国外有学者早期联合使用舒巴坦及头孢哌酮,一周后改用左氧氟沙星取使感染得到有效控制[22]。主肠瘘的感染多是由革兰阴性菌感染引起的,并常常是需氧菌和厌氧菌的混合感染,宜先选用广谱的抗菌药,并进行血培养,根据病原微生物来缩小广谱抗生素的范围[23]。此外延长抗生素的使用疗程对于治愈慢性感染,为后续行开放手术或接受支架移植物慢性感染转而避免行创伤更大的开放手术有重大作用[24]。男性患者术后通过增强CT发现了鱼刺呈水平位滞留在主动脉内的病情,由于血液对于鱼刺不具有消化作用,鱼刺会长期留置动脉血管内,导致术后仍有长期的慢性感染症状,需再次开腹行旁路手术取出鱼刺,然告知病情后患者选择继续保守治疗拒绝手术。此种情况,留置支架这种偏向保守的处理方式,抗生素的应用以及术后随访更为关键。

综上,在鱼刺导致AEF的病例中,植入覆膜支架无论是对早期取出异物、填补动脉缺损以及后期瘘道形成后抵抗感染都起到了重要作用,但是由于没有跨过感染区,感染和AEF可能会复发。从女性患者上看短期上解决了患者的症状,同时相比血管旁路手术又大幅提高了患者的生活质量。从男性患者角度来看,覆膜支架虽然覆膜坚固,但若异物尖端过细过硬时,在角度适宜且周围组织包绕紧密时,偶然情况下仍有可能穿破覆膜支架。异物导致AEF的案例本就较少,对此更未有过明确统计报道,但仅此案例并不能完全否认支架起到有益效益,临床中仍需要大量实践证明。此外所有病例需科学延长抗生素使用

并终生随访，以防病情复发。

## 参考文献

- [1] Ahmad, B.S., Haq, M.U., Munir, A., *et al.* (2018) Aortoenteric Fistula—A Fatal Cause of Gastrointestinal Bleeding. Can It Be Missed? A Case Report. *JPMA*, **68**, 1535-1537.
- [2] Webster, M.W. and Carey, L.C. (1976) Fistulae of the Intestinal Tract. *Current Problems in Surgery*, **13**, 1-78. [https://doi.org/10.1016/S0011-3840\(76\)80018-4](https://doi.org/10.1016/S0011-3840(76)80018-4)
- [3] Hambrick, E., Rao, T.R. and Lim, L.T. (1979) Jejunoaortic Fistula from Ingested Seamstress Needle. *Archives of Surgery*, **114**, 732-733. <https://doi.org/10.1001/archsurg.1979.01370300086016>
- [4] Dorosh, J. and Lin, J.C. (2022) Aortoenterofistula. StatPearls Publishing, Treasure Island.
- [5] Peck, J.J. and Eidemiller, L.R. (1992) Aortoenteric Fistulas. *Archives of Surgery*, **127**, 1191-1193. <https://doi.org/10.1001/archsurg.1992.01420100049008>
- [6] Voorhoeve, R., Moll, F.L. and Bast, T.J. (1996) The Primary Aortoenteric Fistula in the Netherlands—The Unpublished Cases. *European Journal of Vascular and Endovascular Surgery*, **11**, 429-431. [https://doi.org/10.1016/S1078-5884\(96\)80176-6](https://doi.org/10.1016/S1078-5884(96)80176-6)
- [7] Ngan, J.H., Fok, P.J., Lai, E.C., *et al.* (1990) A Prospective Study on Fish Bone Ingestion. Experience of 358 Patients. *Annals of Surgery*, **211**, 459-462. <https://doi.org/10.1097/0000658-199004000-00012>
- [8] Goh, B.K., Tan, Y.M., Lin, S.E., *et al.* (2006) CT in the Preoperative Diagnosis of Fish Bone Perforation of the Gastrointestinal Tract. *American Journal of Roentgenology*, **187**, 710-714. <https://doi.org/10.2214/AJR.05.0178>
- [9] Venkatesh, S.H. and Venkatanarasimha Karaddi, N.K. (2016) CT Findings of Accidental Fish Bone Ingestion and Its Complications. *Diagnostic and Interventional Radiology*, **22**, 156-160. <https://doi.org/10.5152/dir.2015.15187>
- [10] Anonymous (2005) Endovascular Aneurysm Repair versus Open Repair in Patients with Abdominal Aortic Aneurysm (EVAR Trial 1): Randomised Controlled Trial. *The Lancet*, **365**, 2179-2186. [https://doi.org/10.1016/S0140-6736\(05\)66627-5](https://doi.org/10.1016/S0140-6736(05)66627-5)
- [11] Saleem, A., Alenezi, S., Abdulbaqi, S., *et al.* (2023) Multiple Abdominopelvic Abscesses Caused by Fishbone: A Case Report of Rare Etiology and Literature Review. *International Journal of Surgery Case Reports*, **110**, Article ID: 108608. <https://doi.org/10.1016/j.ijscr.2023.108608>
- [12] Mulita, F., Papadopoulos, G., Tsochatzis, S., *et al.* (2020) Laparoscopic Removal of an Ingested Fish Bone from the Head of the Pancreas: Case Report and Review of Literature. *The Pan African Medical Journal*, **36**, Article No. 123. <https://doi.org/10.11604/pamj.2020.36.123.23948>
- [13] Kadi, A., Tuergan, T., Abulaiti, Y., *et al.* (2022) Laparoscopic Treatment of Pyogenic Liver Abscess Caused by Fishbone Puncture through the Stomach Wall and into the Liver: A Case Report. *World Journal of Clinical Cases*, **10**, 13402-13407. <https://doi.org/10.12998/wjcc.v10.i36.13402>
- [14] Başer, M., Arslantürk, H., Kisli, E., *et al.* (2007) Primary Aortoduodenal Fistula Due to a Swallowed Sewing Needle: A Rare Cause of Gastrointestinal Bleeding. *TJTES*, **13**, 154-157. <https://doi.org/10.1186/1749-8090-4-21>
- [15] Kelly, S.L., Peters, P., Ogg, M.J., *et al.* (2009) Successful Management of an Aorto-esophageal Fistula Caused by a Fish Bone—Case Report and Review of Literature. *Journal of Cardiothoracic Surgery*, **4**, Article No. 21.
- [16] 余文兴, 张永恒, 黄红星, 等. 食管镜联合主动脉带膜支架置入腔内隔绝术抢救食管异物致食管穿孔及主动脉瘘一例[J]. 中华耳鼻咽喉头颈外科杂志, 2014, 49(12): 1033-1034.
- [17] Gong, H., Wei, W., Huang, Z., *et al.* (2022) Endovascular Stent-Graft Treatment for Aorto-esophageal Fistula Induced by an Esophageal Fishbone: Two Cases Report. *World Journal of Clinical Cases*, **10**, 2206-2215. <https://doi.org/10.12998/wjcc.v10.i7.2206>
- [18] Chung, J. (2018) Management of Aortoenteric Fistula. *Advances in Surgery*, **52**, 155-177. <https://doi.org/10.1016/j.yasu.2018.03.007>
- [19] Greenhalgh, R.M., Brown, L.C., Kwong, G.P., *et al.* (2004) Comparison of Endovascular Aneurysm Repair with Open Repair in Patients with Abdominal Aortic Aneurysm (EVAR Trial 1), 30-Day Operative Mortality Results: Randomised Controlled Trial. *The Lancet*, **364**, 843-848. [https://doi.org/10.1016/S0140-6736\(04\)16979-1](https://doi.org/10.1016/S0140-6736(04)16979-1)
- [20] 王斌, 方青波, 慈红波, 等. 腹主动脉瘤腔内修复术后移植感染感染诊治 1 例[J]. 中国血管外科杂志(电子版), 2020, 12(4): 336-337.
- [21] Antoniou, G.A., Koutsias, S., Antoniou, S.A., *et al.* (2009) Outcome after Endovascular Stent Graft Repair of Aortoenteric Fistula: A Systematic Review. *Journal of Vascular Surgery*, **49**, 782-789. <https://doi.org/10.1016/j.jvs.2008.08.068>

- 
- [22] Kajihara, Y. (2022) Fish Bone-Related Intra-Abdominal Abscess Treated with Antibiotic Therapy. *Balkan Medical Journal*, **39**, 157-158. <https://doi.org/10.4274/balkanmedj.galenos.2021.2021-10-64>
- [23] Perks, F.J., Gillespie, I. and Patel, D. (2004) Multidetector Computed Tomography Imaging of Aortoenteric Fistula. *Journal of Computer Assisted Tomography*, **28**, 343-347. <https://doi.org/10.1097/00004728-200405000-00007>
- [24] Spanos, K., Kouvelos, G., Karathanos, C., *et al.* (2017) Current Status of Endovascular Treatment of Aortoenteric Fistula. *Seminars in Vascular Surgery*, **30**, 80-84. <https://doi.org/10.1053/j.semvascsurg.2017.10.004>