

The Clinical Application of Seminal Vesicle Microscopy Flush Treatment in the Treatment of Refractory Hemospermia Syndrome

Jianhong Yu¹, Changxing Ke², Biao Dong¹, Xiaotao Li¹, Xuede Qiu^{1*}

¹Department of Andrology, The Second Affiliated Hospital to Kunming Medical University, Kunming Yunnan

²Dpartment of Urology, The Second Affiliated Hospital to Kunming Medical University, Kunming Yunnan

Email: *scottqiucn@126.com

Received: Apr. 5th, 2018; accepted: Apr. 23rd, 2018; published: Apr. 30th, 2018

Abstract

Objective: To investigate the clinical value and technical prospects of seminal vesicle microscopy and flushing-probing-flushing treatment refractory hemospermia syndrome. **Method:** 106 patients with refractory blood azoospermia, preoperative examinations including routine digital rectal examination, spermoculture and drug sensitivity test, the rectal B ultrasound, seminal vesicle MRI scan, blood PSA and other tests to exclude seminal vesicle cancer, tuberculosis and prostate cancer and so on. Transurethral ureteroscopy F6 inserting seminal vesicle to microscopy, flushing old blood clots and inflammatory secretions in seminal vesicle, dilatating narrow ejaculatory duct and seminal vesicle orifice, seminal vesicle calculus was taken out with stone basket and Holmium laser lithotripsy; seminal vesicle cyst was decorticated with Holmium laser, intranperative repeatedly washed and reservation sperfusion seminal vesicle with antibiotics and saline. **Results:** 92 patients successful completed the bilateral seminal vesicle microscopy, 14 patients completed only one said seminal vesicle microscopy, in which 1 case whose right side seminal vesicle was absence, and 1 case whose left side seminal vesicle was absence; there was no intraoperative rectal perforation and urethral injury. No retrograde ejaculation, epididymis, orchitis, urethral fistula and other complications were found postoperative. All patients were re-checked by MRI scan after operation 1 to 3 months, found that these seminal vesicle volumes were reduced, no cysts expansion and stones; in the follow-up for 6 to 18 months post-treatment, 8 patients were hemospermia recurrence, in which 2 cases treated again with seminal vesicle microscopy, the rest of 6 cases treated with anti-inflammatory and antispasmodic therapy and after all these hematospermia symptoms were disappear. **Conclusion:** The seminal vesicle microscopy flush treatment with transurethral ureteroscopy is one of the safe and effective minimally invasive methods to treat refractory hemospermia syndrome, which should be worthy to clinical application and promotion.

Keywords

Hemospermia Syndrome, Seminal Vesicle Microscope, Treatment

*通讯作者。

精囊镜检术在顽固性血精症诊治中的临床应用

于建红¹, 柯昌兴², 董彪¹, 李晓涛¹, 邱学德^{1*}

¹昆明医科大学第二附属医院男性科, 云南 昆明

²昆明医科大学第二附属医院泌尿一科, 云南 昆明

Email: *scottqiucn@126.com

收稿日期: 2018年4月5日; 录用日期: 2018年4月23日; 发布日期: 2018年4月30日

摘要

目的: 探讨精囊镜检冲洗治疗术在顽固性血精症诊治中的临床应用价值和技术前景。**方法:** 106例临床诊断为顽固性血精症的患者, 术前常规直肠指检, 精液培养加药敏, 直肠B超, 精囊MRI平扫, 血PSA等检查排除精囊肿瘤、结核和前列腺癌等; 经尿道以F6输尿管镜插入精囊进行镜检, 冲洗精囊内陈旧性血块和炎性分泌物, 扩张狭窄的射精管及精囊腺开口; 合并结石用套石囊 + 钬激光碎石后取出, 合并囊肿用钬激光去顶减压, 术中再以抗生素生理盐水反复冲洗精囊并保留灌注。**结果:** 有92例成功完成双侧精囊镜检冲洗治疗术, 14例仅完成单侧精囊镜检冲洗术, 其中, 1例为右侧输精管发育缺如, 1例为左侧精囊发育缺如; 术中无直肠穿孔和尿道损伤, 术后无逆行射精、附睾睾丸炎和尿道直肠瘘等并发症发生; 术后1~3月复查MRI, 精囊腺体积缩小, 囊腔无扩张和结石; 治疗后随访6~18月, 有8例患者血精症状复发, 其中, 有2例再次做了精囊镜检冲洗治疗术, 另外6例经抗炎解痉治疗后血精消失。**结论:** 经尿道F6输尿管镜进行精囊镜检冲洗术是治疗顽固性血精症安全有效的微创方法之一, 值得临床应用推广。

关键词

血精症, 精囊镜, 治疗

Copyright © 2018 by authors and Hans Publishers Inc.

This work is licensed under the Creative Commons Attribution International License (CC BY).

<http://creativecommons.org/licenses/by/4.0/>



Open Access

1. 引言

以往认为精囊主要的功能是贮精, 而现在认识到它具有重要的内分泌功能, 其分泌液可影响精子的活动力和新陈代谢, 如: 果糖、前列腺素 E 和精浆凝固蛋白因子 1 [14]。因此, 精囊腺一旦发生病变, 必将导致精液量减少, 精子活力降低; 且常伴有射精疼痛、性快感缺失和慢性前列腺炎的症状, 甚至由于血精产生恐惧、焦虑等情绪, 降低患者的生活质量[15]。而就目前来说, 顽固性血精症的发病机理尚不清楚, 临床上无有效的治疗手段。针对昆明医科大学第二附属医院男性科自 2013 年 7 月至 2015 年 12 月收治的 106 例顽固性血精症患者采用 F6 输尿管镜经尿道精囊镜检冲洗治疗术, 疗效满意。报告如下。

2. 资料和方法

2.1. 临床资料

适应证: 近期 3 个月内血精反复发作 ≥ 3 次, 经过 4 周抗炎解痉治疗无效。符合适应症的血精症患者

者 106 例, 年龄 23~56 岁, 平均 38.5 ± 2.5 岁; 病程 3~48 个月, 平均 (8.7 ± 2.3) 个月。术前进行常规及专科检查。前列腺液及精液细菌培养均为阴性; 106 例均排除出血功能障碍性疾病和前列腺癌。精液分析 64 例正常, 36 例精液液化时间延长, 精子活动力下降, 6 例精液量少于 2 ml; 36 例伴有不同程度的尿频、尿急、腰骶疼痛和会阴部不适等症状, 前列腺液常规检查白细胞数升高伴卵磷脂小体减少; 所有病例均行经直肠 B 超和 MRI 平扫及波谱检查, 其中, B 超提示 12 例前列腺肿大伴钙化, 67 例单侧或双侧精囊腺肿大, 其内回声不均匀; 单侧或双侧精囊结石 6 例, 结石直径 3~8 mm, 21 例无异常发现。MRI 提示单侧或双侧精囊腺体积不同程度增大, 囊腔扩张, 在 T_1 时像表现为低信号强度, 而 T_2 时像则表现为分布不均一的中-高信号强度, 前列腺内未见异常信号和波谱。有 14 例仅显示单侧或双侧精囊体积明显增大, 囊腔扩张, 其中, 有 1 例左侧精囊腺缺如, 1 例左侧精囊脓肿, 1 例苗勒氏管囊肿, 2 例右侧射精管囊肿, 2 例双侧射精管梗阻。

2.2. 治疗方法

全身麻醉或硬膜外麻醉, 截石位, F6/7.5 硬性输尿管镜, 先行尿道、膀胱镜检, 在精阜中央找到精阜开口, 置入硬膜外导管, 沿导管进镜入精阜腔, 检查精阜腔, 在精阜开口侧壁 4~5 点和 7~8 点处, 脉冲式冲水, 用 0.028 英寸的斑马导丝软端或 0.035 英寸的 COOK 单软导丝试插囊膜薄弱处, 刺破左、右侧射精管管壁, 导丝进入射精管时有明显落空感, 循导丝进镜, 进入射精管和精囊。本组 3 例患者因长期慢性炎症导致精阜腔狭窄变小, 双侧射精管管壁增厚、僵硬, 导丝反复试插寻找射精管失败, 随即在外环口下方 2~3 cm 处切开阴囊皮肤, 分离输精管, 插入小儿头皮导管针, 拔除针芯, 固定导管, 注入少量生理盐水稀释后的亚甲蓝, 镜下观察蓝染液体溢出处位于精阜开口外侧 5 点和 7 点处, 据此开口逆行插入射精管, 3 例均获成功。1 例患者左侧用斑马导丝试插顺利找到射精管, 而右侧寻找失败, 在睾丸上方和精索内反复探查, 未能找到右输精管, 诊断为右输精管缺如。1 例患者右侧用斑马导丝试插顺利找到射精管, 而左侧寻找失败, 结合术前 MRI 检查, 考虑为左精囊腺缺如(术后再次 MRI 检查得到证实), 此例患者合并右侧精囊和精阜腔内结石(见: 图 1~图 3)。F6/7.5 硬性输尿管镜进入精囊后, 以庆大霉素生理盐水(500 ml:16 万 u)和左氧氟沙星氯化钠注射液反复冲洗, 将浑浊囊液冲洗干净, 保持视野清晰, 观察有无血块、结石、肿物或囊肿等异常结构, 血块予以冲出, 较大结石用钬激光击碎, 再用套石囊或取石钳取出, 怀疑囊壁肿物或异常病变组织予以活检, 精囊囊肿钬激光去顶减压。如遇脓液, 反复抽吸脓液, 避免高压灌注。

术后留置 18F 尿管, 间断膀胱冲洗, 3~5 d 冲洗液清亮后拔除尿管。

3. 结果

106 例血精症患者, 198 侧精囊镜检均获成功。手术时间 15~150 min, 平均 (45.5 ± 10.4) min。镜下见双侧精囊腔呈多房、多囊腔样, 类似肾盂、肾盏样结构。精囊壁粘膜充血、水肿、附着膜状炎性分泌物 146 侧, 精囊内小囊颈粘连、狭窄 22 侧, 精囊炎伴血块 12 侧, 精囊炎伴结石 12 侧, 精囊脓肿 1 侧, 精囊囊肿 2 例, 射精管囊肿 2 例, 苗勒氏管囊肿 1 例。术后病因总结为: ① 精囊壁炎性出血患者 88 例, 占 83%, 抽吸液为浑浊血性液体, 伴有不同程度的乳白色或黄褐色絮状漂浮物; ② 精囊炎合并结石患者 12 例, 占 11.3%, 抽吸液为陈旧血性样改变, 伴有不同程度的凝血块, 结石呈深褐色或黄色, 形状各异, 大小不一, 直径在 2~7 mm; ③ 精囊囊肿 2 例, 占 1.9%, 抽吸液为浑浊淡咖啡色样; ④ 射精管囊肿 2 例, 占 1.9%; ⑤ 精囊脓肿 1 例, 占 0.9%, 抽吸液为浓稠巧克力样; ⑥ 苗勒氏管囊肿 1 例, 占 0.9%(如图 4~图 6)。36 例伴有前列腺炎相关症状(33.9%)的患者术后得到不同程度改善。取增厚精囊壁活检标本 2 例, 均提示中性粒细胞、淋巴细胞和单核细胞等慢性炎症细胞浸润, 囊壁纤维组织增生伴粘膜上皮细胞

萎缩变薄。未见精囊肿瘤病例。术中抽吸精囊液做细菌培养均为阴性。

106 例均获随访，随访时间 6~18 个月，平均为 8.6 个月，治愈 95 例，治愈率 89.6%。6 例患者术后 3 个月内血精症状复发，占 5.7%，其中，有 2 例(占 1.9%，即囊肿和脓肿的患者)再次做了精囊镜检冲洗治疗术，术中再次反复冲洗精囊各腔，直至冲洗液清亮为止，并以镜体扩张射精管，钬激光烧灼扩大精囊腔开口，烧灼并搔刮增厚的粘膜，1 例血精症状减轻、消失，另 1 例血精症状任反复持续存在，未做处理，术后未见并发症；另外 4 例经抗炎解痉治疗 2~4 周后血精消失。6 例精液异常

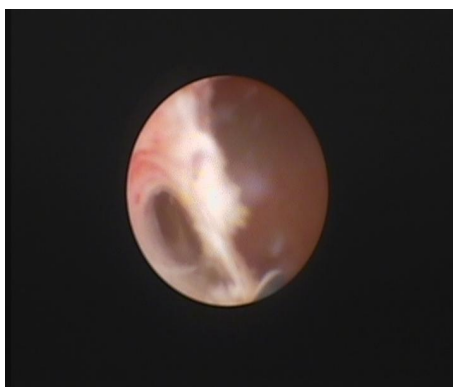


Figure 1. Right ejaculation tube opening
图 1. 右侧射精管开口

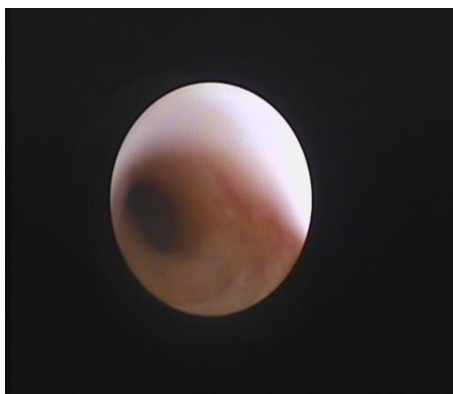

Figure 2. Seminal vesicle mucosa hyperemia edema
图 2. 右侧射精管腔

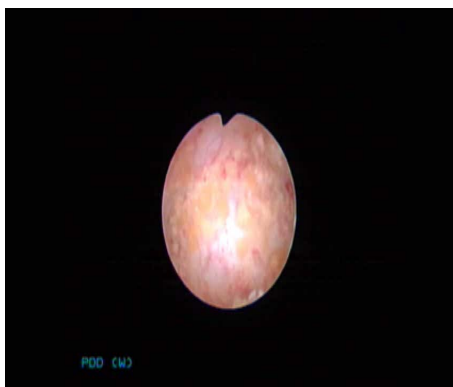

Figure 3. Seminal vesicle wall Proliferous hypertrophy
图 3. 精阜腔内结石

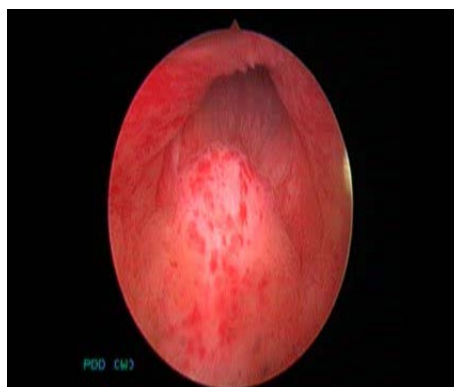


Figure 4. Verumontanum hyperemia edema
图 4. 精阜充血水肿

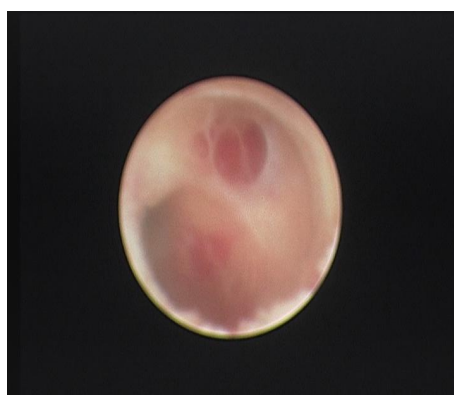


Figure 5. Right ejaculatory duct cavity
图 5. 精囊粘膜充血水肿

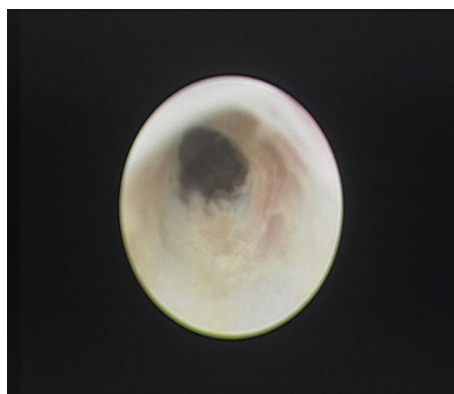


Figure 6. Calculus in the verumontanum cavity
图 6. 囊壁粘膜增生肥

患者术后精子质量得到不同程度改善，精子活动率明显提升 15%~28%，活动力提升 20%~30%，4 例精液量由术前 1.5 ml 提高到 3 ml，A 级精子活动力由术前 15%提升至 28%，2 例射精管梗阻精液量由术前 0.1~0.2 ml 上升到 2 ml (与术前患者精液活动率、精液量、A 级精子活动力进行统计学分析，差异有统计学意义， $P < 0.05$)。

术后无附睾炎、逆行射精、尿失禁、尿道狭窄和尿道-直肠瘘等发生。

4. 讨论

精液颜色呈鲜红色或暗红色即为血精症,在常规抗菌药物治疗 4 周后血精仍持续存在或反复出现 ≥ 3 个月,且近 3 个月内血精反复发作 ≥ 3 次,称之为顽固性血精。主要是发生在精囊和射精管的慢性炎症所致,形态改变主要是精囊体积增大和射精管囊状扩张,与射精管梗阻有关;镜下表现为囊壁增生肥厚、钙化,呈慢性炎性改变,可伴有精囊内结石、或苗勒氏管囊肿形成,此外,发生在精囊腺、前列腺、后尿道、精阜及射精管周边的结核、肿瘤和某些出/凝血障碍性疾病、长期高血压,以及一些医源性因素,如:经直肠前列腺穿刺活检也可引起血精[7]。

本组病例中有 88 例镜下表现为慢性炎症改变(约占 83%),合并结石者 12 例(约占 11.3%);但病原学检查未得到证实,与之不符,可能与患者术前反复长期应用多种抗菌药物,微生物产生多重耐药菌株,病菌不易培养生长有关;而 Kumar 等[3]研究发现,血精大部分为慢性精囊炎的表现,与本研究报道相符。

Han 等[8]报道前列腺癌患者中约 14% 的患者有不同程度的血精, Furuya 等[13]也发现有部分前列腺癌的患者以血精为临床表现;因此,对反复出现血精、年龄 ≥ 40 岁,或伴有相关临床症状,应积极排查前列腺癌并进一步处理。

本组患者术前均行盆腔 MRI 扫描和前列腺液谱检查,结果提示双侧精囊腺体积不同程度增大,囊腔扩张,在 T_1 加权像时表现为低信号强度,而 T_2 加权像时则显示为不均——中-高信号强度,未发现盆腔占位性病变和前列腺异常波谱,血清 PSA < 4 ng/ml;其中,有 1 例仅显示右侧精囊增大,左侧精囊腺缺如,此例病人在术中和术后再次 MRI 检查中得到证实。据报道[14]:单侧精囊腺发育不全并非少见,其发病率为 0.6%~1.0%,可伴有单侧输精管缺如及同侧肾脏异常,本组发现 1 例,约占 0.9%,与文献报道基本一致,未见同侧肾脏发育异常。

长期以来,对于血精症病因的分析也仅限于临床医师的经验判断[10][11][12],并且他们已经完全依赖于经直肠超声(TRUS)、计算机断层扫描(CT)或磁共振(MRI)等影像学检查对此做出的诊断;而 MRI 与 TRUS 和 CT 相比,最大优点是具有良好的软组织结构分辨力率。有资料显示[14]:精囊炎症时在 T_1 加权像显示信号强度减弱,而 T_2 加权像时信号强度均高于正常脂肪和精囊;囊肿的图像特点在 T_1 加权像为低信号强度, T_2 加权像中呈单腔、囊壁光滑均一的高信号病变,边界清晰;出血性囊肿则在 T_1 和 T_2 加权像均为高信号强度。精囊肿瘤的 MRI 图像在 T_1 加权像显示为中等信号强度的肿块,而 T_2 加权像则表现为高低信号混杂不均匀的特征。由于精囊内肿瘤发病率较低,迄今为止尚无精囊肿瘤的 MRI 系统性研究。尽管 MRI 能够清晰完整地显示精囊、前列腺的大小、形态和内部结构,对初步判断血精的来源、发生部位或有无占位性病变有所帮助;但对于顽固性血精症它并不能明确其潜在的病因及病理学的改变[6],对此所提供的价值仍然有限。故作者认为 MRI 对于诊断泌尿生殖系统肿瘤对周围脏器侵犯范围的价值或许更为有用,对顽固性血精症潜在的病因不能做出准确判断,但对其治疗方案的选择有重要的参考价值。

而精囊镜检查可以在直视下观察精囊和射精管的病变,明确出血原因、部位和来源,对其病因和病变部位进行相应处理,例如:钬激光电凝止血、结石和血块粉碎、肿块切除、囊肿切开引流、梗阻和狭窄段的扩张、疏通及引流等,并且创伤极小;必要时还可对可疑病变部位采取相应的活组织检查,进行病理组织细胞学分析,明确病变性质,对下一步的诊断和治疗具有重要指导意义。在这种思维模式的引导下,Sandlow 等[1]利用离体手术切开精囊观察精囊及射精管的内部情况,Yang 等[2]首次应用输尿管镜进行腔内观察精囊,并取得成功,由此认为经尿道射精管进行精囊腔内的诊疗措施是安全可行的。

由于精囊是高度蟠曲的盲管,有许多迂曲的粘膜皱襞和蜂窝状的囊腔,且精囊壁有丰富的毛细血管层,炎性反应初期可使精囊壁和射精管粘膜充血、水肿,射精时平滑肌剧烈收缩,导致小血管破裂出血。另外,出现血精后由于恐惧心理导致紧张、焦虑、甚至抑郁情绪,长期无性交,精液无法排除,也可使

精囊肿胀导致静脉淤血, 极易引发炎症或损伤而加重出血。而顽固性血精患者病程往往超过 3 个月, 由于已反复多次应用多种抗菌药物, 临床上病原微生物较难检测或均已耐药, 增加了临床诊断和治疗的难度[5]。当炎症波及射精管时, 可导致射精管壶腹部和开口处狭窄、粘连和梗阻, 使得分泌物不易排出, 加重其在管腔内聚集, 使其粘稠度增加; 而且在感染性出血和狭窄引流不畅的情况下, 无机盐结晶便于沉积在脱落的上皮细胞上, 被具有高度凝聚作用的炎性分泌物所聚集, 容易形成精囊结石, 结石又加重了管腔狭窄和梗阻, 造成感染的复发和迁延不愈。

如此反复, 感染 - 梗阻 - 结石互为因果, 加重患者的临床症状, 导致顽固性血精的反复发生; 如果不打破这个恶性循环, 单纯应用抗菌素顽固性血精症很难彻底治愈。而以往对顽固性血精症采用的开放式精囊切除术, 由于手术创伤较大, 并发症较多, 往往给患者造成巨大的心理创伤和阴影, 已很少采用。基于以上理论基础和众多学者的临床经验[1] [2] [3] [4], 作者认为经尿道精囊镜检冲洗治疗术可以打破感染 - 梗阻 - 结石的恶性循环, 既去除了结石和凝血块, 又彻底冲洗了精囊的炎症和感染性死腔; 同时, 扩张了狭窄的射精管, 疏通了精囊管腔, 起到了充分引流起和改善炎症环境的作用, 在我们的研究中发现引起血精反复发作最重要的原因是射精管狭窄和梗阻, 甚至开口闭塞导致排泄不畅; 其次是精囊继发的慢性炎症改变, 常合并结石, 而我们采用的 F6 输尿管镜管腔较细, 远端直径仅有 6 mm, 能够顺利通过射精管开口及壶腹部进入精囊腔末端, 镜体本身对其狭窄梗阻段有扩张作用, 有利于正常生理管腔的疏通和炎性囊液的引流、消散; 采用抗菌素生理盐水局部灌洗, 增强局部抗炎疗效; 同时处理结石(可采用套石囊 + 钬激光碎石处理)和囊肿(可以通过钬激光开窗引流冲洗), 有效去除其病因和并发症。因此, 此项技术被推荐为临床上治疗顽固性血精症有效的治疗方法之一[9], 本组病例术后 89.6%的治愈率也是最好的证实, 且与国内外众多学者报道一致[4] [7] [8] [10] [11] [12] [13]。

本研究对 106 例顽固性血精症的患者采用 F6 输尿管镜通过其正常的生理解剖途径进入精囊进行镜检, 在不破坏其正常生理结构或极轻微损伤的情况下, 将精囊的病变直观的展现在镜下, 必要时对可疑部位取材活检, 进行组织细胞学检查, 既明确了出血原因, 又起到了根本性的治疗作用, 同时行扩张狭窄管腔、疏通引流死腔、冲洗清洁和去除异物及药物保留灌洗等, 是符合外科手术治疗原则的方法之一, 是一种真正意义上的微创或无创概念的诊疗手段。本次研究我们发现应用精囊镜治疗顽固性血精临床效果满意, 同时具有并发症少、手术创伤小、术后恢复时间快等特点, 值得推广和探索。

参考文献

- [1] Sndlow, J.I., and Williams, R. (2002) Surgery of the Seminal Vesicles. In: Walssh, P.C., Retik, A.B. and Vanughan Jr., E.D., Eds., *Campbell's Urology*, 8th Edition, WB Saunders, Philadelphia, 3869-3883.
- [2] Yang, S.C., Rha, K.H., Byon, S.K., et al. (2002) Transytricular Seminal Vesiculoscopy. *Journal of Endourology*, **16**, 343-345. <https://doi.org/10.1089/089277902760261347>
- [3] Kumar, P., Kapoor, S. and Nargund, V. (2006) Hacmatospermia—A Systematic Review. *Annals of The Royal College of Surgeons of England*, **88**, 339-343. <https://doi.org/10.1308/003588406X114749>
- [4] 傅丰文, 车建平, 高轶. 输尿管镜技术在血精症诊断和治疗中的应用[J]. 中华男科学杂志, 2010, 16(12): 1105-1107.
- [5] Munkelwitz, R., Krasnokutsky, S., Lie, J., et al. (1997) Current Perspectives on Hematospermia: A Review. *Journal of Andrology*, **18**, 6-14.
- [6] Ahmad, I. and Krishna, N.S. (2007) Hemospermia. *Journal Urology*, **177**, 1613-1618. <https://doi.org/10.1016/j.juro.2007.01.004>
- [7] Liu, Z.Y., Sun, Y.H., Xu, C.L., et al. (2009) Transurethral Seminal Vesiculoscopy in the Diagnosis and Treatment of Persistentor Recurrent Hemospermia: A Single Institution Experience. *Asian Journal of Andrology*, **11**, 566-570. <https://doi.org/10.1038/aja.2009.47>
- [8] Han, M., Brannigan, R.E., Antenor, J.A., et al. (2004) Association of Hemospermia with Prostate Cancer. *Journal of Urology*, **172**, 2189-2192. <https://doi.org/10.1097/01.ju.0000144565.76243.b1>

- [9] 胡卫列, 张小明, 译. 射精管梗阻的外科处理. 坎贝尔-沃尔什泌尿外科学[M]. 北京: 北京大学医学出版社, 2009: 729-740.
- [10] 杨大中, 马晓年. 血精症病因探讨[J]. 中华男科学杂志, 2001, 7(6): 404-406.
- [11] Singh, I., Sharma, N., Singh, N., *et al.* (2003) Hematospermia (Ejaculatory Duct Calculus): An Unusual Cause. *International Urology and Nephrology*, **35**, 517-518. <https://doi.org/10.1023/B:UROL.0000025638.79357.fd>
- [12] 徐月敏, 陈嵘, 乔勇, 等. 42例血精症病因的诊断与治疗[J]. 临床泌尿外科杂志, 2003, 18(5): 289-290.
- [13] Furuya, S., Furuya, R., Masumori, N., *et al.* (2008) Magnetic Resonance Imaging Is Accurate to Detect Bleeding in The Seminal Vesicles in Patients with Hemospermia. *Urology*, **72**, 838-842. <https://doi.org/10.1016/j.urology.2008.05.058>
- [14] 张元芳, 孙颖浩, 王忠, 主编. 实用泌尿外科和男科学[M]. 科学出版社, 2013: 926-930.
- [15] 胡自力, 张唯力, 乔天愚, 等. 69例血精的临床分析[J]. 重庆医学, 2004, 33(3): 424-425.

知网检索的两种方式:

1. 打开知网页面 <http://kns.cnki.net/kns/brief/result.aspx?dbPrefix=WWJD>
下拉列表框选择: [ISSN], 输入期刊 ISSN: 2168-5584, 即可查询
2. 打开知网首页 <http://cnki.net/>
左侧“国际文献总库”进入, 输入文章标题, 即可查询

投稿请点击: <http://www.hanspub.org/Submission.aspx>

期刊邮箱: hjs@hanspub.org