

双能CT的Water-Hap基物质对图像和伪彩图像显示急性膝关节创伤患者骨髓水肿的诊断价值

宋文邦¹, 冯卫华^{1*}, 冯 硕², 吕倩倩³, 吕淑华⁴

¹青岛大学附属医院放射科, 山东 青岛

²青岛大学附属医院腹部超声科, 山东 青岛

³烟台市中医医院放射科, 山东 烟台

⁴胶州市李哥庄镇中心卫生院, 山东 胶州

收稿日期: 2024年4月16日; 录用日期: 2024年5月10日; 发布日期: 2024年5月17日

摘 要

目的: 比较双能CT物质分离技术的水-羟基磷灰石(Water-Hap)基物质对图和伪彩图在显示急性膝关节创伤患者骨髓水肿中的诊断价值。方法: 选取行双能CT和MRI检查的急性膝关节外伤患者31例, 双能CT扫描数据传输到AW4.7工作站进行后处理, 以MRI图像作为参考标准, 由2位影像诊断医生分别利用Water-Hap基物质对图像和伪彩图像评估是否存有骨髓水肿, 分别计算Water-Hap基物质对图和伪彩图诊断膝关节骨髓水肿区域的灵敏度、特异度、阳性预测值、阴性预测值, 并比较二者的诊断效能。结果: 31例膝关节外伤, MRI显示骨髓水肿区域124处, 两位医生在Water-Hap基物质对图像上评估骨髓水肿的诊断灵敏度(真阳性率)分别为38.6%、40.9%, 特异度分别为95%、95%, 阳性预测值分别为81%、81.8%, 阴性预测值分别为73.8%、74.5%, 约登指数分别为33.6%、35.9%。两位医生在伪彩图像上评估骨髓水肿的诊断灵敏度分别为34.1%、34.1%, 特异度分别为100%、98.7%, 阳性预测值分别为100%、93.8%, 阴性预测值分别为73.4%、73.1%, 2位医生对Water-Hap基物质对图像和伪彩图像视觉评估的kappa值分别为0.972和0.963, 具有高度的一致性。结论: 与伪彩图像相比, Water-Hap基物质对图像上评估骨髓水肿有更高的灵敏度, 和更高的假阳性率(误诊率), 双能CT物质分离技术在诊断急性膝关节创伤患者骨髓水肿有应用于临床的潜力。

关键词

膝关节急性创伤, 伪彩图, 基物质对, 骨髓水肿

*通讯作者。

The Diagnostic Value of Water Hap Based Substances in Dual Energy CT for Displaying Bone Marrow Edema in Patients with Acute Knee Joint Trauma through Imaging and Pseudocolor Imaging

Wenbang Song¹, Weihua Feng^{1*}, Shuo Feng², Qianqian Lyu³, Shuhua Lyu⁴

¹Radiology Department of Qingdao University Affiliated Hospital, Qingdao Shandong

²Abdominal Ultrasound Department of Qingdao University Affiliated Hospital, Qingdao Shandong

³Radiology Department of Yantai Traditional Chinese Medicine Hospital, Yantai Shandong

⁴Li Gezhuang Town Central Health Center in Jiaozhou City, Jiaozhou Shandong

Received: Apr. 16th, 2024; accepted: May 10th, 2024; published: May 17th, 2024

Abstract

Objective: To compare the diagnostic value of water-hydroxyapatite (Water-Hap)-based material alignment and pseudo-color image in patients with acute knee trauma by dual-energy CT material separation technology. **Methods:** A total of 31 patients with acute knee trauma who underwent dual-energy CT and MRI examinations were selected, and the dual-energy CT scan data were transmitted to the AW4.7 workstation for post-processing, and the MRI images were used as the reference standard. Two imaging diagnostic doctors evaluated the presence of bone marrow edema in the images and pseudocolor images using Water Hop based substances, and calculated the sensitivity, specificity, positive predictive value, and negative predictive value of the water Hop based substances for diagnosing the bone marrow edema area in the knee joint on the images and pseudocolor images, respectively. The diagnostic efficacy of the two was compared. **Results:** In 31 cases of knee trauma, MRI showed 124 areas of bone marrow edema, and the diagnostic sensitivity (true positive rate) of the two doctors was 38.6% and 40.9%, the specificity was 95% and 95%, the positive predictive values were 81% and 81.8%, the negative predictive values were 73.8% and 74.5%, and the Youden index was 33.6% and 35.9%, respectively. The diagnostic sensitivity and specificity of the two doctors were 34.1% and 34.1%, the specificity was 100% and 98.7%, the positive predictive values were 100% and 93.8%, and the negative predictive values were 73.4% and 73.1%, respectively, and the kappa values of the two doctors for the visual evaluation of Water-Hap-based substances and pseudocolor images were 0.972 and 0.963, respectively, which were highly consistent. **Conclusion:** Compared with pseudo-color images, Water-Hap-based substances have higher sensitivity and higher false positive rate (misdiagnosis rate) for the assessment of bone marrow edema on images, and dual-energy CT material separation technology has the potential to be applied in clinical practice in the diagnosis of bone marrow edema in patients with acute knee trauma.

Keywords

Knee Joint Acute Trauma, Pseudo-Coloring Image, Base Substance, Bone Marrow Edema

Copyright © 2024 by author(s) and Hans Publishers Inc.

This work is licensed under the Creative Commons Attribution International License (CC BY 4.0).

<http://creativecommons.org/licenses/by/4.0/>



Open Access

1. 引言

膝关节损伤在日常生活中较为常见,选择合适的影像检查方法对有效诊断创伤范围及严重程度具有重要意义。外伤后的骨髓水肿较为常见,若不及时诊断和干预治疗可能会产生相关的并发症和后遗症,如关节疼痛、肿胀,软骨溶解及骨关节炎等,影响患者的恢复时间甚至造成患者不可逆转的病情[1][2][3]。膝关节创伤是一种常见的损伤,在急诊创伤患者中占比约7%~9%[4][5]。对膝关节损伤常用的检查方法有X线、CT和MRI,MRI是观察膝关节损伤的最佳检查方式,因为它能显示骨髓水肿[6]。骨髓水肿通常在MRI的T1WI序列表现为低信号,T2WI序列表现为高信号的区域。T2WI压脂序列显示骨髓水肿范围更大,边界更清,是目前骨髓水肿早期检查中最为敏感、最具特异性的影像学检查技术[7][8]。然而,MRI存在检查禁忌证、检查时间长(可能对一些创伤患者难以忍受)、检查时间受限等缺点,往往不是急诊医生应用的首选检查[9][10][11]。与MRI相比,CT具有扫描时间短、能清晰显示出骨折等优点,然而,松质骨致密的小梁结构阻碍了常规单能量CT对骨髓水肿的观察。双能量CT的不断发展使得图像对骨髓水肿的视觉评价成为可能。以前的研究大多使用双能CT虚拟去钙(VNCa)技术检测骨髓水肿[12]-[18]。最近,也有部分研究用双能CT物质分离技术来显示骨髓水肿[19][20][21][22],这些研究中检测骨髓水肿的诊断性能具有77%~100%的敏感性和40%~100%的特异性。双能CT物质分解技术是利用任意2种物质作为基物质对来表达人体某一组织的X线衰减,实现对人体某一组织的分解成像,达到对人体组织成分的定性以及定量分析,常用的基物质对包括水和钙、水和HAP,我们采用水和HAP作为基物质对进行成像,因为Liao等人先前证明羟基磷灰石 $[\text{Ca}_{10}(\text{PO}_4)_6(\text{OH})_2]$,HAP与钙相比,与骨矿物质的真实组成具有更高的相似性[23]。利用双能CT物质分离技术生成的Water-Hap基物质对图像和单能量图像可以生成彩色编码的伪彩图来显示骨髓水肿,但之前的相关研究并没有比较Water-Hap基物质对图像和伪彩图对显示急性膝关节外伤患者骨髓水肿的诊断准确性,因此,我们的目的是要对比评估Water-Hap图和伪彩图在显示急性膝关节创伤患者骨髓水肿中的诊断价值。

2. 资料与方法

2.1. 临床资料

选取2022年9月~2024年3月在青岛大学附属医院放射科行双能CT和MRI检查的急性膝关节外伤患者31例。其中男性10例,女性21例,年龄14~69岁。排除标准: MRI检查禁忌症;膝关节金属植入物患者;图像质量不佳的患者。本研究经青岛大学附属医院伦理委员会审核通过。

2.2. 检查方法

1) 双能CT检查采用256排CT(Revolution CT, GE Healthcare)以能谱(GSI)扫描方式行患侧膝关节扫描,扫描范围为胫骨上段至股骨下段。管电压80/140 kV快速切换,管电流200 mA,旋转时间0.5 s,螺距0.516:1,噪声指数为7,层厚1.25 mm,层间距1.25 mm。40%前置适应统计迭代重建-V算法(ASIR-V),分别生成软组织及骨算法重建图及能谱DataFile原始图像。能谱数据传至ADW4.7工作站GSIviewer模块进行图像后处理。生成Water-Hap图像,即水(羟基磷灰石)基物质密度灰阶图,以及74 keV单能量图

像，并将二者融合成伪彩图。

2) MRI 检查所有患者均采用 3.0T MR 的膝关节线圈进行扫描，扫描序列：冠状位 T2WI 压脂图像，重复时间(TR) 2540 ms，回波时间(TE) 32.1 ms，激发次数(NEX) = 1，各序列层厚均为 4 mm，层间距 1 mm，矩阵 288 × 224。

2.3. 视觉评估

我们依据 Pache 等人[12]的方法，将膝关节进行新分区，将膝关节在分成了 4 个区域，分别为股骨内侧髁、股骨外侧髁、胫骨平台内侧、胫骨平台外侧，选择冠状位 T2WI 脂肪抑制序列 MRI 图像，选择 1 位具有 30 年肌肉骨骼影像诊断经验的放射科医生按照分区对所有 MRI 图像进行评估，存有骨髓水肿的区域记为阳性，无骨髓水肿的区域记为阴性。然后，选择另外两名放射科诊断医生(医生 A，具有 10 年放射诊断经验的医生;医生 B，具有 8 年放射诊断经验的医生)在未知 MRI 结果的情况下分别对 Water-Hap 基物质对图像和伪彩图像进行视觉评估，他们事先被告知了骨髓水肿在后处理图像上显示的颜色变化(Water-Hap 基物质对图像出现白色区域、伪彩图像出现绿色区域，见图 1~3)，存有骨髓水肿的区域记为阳性，无骨髓水肿的区域记为阴性。

2.4. 定量分析

选择另外一位医生(医生 C)，对照 MRI 图像上骨髓水肿区和无骨髓水肿区的解剖位置，在对应的 Water-Hap 基物质对图像上找到同样的位置放置 ROI，ROI 放在区域的中央，测量所有区域的平均相对水含量。对照 MRI 的诊断结果，利用受试者工作特征曲线(ROC)分析平均相对水含量值在急性膝关节创伤骨髓水肿中的诊断价值，并根据约登指数计算出诊断准确率最高时平均相对水含量的最佳临界值。

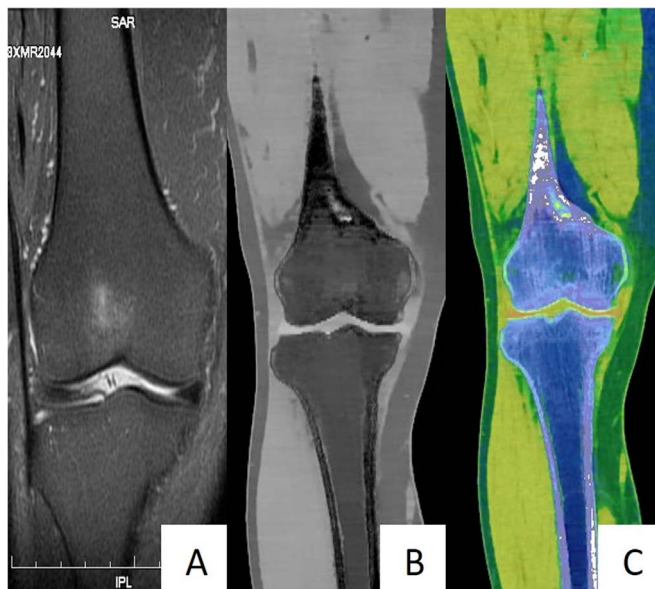


Figure 1. (A) Patient male, 70 years old, MR shows bone marrow edema in the lateral femoral condyle. (B) Doctor A assessed that there was no bone marrow edema in the lateral condyle of the femur, while Doctor B assessed that there was bone marrow edema in the lateral condyle of the femur. (C) The pseudo color image corresponding to Figure A, both Doctor A and Doctor B assessed that there was no bone marrow edema in the lateral femoral condyle

图 1. (A) 患者男，70 岁，MR 显示股骨外侧髁骨髓水肿。(B) A 图对应的 Water-Hap 基物质对图像，医生 A 评估认为股骨外侧髁不存在骨髓水肿，医生 B 评估股骨外侧髁存在骨髓水肿。(C) A 图对应的伪彩图，医生 A 和医生 B 均评估股骨外侧髁不存在骨髓水肿

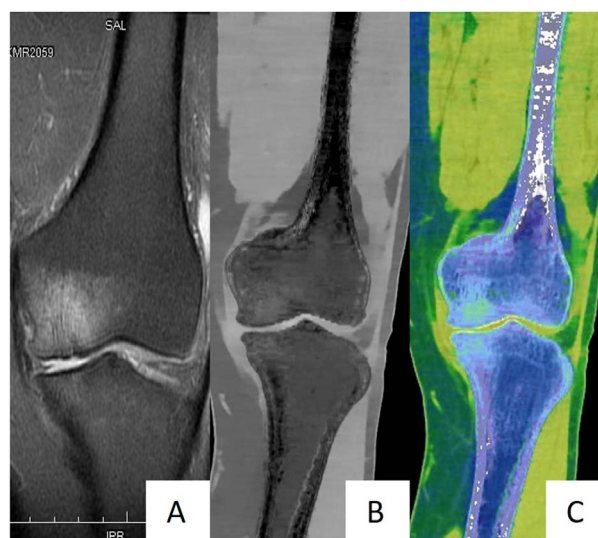


Figure 2. (A) Patient male, 57 years old, MR shows bone marrow edema in the medial femoral condyle. (B) The corresponding Water Hap substrate in figure A was evaluated by both Doctor A and Doctor B for the presence of bone marrow edema in the medial femoral condyle and tibial plateau. (C) The pseudo color image corresponding to figure A, both Doctor A and Doctor B assessed the presence of bone marrow edema in the medial femoral condyle, Doctor A assessed the absence of bone marrow edema on the medial tibial plateau, and Doctor B assessed the presence of bone marrow edema on the medial tibial plateau

图 2. (A) 患者男, 57 岁, MR 显示股骨内侧髁骨髓水肿。(B) A 图对应的 Water-Hap 基物质对图像, 医生 A 和医生 B 均评估股骨内侧髁和胫骨平台内侧存在骨髓水肿。(C) A 图对应的伪彩图, 医生 A 和医生 B 均评估股骨内侧髁存在骨髓水肿, 医生 A 评估胫骨平台内侧不存在骨髓水肿, 医生 B 评估胫骨平台内侧存在骨髓水肿

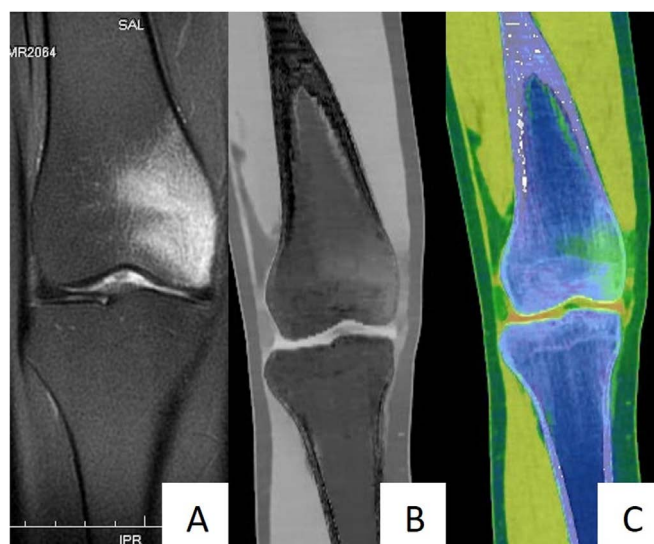


Figure 3. (A) Patient female, 22 years old, MR shows bone marrow edema in the medial femoral condyle. (B) The corresponding Water Hap substrate in figure A was evaluated by both Doctor A and Doctor B for the presence of bone marrow edema in the medial femoral condyle. (C) The pseudo color image corresponding to Figure A, both Doctor A and Doctor B assessed the presence of bone marrow edema in the medial femoral condyle

图 3. (A) 患者女, 22 岁, MR 显示股骨内侧髁存在骨髓水肿。(B) A 图对应的 Water-Hap 基物质对图像, 医生 A 和医生 B 均评估股骨内侧髁存在骨髓水肿。(C) A 图对应的伪彩图, 医生 A 和医生 B 均评估股骨内侧髁存在骨髓水肿

2.5. 统计学分析

采用 SPSS25.0 统计分析软件, 双能 CT 视觉评估膝关节骨髓水肿的结果采用二分类统计, 并使用

Kappa 检验分析 2 位医生(医生 A、医生 B)视觉评估的一致性。以 MRI 诊断结果为参考标准, 建立四格表, 分别计算 2 位医生在双能 CT 的(Water) Hap 基物质对图像和融合的伪彩图像诊断膝关节骨髓水肿区的灵敏度、特异度、阳性预测值、阴性预测值、假阳性率。用配对卡方检验分别分析 Water-Hap 基物质对图像、伪彩图与 MRI 图像对膝关节骨髓水肿区诊断效能的差异有无统计学意义, $P < 0.05$ 为差异有统计学意义。利用受试者工作特征曲线(ROC)分析平均相对水含量值在急性膝关节创伤骨髓水肿中的诊断价值, 并根据约登指数计算出诊断准确率最高时平均相对水含量的最佳临界值。

3. 结果

30 例膝关节外伤的患者一共分成了 128 个区域, 其中, MRI 图像显示的骨髓水肿区域一共为 45 处, 医生 A 评估的 Water-Hap 基物质对图像显示的骨髓水肿区域一共为 33 处, 其中 4 处为假阳性, 见表 1, 医生 B 评估的 Water-Hap 基物质对图像显示的骨髓水肿区域一共为 34 处, 其中 4 处为假阳性, 见表 2, 医生 A 评估的伪彩图像显示的骨髓水肿区域一共为 26 处, 没有出现假阳性的区域, 见表 3, 医生 B 评估的伪彩图像显示的骨髓水肿区域一共为 27 处, 其中有 1 例为假阳性, 见表 4, 两位医生在 Water-Hap 基物质对图像上评估骨髓水肿的诊断灵敏度(真阳性率)分别为 64.4%、66.7%, 特异度分别为 95.2%、95.2%, 阳性预测值分别为 87.9%、88.2%, 阴性预测值分别为 83.2%、84%, 约登指数分别为 0.596、0.619。两位医生在伪彩图像上评估骨髓水肿的诊断灵敏度(真阳性率)分别为 57.8%、57.8%, 特异度分别为 100%、98.8%, 阳性预测值分别为 100%、96.3%, 阴性预测值分别为 81.4%、81.2%, 约登指数分别为 0.578、0.566。2 位医生对 Water-Hap 基物质对图像和伪彩图像视觉评估的 kappa 值分别为 0.972 和 0.963, 具有高度的一致性。两位医生评估的 Water-Hap 基物质对图像、伪彩图与 MRI 图像对膝关节骨髓水肿区诊断效能的配对卡方检验的 P 值分别为 0.012、0.000、0.019、0.000, P 值均 <0.05 , 差异具有统计学意义。ROC 曲线分析显示骨髓水肿的最佳临界值为 939.06 mg/cm³, 曲线下面积(AUC)为 0.971, 诊断的灵敏度为 93.5%、特异度为 92.7%、约登指数(准确度)为 0.862。见图 4。

Table 1. Visual assessment of bone marrow edema by Doctor A on images of Water-Hap-based substances (number)
表 1. 医生 A 在 Water-Hap 基物质对图像上对骨髓水肿的视觉评估(个)

Water-Hap 图像诊断	MRI 图像诊断		合计
	阳性	阴性	
阳性	29	4	33
阴性	16	79	95
合计	45	83	128

Table 2. Visual evaluation of bone marrow edema by Doctor B on water Hap based imaging (number)
表 2. 医生 B 在 Water-Hap 基物质对图像上对骨髓水肿的视觉评估(个)

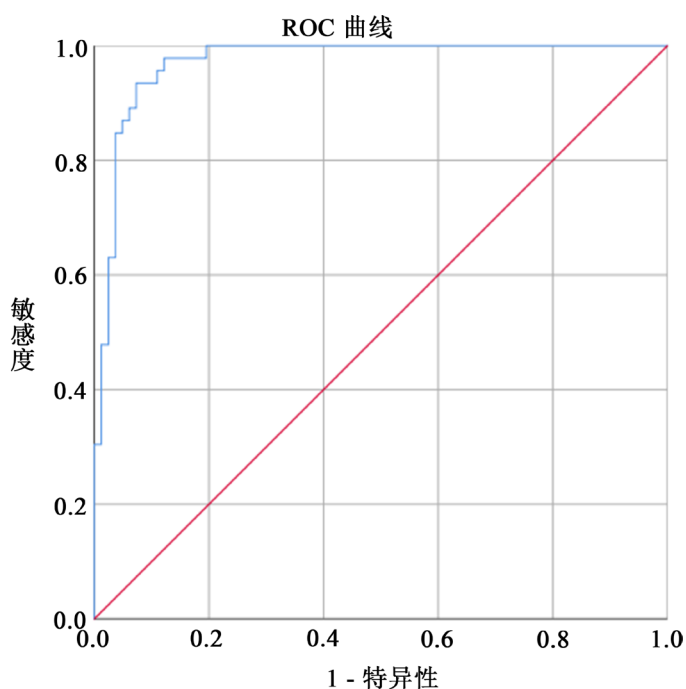
Water-Hap 图像诊断	MRI 图像诊断		合计
	阳性	阴性	
阳性	30	4	34
阴性	15	79	94
合计	45	83	126

Table 3. Visual evaluation of bone marrow edema by Doctor A on pseudocolor images (number)**表 3.** 医生 A 在伪彩图像上对骨髓水肿的视觉评估(个)

Water-Hap 图像诊断	MRI 图像诊断		合计
	阳性	阴性	
阳性	26	0	26
阴性	19	83	102
合计	45	83	128

Table 4. Visual evaluation of bone marrow edema by Doctor B on pseudocolor images (number)**表 4.** 医生 B 在伪彩图像上对骨髓水肿的视觉评估(个)

Water-Hap 图像诊断	MRI 图像诊断		合计
	阳性	阴性	
阳性	26	1	27
阴性	19	82	101
合计	45	83	128

**Figure 4.** ROC curve analysis of acute knee joint trauma induced bone marrow edema evaluated by measured average relative water content, with an AUC of 0.971**图 4.** 测得的平均相对水含量评估急性膝关节创伤骨髓水肿的 ROC 曲线分析, AUC 为 0.971

4. 讨论

传统 CT 可有效检出骨关节的结构性改变,但不能显示骨髓水肿。双能 CT 利用高、低两种球管电压进行扫描,随后再对两个能量的图像进行重建,从而可以清晰地显示骨髓水肿。目前,双能 CT 可以用

两种技术显示骨髓水肿：虚拟去钙(VNCA)技术和物质分离技术。分别应用在四肢、脊柱创伤性损伤所导致的骨髓水肿和一些炎性病变导致的骨髓水肿。双能 CT 物质分解技术通过两种基物质的组合产生相同的 X 线衰减效应来表达人体组织的 X 线衰减。该技术能够将不同能量扫描的 X 线衰减图像分解表达为两种基物质的密度图像，根据已知基物质的吸收系数计算出物质的密度和空间分布，实现物质的定量分析。基物质对图像与单能量图像融合成的伪彩图像，通过彩色编码，能更清晰地显示骨髓水肿。Pache 等人[12]首次用双能 CT 来显示创伤性骨髓水肿，他们用的虚拟去钙(VNCA)技术对 21 例急性膝关节创伤的患者进行视觉评估，以 MRI 为金标准，两名医生诊断的敏感度分别为 86.4% 和 86.4%，特异度分别为 94.4% 和 95.5%。Wang 等人[14]在双能 CT 虚拟去钙(VNCA)技术检测椎体压缩性骨折的骨髓水肿的研究中得出了一个最佳诊断值：敏感性为 96.3%，特异度为 98.2%。其它的研究[13] [17] [24] [25] [26] [27]均采用双能 CT 对创伤或骨折患者的水肿进行评估。这些研究中检测骨髓水肿的诊断性能具有 77%~100%的敏感性和 40-100%的特异性。在 Son [19]等人用双能 CT 水(HAP)基物质对技术对非外伤性髌部疼痛患者骨髓水肿的诊断价值研究中，以 MRI 为标准，两名读者识别水-hap 图像中骨髓水肿的敏感性、特异性和准确性分别为 85%和 85%、93%和 73%、89%和 79%。张红等人[28]在能谱 CT 评估膝关节急性外伤性骨髓水肿的应用价值中，利用能谱 CT 基物质成像技术生成水-Ca、水-Hap 物质分解图像，并将水-Ca、水-Hap 物质分解图像与 70 keV 单能 CT 图像融合成伪彩图像。比较了两种基物质对技术对膝关节急性外伤性骨髓水肿的诊断准确性，水-Ca 彩色编码图像共获得 135 处水肿区域，其中 5 处假阳性，6 处假阴性，灵敏度为 95.6%，特异度为 98.8%；水-Hap 彩色编码图像共获得 128 处水肿区域，其中 5 处假阳性，13 处假阴性，灵敏度为 90.4%，特异度为 98.8%。谢卫东等人[20]在能谱 CT 水-羟基磷灰石分离技术在创伤性骨髓水肿中的应用价值的研究中生成 Water-Hap 图像，以及 70 keV 单能量图，并进一步将二者融合成伪彩图，以 MRI 为金标准，Water-Hap 基物质对图像诊断骨髓水肿区域的敏感度为 77.1%，特异度为 92.9%。以往的研究使用了 70 keV 单能量图像，因为该能级图像接近于常规 120 kVp 图像，且相比于常规 CT 的 120 kVp 图像具有较高的图像信噪比(signal to noise ratio, SNR)和对比噪声比(contrast to noise ratio, CNR)。我们选择了 74 keV 的单能量图像，因为它与最佳的信噪比接近，并且是后处理重建图像的默认 keV 值，我们在比较 74 keV 和 70 keV 两种融合图像，发现并没有显著的视觉变化。与之前的研究及相比，我们的两位医生在 Water-Hap 基物质对图像和伪彩图像上评估骨髓水肿的诊断灵敏度较低，但都有较高的特异度。本研究通过对骨髓水肿区与骨髓未水肿区的平均相对水含量进行 ROC 曲线分析，得出诊断准确率最高时的临界值为 939.06 mg/cm³，诊断的灵敏度为 93.5%、特异度为 92.7%，在所有骨髓水肿真阳性区测得的平均相对水含量值均高于临界值，因此通过定量分析证明了视觉评估的准确性。敏感度较低意味着假阴性的区域过多，通过回顾 MRI 显示的水肿区域，我们发现假阴性的结果大多是 MRI 显示的水肿的区域范围较小，在 MRI 显示的水肿区域中，这种范围较小的水肿占了较多的比例，之前的一些研究[20] [28]也都出现过一部分假阴性的结果，他们也都认为若 MRI 显示水肿范围区域较小，会增加假阴性的可能，与 MRI 相比，双能 CT 的对比度分辨率较低，在检测轻度水肿方面的敏感性较低。在我们的研究中，两位医生评估的 Water-Hap 基物质对图像均出现了 4 处假阳性的区域，一位医生评估的伪彩图像只出现了 1 处假阳性，另一位医生则没有出现假阳性的结果。两位医生在 Water-Hap 基物质对图像上评估骨髓水肿的假阳性率均为 4.8%，两位医生在伪彩图像上评估骨髓水肿的假阳性率分别为 0%、1.2%，两位医生在 Water-Hap 基物质对图像上评估骨髓水肿的诊断灵敏度分别为 66.4%、66.7%，两位医生在伪彩图像上评估骨髓水肿的诊断灵敏度均为 57.8%，两位医生在 Water-Hap 基物质对图像上评估骨髓水肿的诊断灵敏度均高于伪彩图像，因此，我们得出结论：与伪彩图像相比，Water-Hap 基物质对图像上评估骨髓水肿有更高的灵敏度，和更高的假阳性率(误诊率)，针对这一结论，我们对未来的研究提出了展望：可以尝试对 Water-Hap 基物质对图像和伪彩图像进行综合分析、比较，来评估是否存在骨髓水肿，可能会弥补

各自的诊断不足, 从而提升诊断的敏感度、降低假阳性率, 当然, 这只是一种猜想, 想要得到结果, 还需要更多的医生和更多的病例组进行综合评价, 未来的研究者可以试着用这种方法进行实验。本研究存在一定的局限性: (1) 样本量较少, 可能会产生选择偏倚, 虽然我们用分区的方法增加了样本数量, 但今后还应加大样本量。(2) 双能 CT 的视觉评估主观性较强, 不同的医生可能会有不同的结论, 并且没有比较两位医生的诊断水平是否存在差异。(3) 本文得出的结果可能只适用于我们所用的机器设备和后处理算法, 在对不同的机器设备和不同的后处理算法, 还需要进一步的研究。

5. 结论

综上所述, 与伪彩图像相比, Water-Hap 基物质对图像上评估骨髓水肿有更高的灵敏度, 和更高的假阳性率(误诊率), 虽然两种图像的敏感度稍低, 但随着双能 CT 技术的不断发展和后处理算法的升级, 会提升诊断的敏感度, 从而应用到临床。

参考文献

- [1] Dienst, M. and Blauth, M. (2000) Bone Bruise of the Calcaneus: A Case Report. *Clinical Orthopaedics and Related Research*, **378**, 202-205. <https://doi.org/10.1097/00003086-200009000-00030>
- [2] Boks, S.S., Vroegindeweyj, D., Koes, B.W., et al. (2006) Follow-Up of Occult Bone Lesions Detected at MR Imaging: Systematic Review. *Radiology*, **238**, 853-862. <https://doi.org/10.1148/radiol.2382050062>
- [3] Mandalia, V., Fogg, A.J.B., Chari, R., et al. (2005) Bone Bruising of the Knee. *Clinical Radiology*, **60**, 627-636. <https://doi.org/10.1016/j.crad.2005.01.014>
- [4] Norman Scott, W. (2017) *Insall & Scott Surgery of the Knee, 2-Volume Set*. Elsevier, Amsterdam.
- [5] Newton, E.J. and Love, J. (2007) Emergency Department Management of Selected Orthopedic Injuries. *Emergency Medicine Clinics of North America*, **25**, 763-793. <https://doi.org/10.1016/j.emc.2007.07.003>
- [6] Starr, A.M., Wessely, M.A., Albastaki, U., et al. (2008) Bone Marrow Edema: Pathophysiology, Differential Diagnosis, and Imaging. *Acta Radiologica*, **49**, 771-786. <https://doi.org/10.1080/02841850802161023>
- [7] 陈曦, 卢东霞, 张凤翔. 膝关节骨髓水肿综合征的 MRI 表现[J]. 医学影像学杂志, 2017, 27(11): 2205-2207.
- [8] 黄飏梁, 曾辉, 唐向周, 郑君惠, 谭少恒, 曾琼新. 膝关节外伤性骨髓水肿的 MR 脂肪抑制术成像[J]. 临床放射学杂志, 2000, 19(6): 362-364.
- [9] Sanders, T.G., Medynski, M.A., Feller, J.F., et al. (2000) Bone Contusion Patterns of the Knee at MR Imaging: Footprint of the Mechanism of Injury. *RadioGraphics*, **20**, S135-S151. https://doi.org/10.1148/radiographics.20.suppl_1.g00oc19s135
- [10] Vincken, P.W.J., Ter Braak, B.P.M., Van Erkel, A.R., et al. (2006) Clinical Consequences of Bone Bruise around the Knee. *European Radiology*, **16**, 97-107. <https://doi.org/10.1007/s00330-005-2735-8>
- [11] Yao, L. and Lee, J.K. (1988) Occult Intraosseous Fracture: Detection with MR Imaging. *Radiology*, **167**, 749-751. <https://doi.org/10.1148/radiology.167.3.3363134>
- [12] Pache, G., Krauss, B., Strohm, P., et al. (2010) Dual-Energy CT Virtual Noncalcium Technique: Detecting Posttraumatic Bone Marrow Lesions—Feasibility Study. *Radiology*, **256**, 617-624. <https://doi.org/10.1148/radiol.10091230>
- [13] Guggenberger, R., Gnannt, R., Hodler, J., et al. (2012) Diagnostic Performance of Dual-Energy CT for the Detection of Traumatic Bone Marrow Lesions in the Ankle: Comparison with MR Imaging. *Radiology*, **264**, 164-173. <https://doi.org/10.1148/radiol.12112217>
- [14] Wang, C.K., Tsai, J.M., Chuang, M.T., et al. (2013) Bone Marrow Edema in Vertebral Compression Fractures: Detection with Dual-Energy CT. *Radiology*, **269**, 525-533. <https://doi.org/10.1148/radiol.13122577>
- [15] Petritsch, B., Kosmala, A., Weng, A.M., et al. (2017) Vertebral Compression Fractures: Third-Generation Dual-Energy CT for Detection of Bone Marrow Edema at Visual and Quantitative Analyses. *Radiology*, **284**, 161-168. <https://doi.org/10.1148/radiol.2017162165>
- [16] Suh, C.H., Yun, S.J., Jin, W., et al. (2018) Diagnostic Performance of Dual-Energy CT for the Detection of Bone Marrow Oedema: A Systematic Review and Meta-Analysis. *European Radiology*, **28**, 4182-4194. <https://doi.org/10.1007/s00330-018-5411-5>
- [17] Kellock, T.T., Nicolaou, S., Kim, S.S.Y., et al. (2017) Detection of Bone Marrow Edema in Nondisplaced Hip Frac-

- tures: Utility of a Virtual Noncalcium Dual-Energy CT Application. *Radiology*, **284**, 922. <https://doi.org/10.1148/radiol.2017174014>
- [18] 何绪成, 叶菊, 周闪闪, 等. 双能 CT 虚拟去钙技术在踝关节处骨髓水肿中的诊断价值[J]. 中国 CT 和 MRI 杂志, 2022, 20(4): 169-172.
- [19] Son, W., Park, C., Jeong, H.S., *et al.* (2020) Bone Marrow Edema in Non-Traumatic Hip: High Accuracy of Dual-Energy CT with Water-Hydroxyapatite Decomposition Imaging. *European Radiology*, **30**, 2191-2198. <https://doi.org/10.1007/s00330-019-06519-8>
- [20] 谢卫东, 张璇, 李扬, 等. 能谱 CT 水-羟基磷灰石分离技术在创伤性骨髓水肿中的应用价值[J]. 中国医学计算机成像杂志, 2022, 28(2): 173-176.
- [21] 姚俊鹏. 能谱 CT 物质分解技术对不同年龄段患者椎体压缩性骨折骨髓水肿的视觉评估及定量分析[D]: [硕士学位论文]. 济南: 山东中医药大学, 2021.
- [22] 白岩, 李素文, 贾慧娟, 等. 能谱 CT 物质分离技术检测腰椎外伤性骨髓水肿的应用价值[J]. 中国现代医药杂志, 2023, 25(6): 61-64.
- [23] Liao, E.-Y., Wu, X.-P., Luo, X.-H., *et al.* (2003) Establishment and Evaluation of Bone Mineral Density Reference Databases Appropriate for Diagnosis and Evaluation of Osteoporosis in Chinese Women. *Journal of Bone and Mineral Metabolism*, **21**, 184-192. <https://doi.org/10.1007/s007740300029>
- [24] Kaup, M., Wichmann, J.L., Scholtz, J.E., *et al.* (2016) Dual-Energy CT-Based Display of Bone Marrow Edema in Osteoporotic Vertebral Compression Fractures: Impact on Diagnostic Accuracy of Radiologists with Varying Levels of Experience in Correlation to MR Imaging. *Radiology*, **280**, 510-519. <https://doi.org/10.1148/radiol.2016150472>
- [25] Reddy, T., McLaughlin, P.D., Mallinson, P.I., *et al.* (2015) Detection of Occult, Undisplaced Hip Fractures with a Dual-Energy CT Algorithm Targeted to Detection of Bone Marrow Edema. *Emergency Radiology*, **22**, 25-29. <https://doi.org/10.1007/s10140-014-1249-6>
- [26] Akisato, K., Nishihara, R., Okazaki, H., *et al.* (2020) Dual-Energy CT of Material Decomposition Analysis for Detection with Bone Marrow Edema in Patients with Vertebral Compression Fractures. *Academic Radiology*, **27**, 227-232. <https://doi.org/10.1016/j.acra.2019.02.015>
- [27] Diekhoff, T., Hermann, K.G., Pumberger, M., *et al.* (2017) Dual-Energy CT Virtual Non-Calcium Technique for Detection of Bone Marrow Edema in Patients with Vertebral Fractures: A Prospective Feasibility Study on a Single-Source Volume CT Scanner. *European Journal of Radiology*, **87**, 59-65. <https://doi.org/10.1016/j.ejrad.2016.12.008>
- [28] 张红, 李泉霖, 樊子健, 等. 能谱 CT 在评估膝关节急性外伤性骨髓水肿中的应用价值[J]. 医学影像学杂志, 2023, 33(5): 852-856.