

IgG4相关性慢性胰腺炎影像诊断1例并文献复习

符丹卉, 覃云英*

广西医科大学附属肿瘤医院影像中心, 广西 南宁

收稿日期: 2021年10月23日; 录用日期: 2021年11月19日; 发布日期: 2021年11月26日

摘要

通过报道1例发生在胰腺的IgG4相关性慢性胰腺炎的临床信息及影像表现, 提高对此病的诊断水平。

关键词

IgG4相关性慢性胰腺炎, 影像诊断

Imaging Diagnosis Experience in Treating IgG4-Associated Chronic Pancreatitis: A Case Report and Literature Review

Danhui Fu, Yunying Qin*

Department of Radiology of Affiliated Tumor Hospital of Guangxi Medical University, Nanning Guangxi

Received: Oct. 23rd, 2021; accepted: Nov. 19th, 2021; published: Nov. 26th, 2021

Abstract

The clinical characteristics and imaging findings of a case of IgG4-associated chronic pancreatitis were reported to improve the diagnostic efficacy of this disease.

Keywords

IgG4-Associated Chronic Pancreatitis, Imaging Diagnosis

*通讯作者。

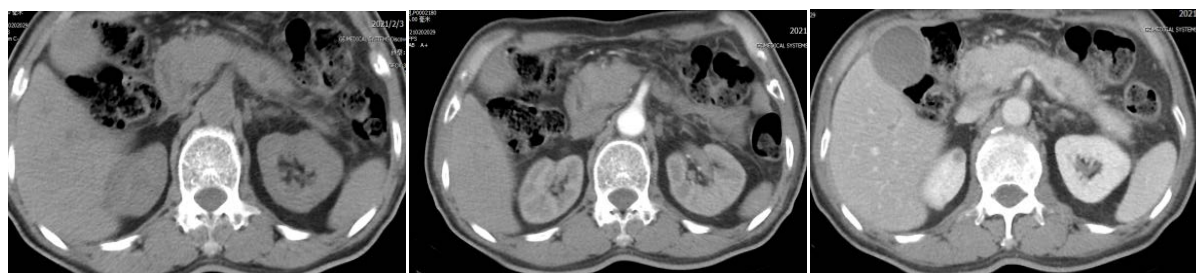

1. 前言

胰腺是人体重要的消化器官, 急性胰腺炎是临床常见疾病, 致死率高。免疫相关胰腺炎在临床不常见, 其治疗方法和预后情况与急性胰腺炎有不同。IgG4 相关性慢性胰腺炎有一定的影像学特点, 故正确诊断 IgG4 相关性慢性胰腺炎对病人有重要的意义。

2. 基本信息

性别: 男。年龄: 78 岁。主诉: 暖气、厌油 2 月余, 皮肤、尿、大便变黄半月余, 检查发现胰头占位 2 天。现病史: 自诉 2 月前无明显诱因下出现暖气、厌油腻, 无腹痛腹胀, 无畏寒发热, 未予重视, 半月前出现皮肤、尿、大便变黄, 于 2021.01.29 至市级人民医院就诊, 查 CT: 1、胰腺头部增大并旁软组织肿块, 并肝内外胆管梗阻性扩张, 2、胰体局部增大并小囊肿 3、胰管轻度扩张 4、左腹腔脂肪间隙及左肾筋膜模糊、增厚。病后, 患者精神尚可, 食欲减退, 睡眠良好, 体重减轻 5 kg, 大小便同上。既往史、个人史: 无特殊。体格检查: 专科情况: 一般情况尚可, 神清, 检查合作。全身皮肤粘膜、巩膜黄染, 无蜘蛛痣, 无肝掌。全身浅表淋巴结无肿大。腹平坦, 无腹壁浅表静脉曲张, 未见胃肠蠕动波, 腹壁柔软, 全腹无压痛及反跳痛, 肝脏右肋下 4 cm、剑突下 2 cm 可触及, 质硬, 边钝, 轻压痛。胆囊右肋下未触及, Murphy 征(-), 脾、肾肋下未触及。肝浊音界位于右锁骨中线第 5 肋间。腹部移动性浊音(-), 肠鸣音正常。双下肢无浮肿。实验室检查: 红细胞 $3.68 \times 10^{12}/L \downarrow$ (参考值 4.09~5.74); 血红蛋白 118 g/L \downarrow (参考值 131~172); 总胆红素 211.6 $\mu\text{mol/L} \uparrow$ (参考值 5~21); 直接胆红素 145.4 $\mu\text{mol/L} \uparrow$ (参考值 0~7.5); 间接胆红素 66.2 $\mu\text{mol/L} \uparrow$ (参考值 5~18.3); 免疫球蛋白 G(IgG) 17.77 g/L \uparrow (参考值 8~16); 肿瘤标志物未见异常。



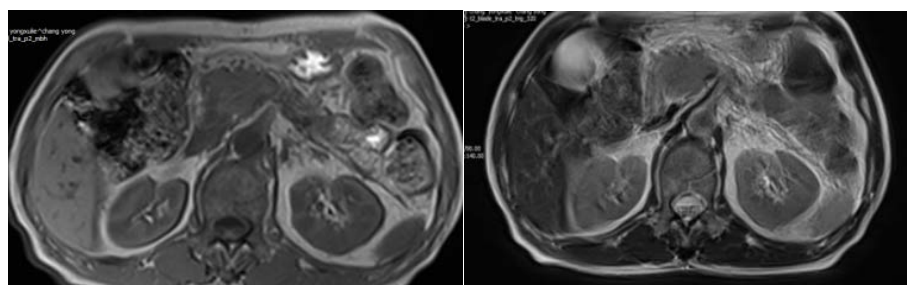
(a) 平扫 CT 图

(b) 动脉期 CT 图

(c) 静脉期 CT 图

Figure 1. Pancreatic CT figure

图 1. 胰腺 CT 图像



(a) T1WI 图

(b) T2WI 图

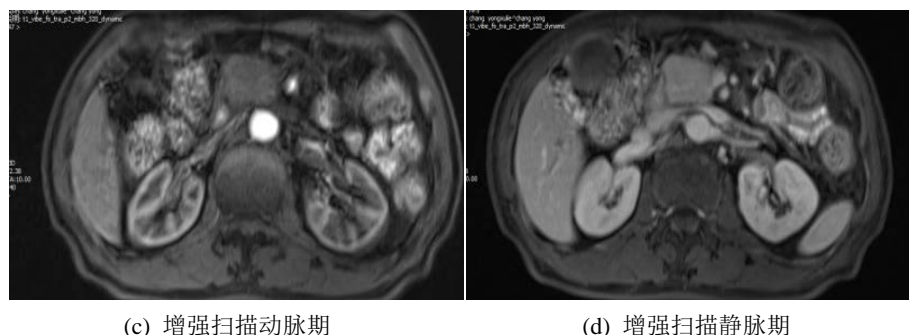


Figure 2. Pancreatic MRI figure
图 2. 胰腺 MRI 图像

影像诊断 CT: 胆总管下段胆管壁不均匀增厚, 最厚处约 0.7 cm, 增强扫描呈持续强化表现, 以上肝内胆管、肝总管、上段胆总管扩张, 胆囊扩大, 胰管极轻度扩张。胰体部体积增大, 最宽处约 3.3 cm, 局部可见类圆形低密度无强化影, 边界欠清, 直径约 0.7 cm (图 1)。MRI: 胰体尾部见一长 T2 无强化结节, 直径约 7 mm, 余胰腺未见明确异常信号灶或强化灶。胆总管胰腺段管壁增厚, 管腔狭窄, 呈截断表现, 内信号不均, 增强扫描呈明显强化, 未见扩散受限表现。肝内胆管轻度扩张, 胆囊增大, 壁光滑(图 2)。

病理诊断: (胰腺组织) IgG4 相关性慢性胰腺炎。免疫组化: IgG4/IgG > 40%, CD20、CD3、CD38、CD138、Kappa(+), Lambda(+), Ki-67 表达模式不支持淋巴瘤。

IgG4 相关性疾病(IgG4-related disease, IgG4-RD)是一类可引起多器官炎症伴纤维化和硬化的疾病, 以弥漫性或局灶性器官肿大为主要临床表现, 伴或不伴血清 IgG4 水平升高, 典型组织学特征为淋巴浆细胞浸润、席纹状纤维化、闭塞性静脉炎及 IgG4+ 浆细胞增多, 应用糖皮质激素治疗有效; 可累及多个器官或组织, 包括中枢神经系统、眼眶、唾液腺、甲状腺、肺、乳腺、心包、胰腺、胆道、肝脏、胃肠道、肾脏、前列腺、腹膜后、淋巴结及皮肤[1] [2]。

1) 临床特点: 自身免疫性胰腺炎(autoimmune pancreatitis, AIP)分为 I 型和 II 型, I 型即 IgG4 相关性胰腺炎, II 型与上皮粒细胞损伤有关, 可伴随溃疡性结肠炎[3]。目前亚洲病人主要以 I 型为主, 占 96% 以上, 而欧美地区 II 型 AIP 并非罕见, 表现出以 I 型为主(80%)的混合流行。IgG4 相关性胰腺炎是一种慢性胰腺炎, 患者多为中老年男性, 最常见临床表现为无痛性梗阻性黄疸, 伴或不伴部位模糊的腹痛, 胰腺内、外分泌功能受损, 脂肪泻、体重减轻、乏力等, 少数患者可表现为新发糖尿病, 糖耐量异常, 也可导致营养物质吸收障碍。长期慢性胰腺炎及胆道受累, 可进展为不可逆性胰腺功能不全及继发性胆源性肝硬化[4] [5]。2) 病理特点: 胰腺导管周围大量淋巴浆细胞浸润而无粒细胞浸润, 闭塞性静脉炎, 席纹状纤维化。大量 IgG4 阳性细胞(>10 个/高倍视野)。免疫组织化学染色检测主要特征为大量 IgG4 阳性浆细胞浸润, IgG4 阳性与 IgG 阳性细胞比值 > 40%。IgG4 相关性胰腺炎合并的胰腺外受累器官也可有类似的病理学表现[6]。3) 影像学特点 CT 及 MRI 检查特征: ① IgG4 相关性胰腺炎有 3 种公认的形态学类型, 即弥漫型、局灶型和多灶型, 以弥漫型最常见。弥漫型表现为胰腺弥漫性肿大, 呈“腊肠样”表现; 局灶型表现为局灶性肿块, 以胰头常见, 表现类似胰腺癌; 多灶型少见, 表现为胰腺 2 处或以上局限性肿大, 累及病变处主胰管不规则狭窄。② CT 检查平扫 IgG4 相关性胰腺炎为等或稍低密度, 少数见钙化。T1 加权成像多呈稍低信号或等信号, 少数呈稍高信号。T2 加权成像多呈稍高信号, 少数呈等或低信号。DWI 呈稍高或高信号, ADC 呈稍低或低信号。增强扫描为延迟强化, 动脉期表现均匀或不均匀低强化, 后期强化逐渐明显, 呈渐进性延迟强化方式, 这归因于胰腺组织的纤维化。③ 晕征是 IgG4 相关性胰腺炎的典型影像学特征, 约见 40% 的患者。晕征在胰腺周围表现为包绕鞘状或细带样等或低密度(等或低信号, T1 加权成像和 T2 加权成像通常均为低信号), 被认为是炎症导致的渗出液或蜂窝织炎或

胰腺周围脂肪组织的纤维炎性改变, 可出现在病程的某一阶段, 在影像学检查图像上表现为胰腺周围的线条样、细带样结构, 若为纤维化组织则可表现延迟强化。④ 胰管与胆管病变: 主胰管节段性或弥漫性不规则狭窄伴上游主胰管扩张[7]。

3. 鉴别诊断

1) 胰腺癌: IgG4 相关性胰腺炎多表现阻塞性黄疸和胰腺肿大, 通常无恶病质、剧烈疼痛, 血清 IgG4 水平多升高, 激素治疗效果好, 多合并胰腺外器官病变。而胰腺癌常见恶病质、剧烈疼痛, CA19-9 多升高, 激素治疗无效, 合并胰外器官病变少见。CT 或 MRI 检查增强扫描后, IgG4 相关性胰腺炎呈渐进性延迟强化特点, 而胰腺癌表现为不均匀低强化, 无延迟强化。当影像学检查结果出现典型的晕征时, 诊断倾向 IgG4 相关性胰腺炎, 而非胰腺癌。在 DWI 图像中, IgG4 相关性胰腺炎为弥漫性或多灶性高信号, 胰腺癌多为孤立性高信号, 前者的 ADC 值比后者的 ADC 值低。IgG4 相关性胰腺炎胰腺萎缩少见, 无嗜血管、嗜神经生长特点; 胰腺癌多出现胰体尾实质萎缩, 嗜血管、嗜神经生长。2) 淋巴瘤胰腺淋巴瘤患者可伴腹膜后、腹腔内多发淋巴结肿大及邻近器官的累及; 而仅少数 IgG4 相关性胰腺炎患者会出现腹膜后淋巴结肿大。80% 的胰腺淋巴瘤患者出现血管漂浮征, 表现为肿瘤包绕血管, 血管形态及走行相对正常, 无明显受侵及狭窄, 而 IgG4 相关性胰腺炎无此征象[8] [9] [10]。

同意书

该病例报道已获得病人知情同意。

参考文献

- [1] 雍惠芳, 董雪, 王文森, 等. IgG4 相关性胰腺炎 CT 和 MRI 检查的影像学特征[J]. 中华消化外科杂志, 2019, 18 (7): 689-697.
- [2] 张盼盼, 张文. IgG4 相关性疾病脏器损伤的临床特点、影像学及病理特征[J]. 中华内科杂志, 2016, 55(8): 657-661.
- [3] Crosara, S., D'Onofrio, M., De Robertis, R., et al. (2014) Autoimmune Pancreatitis: Multimodality Non-Invasive Imaging Diagnosis. *World Journal of Gastroenterology*, **20**, 16881-16890. <https://doi.org/10.3748/wjg.v20.i45.16881>
- [4] Irie, H., Honda, H., Baba, S., et al. (1998) Autoimmune Pancreatitis: CT and MR Characteristics. *American Journal of Roentgenology*, **170**, 1323-1327. <https://doi.org/10.2214/ajr.170.5.9574610>
- [5] Lee, L.K. and Sahani, D.V. (2014) Autoimmune Pancreatitis in the Context of IgG4-Related Disease: Review of Imaging Findings. *World Journal of Gastroenterology*, **20**, 15177-15189. <https://doi.org/10.3748/wjg.v20.i41.15177>
- [6] 刘立恒, 王振常, 杨正汉, 等. IgG4 相关性疾病影像诊断现状与进展[J]. 磁共振成像, 2016, 7(7): 527-534.
- [7] Vlachou, P.A., Khalili, K., Jang, H.J., et al. (2011) IgG4-Related Sclerosing Disease: Autoimmune Pancreatitis and Extrapancreatic Manifestations. *RadioGraphics*, **31**, 1379-402. <https://doi.org/10.1148/rg.315105735>
- [8] 王泽锋, 王海军, 张俊晶, 等. 自身免疫性胰腺炎 CT 及 MRI 影像学特征与诊断[J]. 中华消化外科杂志, 2017, 16(1): 95-101.
- [9] O'Reilly, D.A., Malde, D.J., Duncan, T., et al. (2014) Review of the Diagnosis, Classification and Management of Autoimmune Pancreatitis. *World Journal of Gastrointestinal Pathophysiology*, **5**, 71-81. <https://doi.org/10.4291/wjgp.v5.i2.71>
- [10] Umehara, H., Okazaki, K., Nakamura, T., et al. (2017) Current Approach to the Diagnosis of IgG4-Related Disease-Combination of Comprehensive Diagnostic and Organ-Specific Criteria. *Modern Rheumatology*, **27**, 381-391. <https://doi.org/10.1080/14397595.2017.1290911>