

急性垂体腺瘤卒中

——病例报告并文献复习

刘圣琛, 赵振然, 高学强, 姚维成

青岛大学附属医院, 山东 青岛

收稿日期: 2021年12月18日; 录用日期: 2022年1月7日; 发布日期: 2022年1月24日

摘要

目的: 总结无功能性垂体腺瘤卒中发生后的治疗时机及处理方案。方法: 回顾1例急性无功能性垂体腺瘤卒中患者的临床资料。结果: 患者发生急性垂体瘤卒中后出现了严重的不适症状, 发病后1周于我院就诊, 我院及时给予患者垂体瘤切除术。结论: 急性垂体瘤卒中中的患者可出现相对严重的诸如视力减退、视野缺损及内分泌功能障碍, 积极及时的手术治疗对于改善患者症状及避免远期病情进展具有重要意义。

关键词

垂体腺瘤, 卒中, 视野缺损, 视力减退

Acute Pituitary Apoplexy

—A Case Report and Literature Review

Shengchen Liu, Zhenran Zhao, Xueqiang Gao, Weicheng Yao

The Affiliated Hospital of Qingdao University, Qingdao Shandong

Received: Dec. 18th, 2021; accepted: Jan. 7th, 2022; published: Jan. 24th, 2022

Abstract

Objective: To summarize the timing and strategy of acute pituitary apoplexy. **Method:** The clinical data of acute pituitary apoplexy was reviewed. **Results:** After suffering visual impairment and visual field defect for about 1 week, this patient was performed pituitary adenoma resection. **Conclusion:** Patient who suffered acute apoplexy might get severe discomfort such as sight loss, visual impairment, endocrine dysfunction and so on. Active surgical treatment is of great significance for improving patients' symptoms and avoiding further progress of all the dysfunction.

Email: iuo123458@163.com

Keywords

Pituitary Adenoma, Apoplexy, Sight Loss, Visual Dysfunction

Copyright © 2022 by author(s) and Hans Publishers Inc.

This work is licensed under the Creative Commons Attribution International License (CC BY 4.0).

<http://creativecommons.org/licenses/by/4.0/>



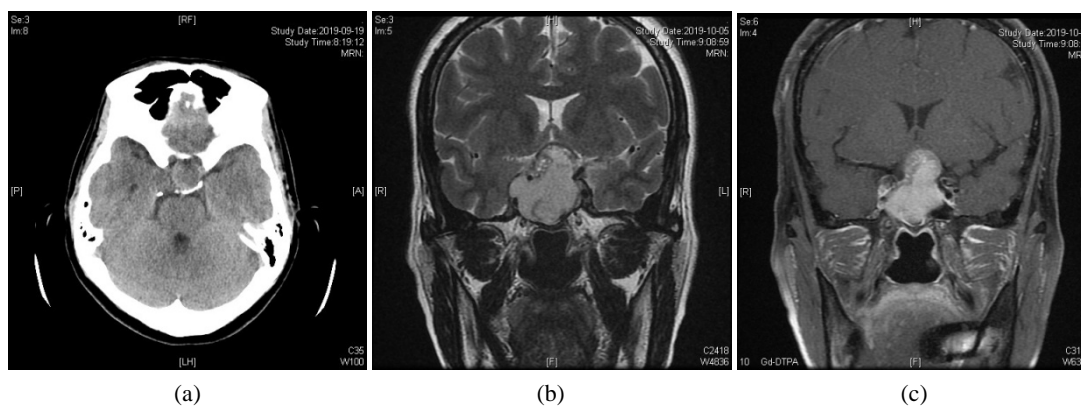
Open Access

1. 引言

垂体瘤卒中的定义一般指因垂体瘤的梗死、坏死及出血等原因导致的垂体腺瘤体积突然膨大所引起的一系列并发症，狭义的垂体瘤卒中意义即垂体瘤卒中所导致的一系列并发症，广义的垂体瘤卒中同样包括带瘤垂体及非瘤垂体的梗死、坏死及出血，由于垂体瘤卒中常起病急促，临床症状也不甚典型，其常被看做一组相对独立的综合征[1]，本文将报道一例以视力障碍、头痛为首发表现的垂体瘤卒中患者，通过对该患者的一系列病历资料进行回顾，进而分析垂体瘤卒中的主要临床表现以及及早的手术治疗对于这种疾病所造成的功能缺损的挽回及预后改善的影响。

2. 临床资料

患者女，51岁，因无明显诱因出现视力减退及视野缺损7日入院，以左眼较为严重，伴头晕、恶心、呕吐。查体：神志清、精神可，四肢肌力、肌张力可，瞳孔等大等圆，直径约3.5 mm，眼球运动未见明显异常，左眼直接对光反射迟钝，间接对光反射灵敏，右眼直接对光反射灵敏，间接对光反射迟钝，右眼视物模糊，左眼光感，粗侧左眼颞侧视野缺失，右眼视野未见较大异常，病理征未引出。内分泌实验室检查未见明显异常，行颅脑CT示：蝶鞍扩大，鞍底下陷，鞍区及鞍上见团块状稍低密度影，边界欠清(见图1(a))；鞍区MR动态增强示：蝶鞍扩大，鞍底下陷，鞍内及鞍上可见不规则短T1长T2信号，信号欠均匀(见图1(c)~(f))；动态增强扫描边缘可见延迟强化，大小约41 mm × 38 mm × 25 mm，边界清晰，视交叉受压上抬，移位，垂体柄显示不清，右侧海绵窦受累(图1(b))，考虑垂体瘤卒中。入院后给予完善相关检验检查及术前准备，为患者行手术治疗，手术采取经鼻蝶窦入路，内镜下探查鼻腔，将右侧下鼻甲、中鼻甲推向外侧，显露蝶窦口，电灼，切开蝶窦口内下方粘膜，取2 cm × 2 cm鼻中隔游离粘膜瓣，磨钻磨除蝶窦前壁及蝶窦间隔，暴露鞍底。见鞍底膨隆。鞍底骨质菲薄，磨除鞍底骨质，外侧到海绵窦边缘，前方见视神经隆起，放射状切开鞍底硬膜。见鞍内肿瘤质地软，灰红色，血供丰富，内镜下，



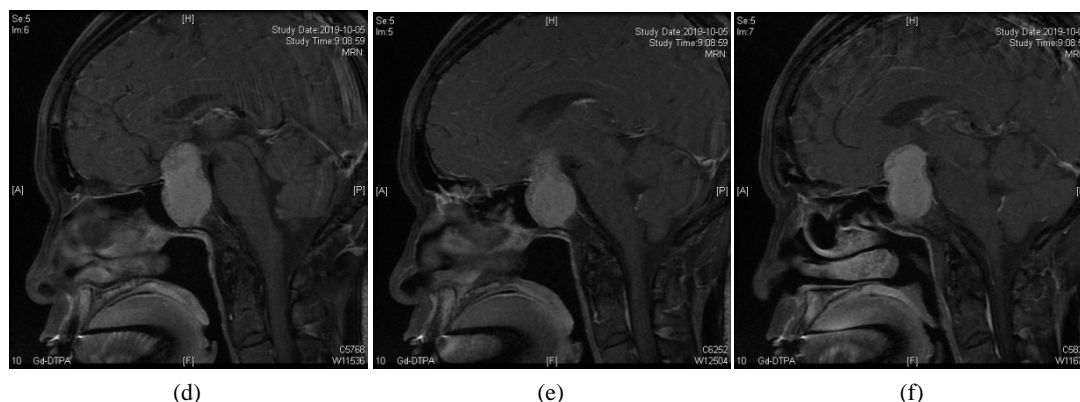


Figure 1. Imaging examination data of patient
图 1. 患者影像学检查资料

用环形刮匙和取瘤镊分块切除肿瘤，切除过程中可见瘤体内存在血块，肿瘤镜下全切，术中鞍膈塌陷良好，未见脑脊液漏，蝶窦腔内填塞明胶海绵，鞍底硬膜一针缝合，鼻中隔游离粘膜瓣贴敷于鞍底硬膜切口，外置人工硬膜重建鞍底，术后复查 CT 示：术区未见明显出血及其他异常，患者左侧视力较前改善，左颞侧视野较术前改善，双侧对光反射灵敏。术后病理及免疫组化证实患者肿瘤为无功能性垂体腺瘤。

图 1(a) 示 CT 扫描下鞍区占位中存在低密度影；图 1(b) 示鞍区平扫 T2 相鞍区占位内长短不一信号；图 1(c) 示增强磁共振扫描中鞍区占位内不均一信号；图 1(a)~(c) 均示垂体瘤内部有异常液体存在；图 1(d)~(f) 鞍区磁共振平扫示肿瘤向鞍上生长倾向及内部液体信号影。

3. 讨论

3.1. 垂体瘤卒中流行病学及分类

本病的发病率与其临床病理诊断标准有关[2]，目前常见将其分为暴发型与寂静型，由于寂静型卒中常是由病理学调查才能最终证实垂体瘤坏死及出血的发生，因而对垂体瘤卒中流行病学的调查常因是否单纯仅统计暴发型而呈现巨大差异，总体来看垂体瘤卒中发病率为 5%~10% [3]，寂静型占据大多数，少部分为暴发型，考虑颅内肿瘤出血所有类型中，胶质瘤占据 50%，垂体腺瘤出血占据 25%，而单纯垂体腺瘤其发病率即可占据 95% 左右，垂体瘤出血卒中在颅内肿瘤的发病率基本可以说是最高的。

3.2. 发病机制

目前存在三种看法：1) 垂体上动脉压迫学说：垂体瘤生长过快导致其血液供应相对不足或瘤体向鞍上发展，起营养血管即小梁动脉垂体上动脉分支在鞍膈垂体柄切迹处受压，致瘤体缺血坏死；2) 垂体瘤血管较为复杂，血窦形态不一，随垂体瘤不断扩大且血窦管壁较薄，会造成局部血管因受压而出现出血破裂[4]；3) 肿瘤自身血管脆弱及动脉硬化性血栓造成血管栓塞。这三种学说可以解释相当一部分的垂体瘤卒中，但目前垂体瘤出血卒中的原因仍无法得到完美的诠释。

3.3. 临床表现及其影像学诊断

目前主流研究及其结果认为，垂体瘤卒中的临床表现主要与以下方面的严重程度有关，这些分别为坏死，出血程度及其范围和压迫方向及受压组织功能，目前比较常见的表现中有：1) 脑膜刺激征：垂体瘤卒中后首先带来的就是瘤体体积增大，因而脑膜刺激征常为患者首发症状，但在本例中，可能因为患者痛阈较高，患者未诉极其明显的头痛，且可能与出血局限与垂体瘤自身所致，但若垂体瘤卒中后出血

进入蛛网膜下腔，患者可出现严重的脑膜炎反应，可表现为发热、剧烈头部疼痛，部分可见恶心及呕吐，有些患者还会出现颈项强直等；2) 垂体瘤体积的短时间内的迅速增大可造成颅内组织及神经受压而表现出对应的症状，如复视、视力急剧下降、盲点扩大，视野部分缺损或完全缺损等视神经受压症状，此时多表现为双颞侧偏盲，象限盲目前多见，少见鼻侧视野缺损，严重者甚至可见单眼或双眼全盲，本例患者首发表现即典型此类。而当卒中中的垂体腺瘤压迫动眼神经、滑车神经、外展神经时，可表现为眼外肌麻痹。如果肿瘤已侵袭至海绵窦，可将瘤体内部压力传导至海绵窦外侧壁，这时由于营养神经的血管将会受压可能会造成动眼神经的功能障碍[5]，本例中海绵窦受侵袭可见，但可能因为肿瘤向鞍上方向生长，造成海绵窦压迫症状未出现，这也可能与患者视神经受压眼中有关，有些人还可出现下丘脑压迫，此时患者将出现尿崩症；3) 垂体腺瘤卒中还可造成对剩余正常垂体组织的压迫，并导致较大的内分泌改变，部分功能性垂体腺瘤甚至可因此出现短暂的临床症状改善，不过这种内分泌改变多出现在垂体瘤卒中出血量不大的情况，但若受压的组织本身为正常的垂体分泌部，且患者本身为无功能性的垂体腺瘤，垂体功能不足的症状可能会非常明显，且这种功能不足常常是不可逆的[6]。在本例中，可见患者出现迅速增加的视野缺损及视力减退，但是患者辅助检验检查未示患者出现明显的内分泌功能低下，患者自诉头痛，头晕，考虑可能与该次垂体瘤卒中颅内压升高有关，但患者出院后复查过程中发现患者存在颈动脉狭窄疾病，不能确定其症状主要由哪一方面疾病引起。

目前垂体瘤卒中的诊断中影像学诊断占据了十分重要的意义：1) X线平片：蝶鞍扩大，前床突消失，鞍底变薄或破坏；2) 脑血管造影：对有脑膜刺激征伴单眼麻痹时，鞍上动脉瘤与垂体腺瘤向类似，为了区别血管痉挛所引起的神经功能缺失，必须先行脑血管造影；3) CT扫描：平扫时，肿瘤可呈现低密度(水肿或坏死)表现，也可出现高密度区(出血)，注射造影剂后肿瘤可呈现周边强化。CT扫描尚可明确蛛网膜下腔出血的扩散范围以及是否向脑室内扩展，可以判断垂体腺瘤出血的时间，便于对手术入路做出正确的选择，4) MRI检查：主要表现为瘤内出血、坏死和囊变。根据MRI检查可将垂体瘤卒中分为4型：中央型——卒中部位位于中路中央，肿瘤周围组织完整，术中多在切除部分肿瘤组织后发现陈旧性血块或坏死囊变的液体，也被称为靶心征。周围型——卒中部位位于肿瘤的周边，残存的肿瘤组织和正常的垂体常被挤压到一侧，在这一类型中，按照卒中部位与残存肿瘤的为重又可分为上下型，前后型和左右性，其中以上下型较多见，且在这其中常见分层现象[7]，不规则型——有多处出血或坏死，形态不规则，这类卒中肿瘤多有明显的向周围组织侵袭的倾向，瘤体较大，质地不均匀，手术难以全切。全瘤型——整个垂体腺瘤表现为出血卒中，MRI示肿瘤与正常垂体分辨不清。而很多学者的研究显示：MRI诊断垂体瘤卒中明显优于CT[8]，MRI不仅在显示肿瘤的大小、形态和与邻近结构的关系方面较CT强，且在显示肿瘤内部结构改变如出血、坏死方面亦较CT优越，其出血范围和程度，由于MRI具有多平面成像及极高的组织对比度，无骨骼伪影等特点，比CT更清楚、准确。但CT对急性期出血的确诊率高，且在显示骨质改变方面较MRI强[9]。本例患者中可见患者颅内CT瘤体中存在明显的低密度影，而在MRI检查可发现患者T2相瘤体内部存在长信号影，考虑是患者瘤体内有出血，而患者增强MRI检查发现患者瘤体内部存在长短不一信号影，但是考虑患者肿瘤形态，患者卒中类型仅分类为不规则型，患者术中内镜观察肿瘤呈灰红色，切除过程中也发现血块，这一特点证实了患者垂体瘤卒中的诊断。

3.4. 治疗

手术减压治疗对于早期视力、视野的恢复治疗有较强的疗效[10]，及时有效的手术可在短期内改善视神经的受压状况，制止视力视野的进一步减退，并极大程度地挽回患者的眼部功能，目前国内外的指南指出，出现加速恶化的视力障碍，应当及早地给予患者手术治疗，这个时间窗经由大量手术及实践调查约为1周，在该时间窗内的完成手术对于患者的视力、视野、激素改变的所带来的收益显著大于保守治

疗,但也存在一些无严重视力障碍及其他临床表现者,可给予保守治疗[11],如严重临床表现而仅有肾上腺皮质功能减低征象,可给予患者地塞米松,然后边测定垂体激素边观察,并根据激素水平,判断垂体瘤破坏程度,当激素水平已降至正常或低于正常,生长激素已降至正常或低于正常,生长激素抑制试验反应正常,对刺激试验无反应时,表明瘤体已完全破坏,无需手术,卒中后发生坏死的垂体瘤,放疗反应差,且放疗过程中易出血,故多数学者主张垂体瘤卒中后不应放疗[12]。目前手术术式主要以开颅手术及内镜手术为主,开颅手术入路一般选择经额下入路及偏于一侧的扩大的翼点入路,手术中应避免过分牵拉肿瘤及相邻组织,以防损伤垂体柄及下丘脑,出现严重的术后并发症。对于肿瘤已鞍上生长或蝶窦气化不全时,目前认为经蝶入路更为适宜,因为这类患者的肿瘤体积虽大并向鞍上生长,但其肿瘤大部分已液化坏死,出血极易吸出,无需牵拉脑组织,亦可避免在出血的视交叉池进行操作,可降低损害视交叉血供的危险性,经蝶途径手术创伤较小,目前认为术后视力恢复。是否完全,不依赖于发病时患者视力丧失的程度,如视乳头正常,发病时间短,视力常可恢复。此外,适当的激素替代治疗对于患者症状的改善具有丰富的意义,垂体瘤卒中常伴随部分甚至全部垂体功能低下,最常见表现为皮质醇或(和)甲状腺激素低下,严重者甚至可发生急性肾上腺功能不全,危及生命,因而大量的糖皮质激素可给予患者相对良好的预后,糖皮质激素的应用不仅可用于替代治疗,还可用于消除鞍区结构的水肿,积极术后并发症防治是降低患者术后死亡率的关键措施,目前常见的术后处理措施包括:1)测定24h尿量;2)预防性头部物理降温或亚低温冬眠治疗;3)每12h监测血电解质1次;4)术毕立即肌注鲁米那以预防癫痫发作,直至能口服抗癫痫药物。于本病历中,患者发病后将近1周即给予患者手术治疗,患者肿瘤向鞍上生长,遂给予患者经鼻蝶窦入路垂体瘤切除术,术后患者视野恢复较好,视力减退明显改善,术后给予患者适当糖皮质激素替代治疗及预防水肿,患者术后效果良好。我们认为垂体瘤卒中中的早期手术减压治疗对于视力及激素等症状的改善具有相当的治疗意义[13]。

4. 结论

垂体瘤卒中发生后常可发生严重且急剧的视力、视野减退,垂体激素的减低以及明显的头痛,对于这些症状应提高垂体瘤卒中的警惕,对于该疾病可给予患者CT检查以判断出血,但MRI检查对于该疾病的确诊常常更加明确,患者一旦确诊后,应及时给予患者手术减压,常用入路为经鼻蝶窦入路,早期、及时的手术可以给予患者极大的病情改善,且基于及时的减压手术治疗,患者常可在视力减退、视野缺失及垂体功能减退的症状方面获得极大的改善,且这种改善并不因患者当时症状严重程度而有所动摇,术后再给予适当的激素减轻水肿及预防垂体功能低下,患者将获得极大的收益。

参考文献

- [1] Sibal, L., Ball, S.G., Connolly, V., *et al.* (2004) Pituitary Apoplexy: A Review of Clinical Presentation, Management and Outcome in 45 Cases. *Pituitary*, **7**, 157-163. <https://doi.org/10.1007/s11102-005-1050-3>
- [2] Tsementzis, S.A. and Loizou, L.A. (1986) Pituitary Apoplexy. *Neurochirurgia (Stuttg)*, **29**, 90-92. <https://doi.org/10.1055/s-2008-1053709>
- [3] Riedl, M., Clodi, M., Kotzmann, H., Hainfellner, J.A., Schima, W., Reitner, A., Czech, T. and Luger, A. (2000) Apoplexy of a Pituitary Macroadenoma with Reversible Third, Fourth and Sixth Cranial Nerve Palsies Following Administration of Hypothalamic Releasing Hormones: MR Features. *European Journal of Radiology*, **36**, 1-4. [https://doi.org/10.1016/S0720-048X\(00\)00148-0](https://doi.org/10.1016/S0720-048X(00)00148-0)
- [4] Imboden, P.N.E., De Tribolet, N., Lobrinus, A., Gaillard, R.C., Portmann, L., Pralong, F. and Gomez, F. (2005) Apoplexy in Pituitary Macroadenoma: Eight Patients Presenting in 12 Months. *Medicine*, **84**, 188-196. <https://doi.org/10.1097/01.md.0000164205.77287.9e>
- [5] Kim, S.H., Lee, K.C. and Kim, S.H. (2007) Cranial Nerve Palsies Accompanying Pituitary Tumour. *Journal of Clinical Neuroscience: Official Journal of the Neurosurgical Society of Australasia*, **14**, 1158-1162. <https://doi.org/10.1016/j.jocn.2006.07.016>

-
- [6] Ayuk, J., McGregor, E.J., Mitchell, R.D., *et al.* (2004) Acute Management of Pituitary Apoplexy-Surgery or Conservative Management?. *Clinical Endocrinology*, **6**, 747-752. <https://doi.org/10.1111/j.1365-2265.2004.02162.x>
- [7] 张华楸, 舒凯, 董芳永, 汤浩, 李龄, 雷霆. 垂体瘤卒中的MRI表现和临床对照研究[J]. 华中科技大学学报(医学版), 2004(6):749-751+759.
- [8] Vanderpump, M., Higgins, C. and Wass, J.A.H. (2011) UK Guidelines for the Management of Pituitary Apoplexy A Rare but Potentially Fatal Medical Emergency. *Emergency Medicine Journal*, **28**, 550-551. <https://doi.org/10.1136/emj.2010.106898>
- [9] Armstrong, M.R., Douek, M., Schellinger, D. and Patronas, N.J. (1991) Regression of Pituitary Macroadenoma after Pituitary Apoplexy. *Journal of Computer Assisted Tomography*, **15**, 832-834. <https://doi.org/10.1097/00004728-199109000-00021>
- [10] 程友, 程朋, 刘开东, 薛飞, 季俊峰, 许莉, 王秋萍, 杭春华. 经鼻蝶入路手术治疗垂体瘤术后并发症[J]. 中国微侵袭神经外科杂志, 2014, 19(2): 76-77.
- [11] da Motta, L.A., de Mello, P.A., de Lacerda, C.M., Neto, A.P., da Motta, L.D. and Filho, M.F. (1999) Pituitary Apoplexy. Clinical Course, Endocrine Evaluations and treatment Analysis. *Journal of Neurosurgical Sciences*, **43**, 25-36.
- [12] 韩韬, 侯蕊, 牟成志, 等. 垂体瘤卒中临床研究进展[J]. 山东医药, 2006, 46(15): 82-83. <https://doi.org/10.3969/j.issn.1002-266X.2006.15.064>
- [13] 何宝岩, 高乃康. 垂体瘤卒中相关性研究进展[J]. 内蒙古医学杂志, 2017, 49(9): 1060-1061. <https://doi.org/10.16096/J.cnki.nmgyxzz.2017.49.09.014>