

混合性肝癌术后个案分析并文献复习

王翰林¹, 郭卫东^{2*}

¹青岛大学医学部, 山东 青岛

²青岛大学附属医院肝胆外科, 山东 青岛

收稿日期: 2022年12月28日; 录用日期: 2023年1月21日; 发布日期: 2023年1月30日

摘要

目的: 探讨目前混合性肝癌的诊疗策略及进展。方法: 回顾性分析2020年11月青岛大学附属医院肝胆外科收治1例混合性肝癌患者的临床特征、实验室检查指标、诊疗经过及治疗转归, 并结合相关文献复习展开讨论。结果: 患者女, 53岁, 因原发性肝恶性肿瘤入院, 完整肿瘤切除后早期复发(6月), 经全身治疗获得二次手术机会, 术后随访6月无复发。结论: 混合性肝癌由于其肿瘤特性以及其低发病率, 目前暂无明确的诊治指导方案, 个体化的分阶段治疗可能使患者获益。

关键词

胆管细胞癌, 混合性肝癌, 肝切除术, 全身治疗

A Case Analysis and Literature Review of Combined Hepatocellular-Cholangiocarcinoma after Operation

Hanlin Wang¹, Weidong Guo^{2*}

¹Medical Department of Qingdao University, Qingdao Shandong

²Department of Hepatobiliary Surgery, The Affiliated Hospital of Qingdao University, Qingdao Shandong

Received: Dec. 28th, 2022; accepted: Jan. 21st, 2023; published: Jan. 30th, 2023

Abstract

Objective: To explore the diagnosis and treatment strategy and progress of mixed liver cancer.

*通讯作者 Email: gwdrk@126.com

文章引用: 王翰林, 郭卫东. 混合性肝癌术后个案分析并文献复习[J]. 临床医学进展, 2023, 13(1): 824-830.

DOI: 10.12677/acm.2023.131120

Methods: The clinical characteristics, laboratory examination indexes, diagnosis and treatment process and treatment outcome of a patient with mixed liver cancer admitted to the Department of Hepatobiliary Surgery of the Affiliated Hospital of Qingdao University in November 2020 were analyzed retrospectively, and the related literature was reviewed for discussion. **Results:** A 53-year-old female patient was admitted to the hospital for primary hepatic malignant tumor. The complete tumor recurred early after resection (6 months). After systemic treatment, she received a second operation opportunity. There was no recurrence after 6 months of follow-up. **Conclusion:** Because of its tumor characteristics and low incidence rate, there is no clear diagnosis and treatment guidance plan for mixed liver cancer at present. Individualized phased treatment may benefit patients.

Keywords

ICC, cHCC-CCA, Hepatic Resection, Systemic Treatment

Copyright © 2023 by author(s) and Hans Publishers Inc.

This work is licensed under the Creative Commons Attribution International License (CC BY 4.0).

<http://creativecommons.org/licenses/by/4.0/>



Open Access

1. 引言

混合肝细胞胆管癌是一种罕见的原发性肝癌,其细胞具有胆管癌(ICC)和肝细胞癌(HCC)的组织病理学特征。混合性肝癌的占肝原发肿瘤(PLC)的0.4%~14%,如此大范围的发病率可能与混合性肝癌定义的变化有关[1]。随着混合性肝癌自1903年被H Gideon Wells发现以来其术语以及定义一直在不断演变,主要包括“mixed hepatocellular-cholangiocarcinoma”,“hepato-cholangiocarcinoma”和“combined hepatocellular-cholangiocarcinoma”(cHCC-CCA)。其分类定义使用的不一致性也导致了部分报告研究结果的不一致性[2][3]。在最新版的世界卫生组织(WHO)消化系统肿瘤分类指定了一种经典形式的cHCC-CCA和三种具有干细胞特征的变体:“典型”、“中间细胞”和“胆管细胞”亚型[4]。尽管WHO认为CHC是一种独特的肝脏恶性肿瘤亚型,但这种肿瘤的诊断、预后和治疗仍不明确。随着实验室技术的发展,对cHCC-ICC的分化机制有了越来越多的认识,其对肿瘤分期定义诊疗以及预后的影响仍然需要讨论。

2. 资料与方法

2.1. 一般资料

患者女,53岁,常规查体发现肝左外叶恶性肿瘤,无特殊临床症状。患者一般状况良好,既往乙型肝炎病史4年,未积极治疗;无高血压、心脏病糖尿病等合并症病史。实验室检查:肝功能基本正常;消化系统肿瘤标志物除Ca19-9(41.19 u/mL)、Ca50(27.50 u/mL)轻度升高外,其他均正常。上腹CT动态增强扫描示肝左叶见团块状低密度影,动脉期不均匀强化,静脉期、延迟期强化降低,大小约75*79 mm;肝门区、腹膜后见略增大淋巴结,呈均匀强化。考虑肝左外叶恶性肿瘤,肝门及腹膜后淋巴结性质待定(见图1(A))。

2.2. 诊治经过

患者入院经积极抗病毒治疗后,于2020年11月03日行左半肝切除术+胆囊切除术+肝门区淋巴结清扫术,术中见:肝脏呈结节性肝硬化改变,肝左外叶可触及7*8 cm大小质硬肿块,突出于肝脏脏面,

侵犯门静脉左支矢状部; 4组、8组、12组淋巴结肿大。术后病理: 1) (左半肝)混合性肝癌(大小 7*6.5*6.5 cm), 肿瘤构成于中分化肝内胆管细胞癌(约 10%)及肝细胞肝癌(约 90%, II 级), 侵及局部肝被膜, 未累及肝断端; 脉管癌栓(-, MO), 神经侵犯(+), 未见胆管壁侵犯及小胆管内癌栓, 肿物周围未见卫星结节; 2) 慢性肝炎, G2S4; 3) 结节性肝硬化(小结节性); 4) 送检 3组(0/0)、5组(0/0)、7组(0/3)、8组(0/2)、12a组(0/0)、12p组(0/1)淋巴结内未见癌转移; 免疫组化结果: Hepatocyte 灶(+), GPC3 (-), Arginase-1 (-), GS (-), HSP70 (+), CD10 灶(+), CD34 示毛细血管化, VEGF 弱(+), CK19 (+), PD-L1 (22C3), (CPS 值约 90), Ki-67 (+, 约 20%)。患者术后恢复良好, 术后 7 日出院。出院后每日 2 次口服替吉奥 40 mg 持续 14 天, 间隔 7 天, 并每月于本院复查 CT。2021 年 06 月复查 CT 示: 肝脏术后改变, 肝内多发异常强化影, 考虑转移瘤可能。考虑肿瘤复发(见图 1(B)、图 1(C))。2021 年 07 月开始予以口服仑伐替尼 2 粒 qd 联合艾瑞卡 200 mg q3W。用药期间复查 CT 提示转移灶明显减小(见图 1(D)、图 1(E))。2022 年 06 月 24 日复查上腹 MR: 肝内异常信号结节, 肝脏转移瘤可能性大, 肝右前叶上段结节较前增大, 肝右前叶下段结节较前减小, 腹膜后淋巴结转移瘤可能性大, 较前略小(见图 1(F)、图 1(G))。经多学科会诊, 患者目前一般情况良好, 存在手术机会, 遂 2022 年 6 月 27 日行肝癌肝部分切除术 + 腹膜后肿物切除术 + 腹腔淋巴结清扫术 + 血管修补成型术 + 肠粘连松解术。术中见: 右肝 V 段近原肝断面处, 可触及直径 3.5 cm 不规则肿块。探查小网膜囊, 可触及直径 2 cm 质硬肿物, 边界清, 游离。术后病理: 低分化腺癌(范围 3*2.1 cm), 考虑低分化胆管细胞癌, 未累及肝断端, 神经侵犯(+); 送检 11 组淋巴结内未见癌转移(0/2); 免疫组化: (肝肿物) Hepatocyte (-), Arginase-1 (-), CK7 (部分+), CK19 (部分+), CK20 (+), CK5/6 (-), p63 (-), CD10 (-), GATA3 (-), S100 示神经侵犯(+), CD31 示脉管癌栓(-), Ki-67 (+, 约 40%)。患者二次手术后恢复顺利, 7 日后出院。分别于 2022-07-28、2022-08-25、2022-09-23 行第 1、2、3 周期化疗: 方案为: 吉西他滨 1.5 g dL, d8 + 奥沙利铂 17 bmg dL。

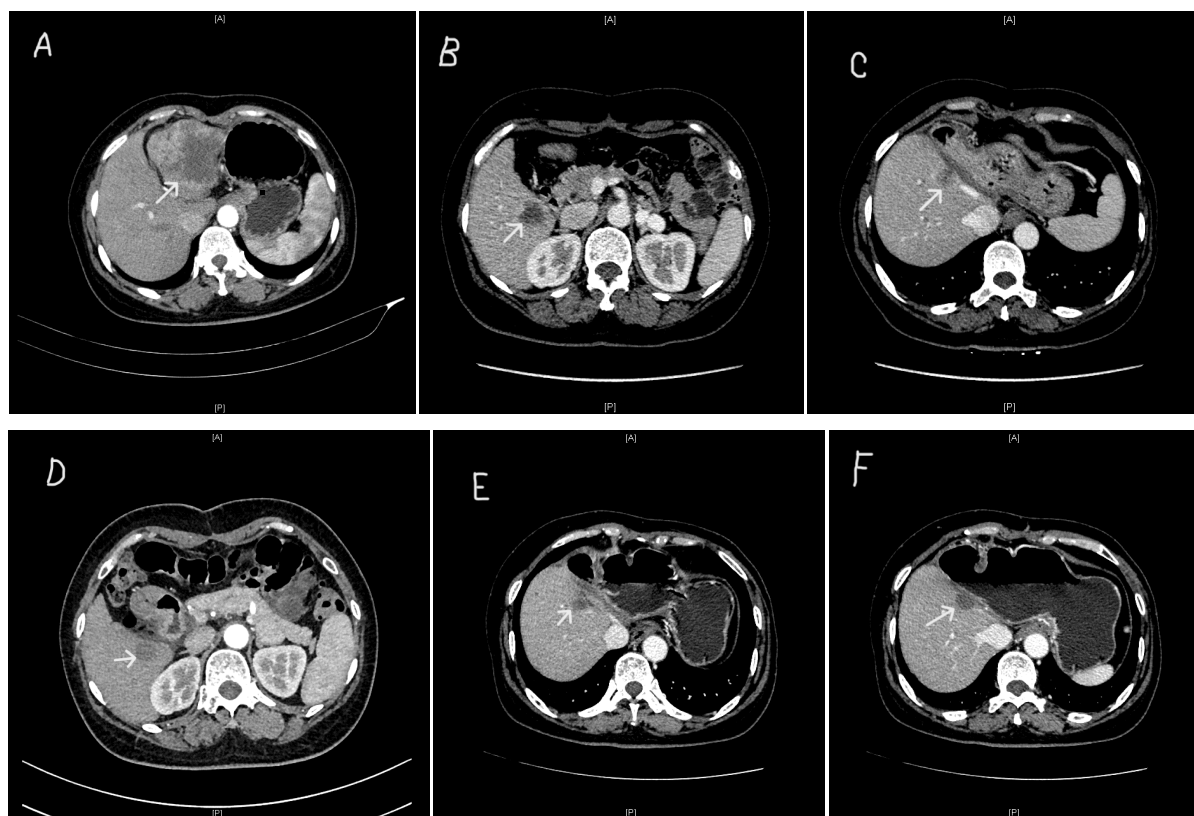

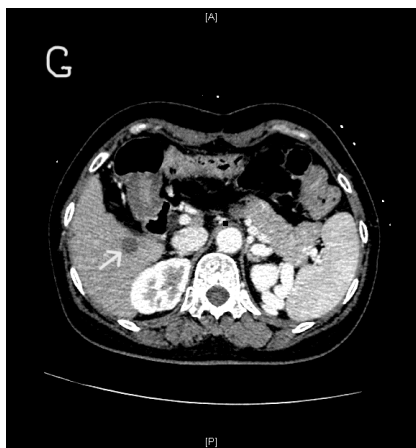


Figure 1. Primary liver cancer (A); first recurrent tumors in lower right anterior lobe (B) and upper right anterior lobe (C); recurrent tumors in the lower right anterior lobe (D) and upper right anterior lobe (E) during immunotherapy; tumors in the lower right anterior lobe (G) and upper right anterior lobe (F) in the second preoperative reexamination

图 1. 原发性肝癌(A); 初次复发的右前叶下段(B)和右前叶上段(C)肿瘤; 免疫治疗过程中右前叶下段(D)和右前叶上段(E)的肿瘤; 第二次术前复查的右前叶下段(G)和右前叶上段(F)的肿瘤

3. 讨论

3.1. 诊断

在多个临床研究中指出, cHCC-CCA 的临床统计学特点以及危险因素与 HCC 十分相近, 但其生存特点更接近于 ICCA [5] [6] [7] [8], 这使 cHCC-CCA 难以与其他原发性肝癌区分, 特别是与 HCC 的鉴别, 影响了其临床治疗方案的决策。

影像学诊断在原发性肝癌的诊断中占有重要地位, 但与 HCC 和 ICCA 相比, 描述 cHCC-CCA 的影像学表现更加困难, 主要的原因可能是 cHCC-CCA 相对罕见、病理学定义不断发展以及放射学术语的不一致性。在部分单中心回顾性病例报告中, cHCC-CCA 在动态增强 MRI 和 CT 上表现出某种形式的动脉高强化, 以边缘强化最常见 [9] [10] [11] [12]。然而这并不典型, 在本案例中, 仅根据病人初诊时的影像学资料, 无法明确诊断。其影像学特征, 这十分符合 HCC 的影像学特点。另外, 其肝门部肿大淋巴结强化程度不确切, 仅根据影像学表现并不能确定肝门区淋巴结的性质, 但在肿瘤基础上出现了淋巴结的肿大, 我们应提高警惕, 因为 cHCC-CCA 的病理学性质, 其存在易于淋巴结转移的特点, 这是与 HCC 的转移特点不同的 [13]。仅根据影像学是很难明确 cHCC-CCA 的诊断, 这需要结合实验室检查来综合评估。

临床上可以发现人类乙型病毒性肝炎 (HBV) 是 PLC 的主要原因之一, 这可能与感染早期阶段 HBV DNA 的整合有关 [14] [15]。在亚洲, 病毒性肝炎同样是 cHCC-CCA 的主要病因, 另有临床研究表明 cHCC-CCA 患者患有病毒性肝炎或肝硬化的比率介于 HCC 和 ICCA 的患者患病率之间 [16] [17]。本例患者同样具有乙型病毒性肝炎的病史, 结合患者的辅助检查, 初步推断 HBV 的感染是此次 PLC 的病因。另外, 根据 cHCC-CCA 的组织学特点, 其肿瘤细胞很可能产生甲胎蛋白 (AFP) 和糖类抗原 19.9 (CA19-9) 两种肿瘤标志物, 但是只有少数病人的这两种肿瘤标志物会明显升高 [9] [18]。在本案例中也出现了同样的情况, 在病人原发肿瘤较大 (大小) 的前提下, 患者的肿瘤标志物并没有预想的高 (肿瘤标志物), 所以我们不得不怀疑患者的肿瘤性质。

此外, 虽然穿刺活检比影像学以及实验室检查更加可靠, 但考虑到肿瘤的可切除性以及穿刺加重播散风险, 我们没有向患者推荐通过穿刺活检来明确诊断。而对于暂时不可切除的肿瘤, 可以通过穿刺活检的方法明确肿瘤性质, 为下一步治疗方案的制定提供依据。另一种可能改善 cHCC-CCA 诊断的方法是

检测生物标志物, 例如循环肿瘤细胞。虽然这种方法已在 HCC 的诊断中使用, 但在 cHCC-CCA 中没有关于这种方法的数据[19]。在一项荟萃分析中, 循环肿瘤细胞检测诊断 HCC 的灵敏度为 0.95, 特异度为 0.6, 这证明了生物标志物检测的良好性能[20]。

3.2. 治疗

与 HCC 和 ICC 相比, cHCC-CCA 的治疗尚未标准化, 手术治疗是目前首选的治疗方式, 相对于非手术治疗, 积极地手术与较长的生存期相关[21]。在手术方式的选择时, 大范围的肝切除以及切缘 > 10 mm 能够有效延长患者生存期[22] [23]。cHCC-CCA 倾向于像 HCC 一样浸润门静脉和肝静脉, 并且像 iCCA 一样倾向于侵犯淋巴结, 根据其肿瘤扩散模式需要在术中常规清扫肝门淋巴结, 但术中淋巴结的清扫能否改善预后仍然存在争议[24] [25] [26] [27]。本例病人并不能明确其肿瘤以及肝门淋巴结性质, 为降低复发风险, 我们对肝门部淋巴结进行了清扫, 虽然其术后病理提示淋巴结为阴性。肝移植治疗 cHCC-CCA 是存在争议的。理论上, 肝移植提供了根治肿瘤的机会, 同时治疗患者的原发性肝病, 从而减少肿瘤复发。但通常情况向下, 由于其 ICC 的成分, cHCC-CCA 也被认为是肝移植的相对禁忌[28]。一项多中心的数据分析也得到了类似的结论: 与肝切除相比, 肝移植并不能为 cHCC-CCA 患者提供任何生存益处[21]。但 Leigh Anne Dageforde 经研究指出, 低度、良好至中度分化的 cHCC-CCA 患者接受肝移植治疗后具有良好的预后, 复发的风险较低[29]。随着 cHCC-CCA 组织病理学的进一步明确, 肝移植或许能够在部分亚型的治疗中起到至关重要的作用。此外, TACE 治疗也在部分研究中被提及, 其作为术后辅助治疗方案, 能有效延长无病生存期(RFS)改善患者预后[30]。

除有创治疗外, 全身治疗目前主要用于 cHCC-CCA 转移或是术后复发患者的治疗。但由于缺乏大数据、多中心的研究, 化疗以及免疫治疗等全身疗法并没有一致的指导方案, 通常是由 HCC 与 iCCA 治疗方案中推定的。本例患者于术后 7 月常规复查发现肿瘤复发, 遂开始全身治疗, 我们最终根据其免疫组化结果制定了仑伐替尼 2 粒 qd 联合艾瑞卡 200 mg q3W 的免疫治疗方案, 患者复查提示患者复发肿瘤明显缩小, 这说明治疗有效。然而部分研究指出, 仑伐替尼可能对胆管癌细胞的复制无抑制作用甚至会产生产促进作用[31]。因此, 结合免疫组化或基因测序的个体化治疗对于 cHCC-CCA 这种特异性较高的恶性肿瘤来说尤为重要。经 1 年靶向免疫治疗、定期复查, 患者转移瘤明显缩小, 但缩小趋势减弱, 经肿瘤科肝胆外科等多学科讨论, 患者免疫治疗可能已达到最佳效果, 可进一步追加手术治疗。经术前评估后, 对明确的复发肿瘤进行完整的切除。最终的病理结果为低分化腺癌, 未见 HCC 的成分, 这可能与免疫治疗方案的选择有关。根据患者复发肿瘤的特性, 结合目前国内专家共识以及 NCCN 指南[32]我们制定了吉西他滨 + 奥沙利铂的化疗方案, 并完成了三周期化疗。患者随访至今, 未见明显复发。

4. 结论

cHCC-CCA 是一种相对罕见的肿瘤, 这种肿瘤在诊断和治疗上仍然具有挑战性。综上所述, 做出准确的诊断是很重要的, 特别是与其他原发性肝癌相鉴别, 在原发肿瘤的诊断存在疑问时, 我们应警惕混合性肿瘤的可能。有效的术前诊断影响手术策略, 化疗决定以及患者预后结果的预测。对于可切除的 cHCC-CCA, 我们应积极地进行根治手术, 其手术的决策仍需要更多的数据资料讨论分析。对于不可切除或术后复发的肿瘤, 虽然目前无标准化的治疗方案, 但是我们应该积极地尝试多种治疗途径, 以改善患者预后。就本例患者而言, 个体化的分阶段治疗可能使 cHCC-CCA 患者从中获益。

参考文献

- [1] Beaufre, A., Calderaro, J. and Paradis, V. (2021) Combined Hepatocellular-Cholangiocarcinoma: An Update. *Journal of Hepatology*, **74**, 1212-1224. <https://doi.org/10.1016/j.jhep.2021.01.035>

- [2] Morizono, S., Fukutomi, M., Yokota, M., *et al.* (2002) A Case of Combined Liver Cell and Bile Duct Carcinoma Detected 6 Years after Interferon Therapy for Chronic Hepatitis C, in Spite of Showing Complete Response. *Nihon Shokakibyō Gakkai Zasshi*, **99**, 505-510.
- [3] Goodman, Z.D., Ishak, K.G., Langloss, J.M., *et al.* (1985) Combined Hepatocellular-Cholangiocarcinoma. A Histologic and Immunohistochemical Study. *Cancer*, **55**, 124-135. [https://doi.org/10.1002/1097-0142\(19850101\)55:1<124::AID-CNCR2820550120>3.0.CO;2-Z](https://doi.org/10.1002/1097-0142(19850101)55:1<124::AID-CNCR2820550120>3.0.CO;2-Z)
- [4] Nagtegaal, I.D., Odze, R.D., Klimstra, D., *et al.* (2020) The 2019 WHO Classification of Tumours of the Digestive System. *Histopathology*, **76**, 182-188. <https://doi.org/10.1111/his.13975>
- [5] Fong, Y., Sun, R.L., Jarnagin, W., *et al.* (1999) An Analysis of 412 Cases of Hepatocellular Carcinoma at a Western Center. *Annals of Surgery*, **229**, 790-799. <https://doi.org/10.1097/0000658-199906000-00005>
- [6] Zhou, Y.M., Zhang, X.F., Wu, L.P., *et al.* (2014) Risk Factors for Combined Hepatocellular-Cholangiocarcinoma: A Hospital-Based Case-Control Study. *World Journal of Gastroenterology*, **20**, 12615-12620. <https://doi.org/10.3748/wjg.v20.i35.12615>
- [7] Lee, C.H., Hsieh, S.Y., Chang, C.J., *et al.* (2013) Comparison of Clinical Characteristics of Combined Hepatocellular-Cholangiocarcinoma and Other Primary Liver Cancers. *Journal of Gastroenterology and Hepatology*, **28**, 122-127. <https://doi.org/10.1111/j.1440-1746.2012.07289.x>
- [8] Tao, C.Y., Liu, W.R., Jin, L., *et al.* (2018) Surgical Treatment of Combined Hepatocellular-Cholangiocarcinoma Is as Effective in Elderly Patients as It Is in Younger Patients: A Propensity Score Matching Analysis. *Journal of Cancer*, **9**, 1106-1112. <https://doi.org/10.7150/jca.23921>
- [9] Jarnagin, W.R., Weber, S., Tickoo, S.K., *et al.* (2002) Combined Hepatocellular and Cholangiocarcinoma: Demographic, Clinical, and Prognostic Factors. *Cancer*, **94**, 2040-2046. <https://doi.org/10.1002/cncr.10392>
- [10] Aoki, K., Takayasu, K., Kawano, T., *et al.* (1993) Combined Hepatocellular Carcinoma and Cholangiocarcinoma: Clinical Features and Computed Tomographic Findings. *Hepatology*, **18**, 1090-1095. <https://doi.org/10.1002/hep.1840180512>
- [11] Fowler, K.J., Sheybani, A., Parker, R.A., *et al.* (2013) Combined Hepatocellular and Cholangiocarcinoma (Biphenotypic) Tumors: Imaging Features and Diagnostic Accuracy of Contrast-Enhanced CT and MRI. *American Journal of Roentgenology*, **201**, 332-339. <https://doi.org/10.2214/AJR.12.9488>
- [12] Brunt, E., Aishima, S., Clavien, P.A., *et al.* (2018) cHCC-CCA: Consensus Terminology for Primary Liver Carcinomas with both Hepatocytic and Cholangiocytic Differentiation. *Hepatology*, **68**, 113-126. <https://doi.org/10.1002/hep.29789>
- [13] De Jong, M.C., Nathan, H., Sotiropoulos, G.C., *et al.* (2011) Intrahepatic Cholangiocarcinoma: An International Multi-Institutional Analysis of Prognostic Factors and Lymph Node Assessment. *Journal of Clinical Oncology*, **29**, 3140-3145. <https://doi.org/10.1200/JCO.2011.35.6519>
- [14] Mason, W.S., Gill, U.S., Litwin, S., *et al.* (2016) HBV DNA Integration and Clonal Hepatocyte Expansion in Chronic Hepatitis B Patients Considered Immune Tolerant. *Gastroenterology*, **151**, 986-998.e4. <https://doi.org/10.1053/j.gastro.2016.07.012>
- [15] Pollicino, T. and Caminiti, G. (2021) HBV-Integration Studies in the Clinic: Role in the Natural History of Infection. *Viruses*, **13**, 368. <https://doi.org/10.3390/v13030368>
- [16] Connell, L.C., Harding, J.J., Shia, J., *et al.* (2016) Combined Intrahepatic Cholangiocarcinoma and Hepatocellular Carcinoma. *Chinese Clinical Oncology*, **5**, 66. <https://doi.org/10.21037/cco.2016.10.02>
- [17] Tickoo, S.K., Zee, S.Y., Obiekwe, S., *et al.* (2002) Combined Hepatocellular-Cholangiocarcinoma: A Histopathologic, Immunohistochemical, and *in Situ* Hybridization Study. *The American Journal of Surgical Pathology*, **26**, 989-997. <https://doi.org/10.1097/00000478-200208000-00003>
- [18] Li, R., Yang, D., Tang, C.L., *et al.* (2016) Combined Hepatocellular Carcinoma and Cholangiocarcinoma (Biphenotypic) Tumors: Clinical Characteristics, Imaging Features of Contrast-Enhanced Ultrasound and Computed Tomography. *BMC Cancer*, **16**, Article No. 158. <https://doi.org/10.1186/s12885-016-2156-x>
- [19] Cui, K., Ou, Y., Shen, Y., *et al.* (2020) Clinical Value of Circulating Tumor Cells for the Diagnosis and Prognosis of Hepatocellular Carcinoma (HCC): A Systematic Review and Meta-Analysis. *Medicine (Baltimore)*, **99**, e22242. <https://doi.org/10.1097/MD.00000000000022242>
- [20] Trevisan Franca de Lima, L., Broszczak, D., Zhang, X., *et al.* (2020) The Use of Minimally Invasive Biomarkers for the Diagnosis and Prognosis of Hepatocellular Carcinoma. *Biochimica et Biophysica Acta—Reviews on Cancer*, **1874**, Article ID: 188451. <https://doi.org/10.1016/j.bbcan.2020.188451>
- [21] Garancini, M., Goffredo, P., Pagni, F., *et al.* (2014) Combined Hepatocellular-Cholangiocarcinoma: A Population-Level Analysis of an Uncommon Primary Liver Tumor. *Liver Transplantation*, **20**, 952-959. <https://doi.org/10.1002/lt.23897>
- [22] Agrawal, S. and Belghiti, J. (2011) Oncologic Resection for Malignant Tumors of the Liver. *Annals of Surgery*, **253**,

- 656-665. <https://doi.org/10.1097/SLA.0b013e3181fc08ca>
- [23] Ma, K.W. and Chok, K.S.H. (2017) Importance of Surgical Margin in the Outcomes of Hepatocholangiocarcinoma. *World Journal of Hepatology*, **9**, 635-641. <https://doi.org/10.4254/wjh.v9.i13.635>
- [24] Kassahun, W.T. and Hauss, J. (2008) Management of Combined Hepatocellular and Cholangiocarcinoma. *International Journal of Clinical Practice*, **62**, 1271-1278. <https://doi.org/10.1111/j.1742-1241.2007.01694.x>
- [25] Kim, K.H., Lee, S.G., Park, E.H., *et al.* (2009) Surgical Treatments and Prognoses of Patients with Combined Hepatocellular Carcinoma and Cholangiocarcinoma. *Annals of Surgical Oncology*, **16**, 623-629. <https://doi.org/10.1245/s10434-008-0278-3>
- [26] Vauthey, J.N., Pawlik, T.M., Abdalla, E.K., *et al.* (2004) Is Extended Hepatectomy for Hepatobiliary Malignancy Justified? *Annals of Surgery*, **239**, 722-730. <https://doi.org/10.1097/01.sla.0000124385.83887.d5>
- [27] Sasaki, A., Kawano, K., Aramaki, M., *et al.* (2001) Clinicopathologic Study of Mixed Hepatocellular and Cholangiocellular Carcinoma: Modes of Spreading and Choice of Surgical Treatment by Reference to Macroscopic Type. *Journal of Surgical Oncology*, **76**, 37-46. [https://doi.org/10.1002/1096-9098\(200101\)76:1<37::AID-JSO1007>3.0.CO;2-0](https://doi.org/10.1002/1096-9098(200101)76:1<37::AID-JSO1007>3.0.CO;2-0)
- [28] Vilchez, V., Shah, M.B., Daily, M.F., *et al.* (2016) Long-Term Outcome of Patients Undergoing Liver Transplantation for Mixed Hepatocellular Carcinoma and Cholangiocarcinoma: An Analysis of the UNOS Database. *HPB (Oxford)*, **18**, 29-34. <https://doi.org/10.1016/j.hpb.2015.10.001>
- [29] Dageforde, L.A., Vachharajani, N., Tabrizian, P., *et al.* (2021) Multi-Center Analysis of Liver Transplantation for Combined Hepatocellular Carcinoma-Cholangiocarcinoma Liver Tumors. *Journal of the American College of Surgeons*, **232**, 361-371. <https://doi.org/10.1016/j.jamcollsurg.2020.11.017>
- [30] Zhang, G., Chen, B.W., Yang, X.B., *et al.* (2022) Prognostic Analysis of Patients with Combined Hepatocellular-Cholangiocarcinoma after Radical Resection: A Retrospective Multicenter Cohort Study. *World Journal of Gastroenterology*, **28**, 5968-5981. <https://doi.org/10.3748/wjg.v28.i41.5968>
- [31] Malik, I.A., Rajput, M., Werner, R., *et al.* (2022) Differential *in Vitro* Effects of Targeted Therapeutics in Primary Human Liver Cancer: Importance for Combined Liver Cancer. *BMC Cancer*, **22**, Article No. 1193. <https://doi.org/10.1186/s12885-022-10247-6>
- [32] Weber, S.M., Ribero, D., O'reilly, E.M., *et al.* (2015) Intrahepatic Cholangiocarcinoma: Expert Consensus Statement. *HPB (Oxford)*, **17**, 669-680. <https://doi.org/10.1111/hpb.12441>