

# 同时性胃食管多原发癌临床诊疗1例并文献回顾

万浩浩<sup>1</sup>, 马于祺<sup>1</sup>, 范万琦<sup>1</sup>, 马亮<sup>1</sup>, 狐鸣<sup>2</sup>, 马云涛<sup>2\*</sup>

<sup>1</sup>甘肃中医药大学第一临床医学院, 甘肃 兰州

<sup>2</sup>甘肃省人民医院普通外科临床医学中心, 甘肃 兰州

收稿日期: 2023年10月28日; 录用日期: 2023年11月23日; 发布日期: 2023年11月29日

## 摘要

多原发癌是指同时或异时发生于同一或不同器官, 组织学类型完全不同的恶性肿瘤。且同时性胃食管多原发癌临床少见报道。本文报告1例同时性胃食管多原发癌的诊疗过程, 初步检查发现存在食管和胃的多原发癌病灶, 通过临床评估、内镜检查、组织活检以及影像学检查等, 明确诊断并确定病变分期和分级。采取机器人手术切除 + 术后辅助化疗的综合治疗策略。术后随访患者表现出良好的临床效果, 未出现明显并发症或病情进展。本文通过病例报告及相关文献回顾, 探讨同时性胃食管多原发癌的临床特点、诊断及治疗策略, 增加对同时性胃食管多原发癌的认识, 并为临床实践提供参考。

## 关键词

多原发癌, 重复癌, 胃癌, 食管癌, 机器人手术

# A Case of Simultaneous Gastroesophageal Multiple Primary Carcinoma with Clinical Management and Literature Review

Haohao Wan<sup>1</sup>, Yuqi Ma<sup>1</sup>, Wanqi Fan<sup>1</sup>, Liang Ma<sup>1</sup>, Ming Hu<sup>2</sup>, Yuntao Ma<sup>2\*</sup>

<sup>1</sup>The First Clinical Medicine College of Gansu University of Chinese Medicine, Lanzhou Gansu

<sup>2</sup>Gansu Provincial People's Hospital General Surgery Clinical Medical Center, Lanzhou Gansu

Received: Oct. 28<sup>th</sup>, 2023; accepted: Nov. 23<sup>rd</sup>, 2023; published: Nov. 29<sup>th</sup>, 2023

## Abstract

Multiple primary cancers refer to malignant tumors that occur simultaneously or heterochronously

\*通讯作者。

文章引用: 万浩浩, 马于祺, 范万琦, 马亮, 狐鸣, 马云涛. 同时性胃食管多原发癌临床诊疗 1 例并文献回顾[J]. 临床医学进展, 2023, 13(11): 18443-18447. DOI: 10.12677/acm.2023.13112590

in the same or different organs with completely different histological types. Simultaneous gastroesophageal multiple primary cancers are rarely reported in the clinic. In this paper, we report a case of simultaneous gastroesophageal multiple primary cancers, in which multiple primary cancers of the esophagus and stomach were initially detected, and the diagnosis was clarified and the stage and grading of the lesions were determined through clinical evaluation, endoscopy, tissue biopsy, and imaging examination. A comprehensive treatment strategy of robotic surgical resection + postoperative adjuvant chemotherapy was adopted. Postoperative follow-up of the patients showed good clinical outcomes, with no obvious complications or disease progression. In this article, we discuss the clinical features, diagnostic methods and treatment strategies of simultaneous gastroesophageal multiple primary cancers through case reports and review of related literature to increase the understanding of simultaneous gastroesophageal multiple primary cancers and to provide reference for clinical practice.

## Keywords

Multiple Primary Cancers, Repeat Cancer, Gastric Cancer, Esophageal Cancer, Robotic Surgery

Copyright © 2023 by author(s) and Hans Publishers Inc.

This work is licensed under the Creative Commons Attribution International License (CC BY 4.0).

<http://creativecommons.org/licenses/by/4.0/>



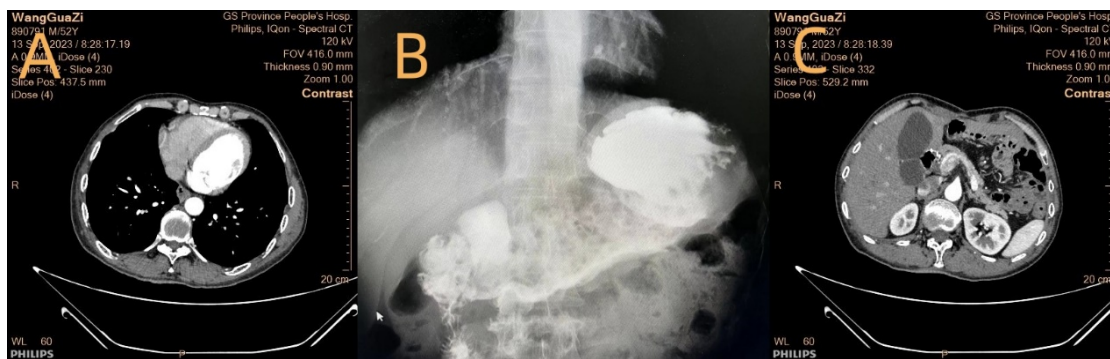
Open Access

## 1. 引言

胃癌和食管癌为我国最常见的消化道恶性肿瘤之一，随着内镜技术及早期诊断率的提高。胃癌及食管癌发病和预后有所改善。但胃食管癌多原发癌为胃和食管相互独立的原发性肿瘤，且同时性食管下段恶性肿瘤合并胃体恶性肿瘤临床少有报道，现将我院收治一例食管恶性肿瘤合并胃体恶性肿瘤患者病例报告如下。

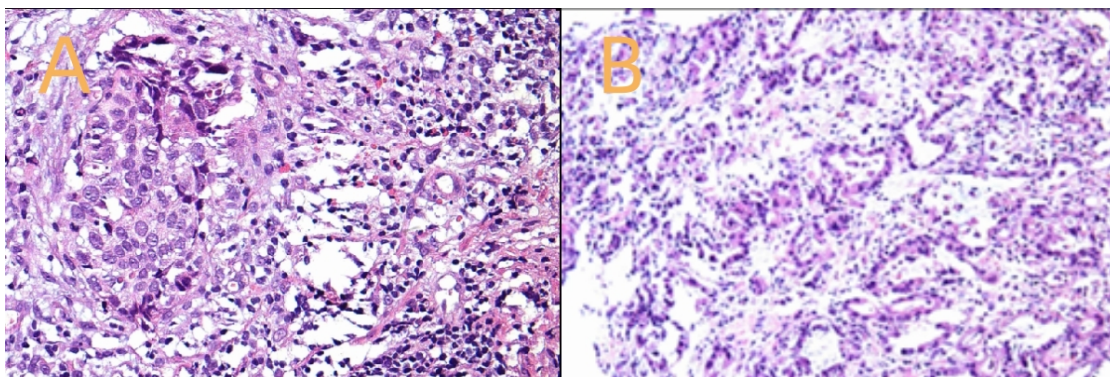
## 2. 病例介绍

患者男性，51岁，主因“间断上腹痛1年余，加重1周”入院。查体：营养中等，结膜无苍白，全身浅表淋巴结未触及肿大，心肺检查阴性，腹部平坦，上腹部压痛明显，无反跳痛，肝脾不大，移动性浊音阴性，未闻及腹部血管杂音。实验室检查：大便潜血试验阴性，癌胚抗原 CEA 5.09 ng/ml ↑，血红蛋白 146 g/L，白蛋白 39 g/L ↓。影像学检查：上消化道造影如图 1B 示。胸部增强 CT：1) 食管下端管壁偏心性增厚，请结合食管镜检查；2) 双肺多发肺气肿，双肺下叶胸膜下间质性病变(图 1A 示)。腹部增强 CT：1) 胃小弯侧胃壁局部增厚，多考虑肿瘤性病变；2) 肝脏多发囊肿；3) 肝左静脉旁动脉期明显强化结节，考虑一过性强化病变(图 1C 示)。入院胃镜见：1) 食管黏膜病变(IIa + IIc，待病检)，2) 胃体溃疡性病变(待病检)，3) 慢性萎缩性胃炎。术前病检结果示：(食管)低分化鳞状细胞癌；(胃体)中-低分化腺癌。患者入院完善检查，食管恶性肿瘤合并胃体恶性肿瘤诊断明确，患者目前一般情况可，无明显手术禁忌，经胸外科会诊讨论后并与患者家属交代病情，行机器人腹腔镜下全胃切除术联合开胸行食管癌根治术。术中探查情况：可见肿瘤位于小弯侧，大小约 5 × 4 cm，胃小弯多发淋巴结肿大，食管肿物位于主动脉弓下。术后病检示(图 2)：1) (食管)中分化鳞癌，食管周围淋巴结未见转移癌；2) (胃体)中分化腺癌，癌组织侵及胃壁全层，上下切端及大网膜未见癌组织累及，胃小弯及胃大弯淋巴结未见转移癌。另送第 6、7、8 组，淋巴结未见转移癌。术后 AJCC 分期 pT3N0Mx。给予补液、肠内营养支持等对症治疗，好转出院，每 3 周 1 次给予奥沙利铂 + 替吉奥 + 卡培他滨辅助化疗。随访患者一般情况良好。



**Figure 1.** A) Chest-enhanced CT: eccentric thickening of the lower esophageal wall; B) Upper gastrointestinal imaging: pancreatic-gastric curvature-side space-occupying lesion; C) Abdominal-enhanced CT: confined thickening of the gastric wall on the side of the gastric curvature

**图 1.** A) 胸部增强 CT: 食管下端管壁偏心性增厚; B) 上消化道造影: 贲门-胃小弯侧占位性病变; C) 腹部增强 CT: 胃小弯侧胃壁局限性增厚



**Figure 2.** A) Postoperative pathology section of esophagus: moderately differentiated squamous carcinoma; B) Postoperative pathology section of gastric body: moderately differentiated adenocarcinoma

**图 2.** A) 食管术后病理切片: 中分化鳞癌; B) 胃体术后病理切片: 中分化腺癌

### 3. 讨论

近年来,胃食管结合部肿瘤发病率目前有明显增高的趋势[1]。但胃食管多原发癌作为两种独立的原发性肿瘤,病例报告相对较少[2]。多原发癌[3]即为同一个体的同一器官或组织、不同部位的不同器官或组织在同时或先后发生不同病理组织类型的两个或两个以上的原发性恶性肿瘤[3]。对于多原发癌的诊断,目前国内外仍然采用 Warren 和 Gates 于 1932 年提出的诊断标准[4]: ① 每一种肿瘤需为恶性; ② 肿瘤发生部位不同,相互独立存在; ③ 各自有其独特的病理学特征; ④ 排除转移和复发。根据病灶发展时间顺序可分为同时性重复癌和异时性重复癌[5]。第二病灶出现的时间如>6 月称为异时性多原发癌,<6 月称为同时性多原发癌。本例患者符合上述诊断依据,同时性食管胃多原发癌诊断明确。

现阶段对于多原发癌的病因尚不明确,可能与单原发肿瘤一致是由多方面的因素共同造成的,如不健康的生活方式及环境因素、理化因素、个体机能状态以及分子生物学改变的影响[6]。日本文献报道表明高龄、男性、吸烟和中/重度萎缩性胃炎是食管癌并发同时性胃癌重要的危险因素。且食管癌患者同时性胃癌的发病率约为 5% [7] [8]。有研究称多原发癌还与家族史有关,患者中 14%~50%有家族史[9],有报道在 32 例多原发癌患者中,有 23 例有肿瘤家族史[10],提示遗传因素也有重要作用。在对有肿瘤家族史的患者,应警惕多原发癌的发生。

目前对食管胃多原发癌的诊断主要依靠患者临床表现、消化道钡餐及电子胃镜检查,而内镜检查、



活检及病理学检查依然是诊断食管胃重复癌的金标准[11]。可以同时明确肿瘤部位、性质，其准确性高达90%以上，且能够取活体组织病理检查，提高诊断率。仔细的内镜检查显得尤其重要，以便在早期可以发现癌灶。近年来国内多原发癌的文献报道逐渐增多，但是食管胃多原发癌临床少见报道，除外临床发病率低的原因外，还存在一定的漏诊情况[12]。有文献报道称[13]食管胃多原发癌的检出率约为0.5%，60~80岁为易发病年龄段，有年轻化趋势，且男性高于女性，胃部以贲门好发，食管灶以中下段好发，故对于有重复癌可能的人群，内镜医师应当细致进行全身系统检查，以明确诊断，减少漏诊及误诊，避免延误治疗。同时应提高内镜医师食管胃多原发癌的临床诊断思维，提高对多原发癌的识别与鉴别能力，当发现一处原发灶，如若发现新的肿块，切勿轻率地诊断为“复发”或“转移”。应想到肿瘤发生的多中心性和多元性，排除其他癌灶的可能，提高诊断正确性，有助于改善患者生存预后以及提高患者的治疗效果。有研究显示[14]胃食管多原发癌患者总的5年生存率约为18.6%，其中异时性癌的疗效高于同时性癌，主要死亡原因是肿瘤未控制和复发，因为多数患者因就诊时临床分期较晚，治疗方法选择受限，预后就相对差，更加突出早期诊断是不容忽视的重要环节。有胃肠病史和肿瘤家族史的患者应定期体检，做到早诊早治而提高患者治愈率。

同时性食管胃多原发癌患者的治疗方式目前尚无明确统一，但其本质为多部位相互独立的肿瘤，和单发肿瘤治疗原则一致，需早诊早治，对于癌灶都是早期且无转移的病灶，可行内镜下黏膜剥离[15]；进展期无转移患者，可行根治性手术治疗，并根据术后病情，结合放化疗和其他靶向药物等进一步治疗；对于不可手术切除的患者，根据病灶类型选择适当的姑息性治疗[16]。对于手术方式的选择，因涉及多学科交叉，争议点主要聚集于切除范围、手术入路、吻合方式等方面。在食管胃重复癌切除手术中，重建消化道的完整性是手术成功的关键。据报道，当重复癌灶距离相近且肿瘤较小时，可选择左胸径路行食管部分切除，近端胃切除，将残胃与食管吻合，为降低吻合口张力，术中可将残胃制作成管状，当肿瘤体积较大，需行胃大部或全胃切除，残胃代食管困难时，可根据食管肿瘤的部位，选择胸腹联合切口入路，行空肠-食管 Roux-en-Y 吻合术或结肠管-残胃间置术[17]。有研究指出同时性食管胃重复癌行残胃搭桥术，即切除大部远端胃，以近端残胃为桥梁重建消化道，术后无死亡病例，且未出现吻合口瘘、残胃排空障碍等并发症，缩短了手术时间及术后住院天数，1年、3年生存率也无明显差异。但该术式手术适应症受限制且远期效果尚有待随访观察[18]。有文献报道[19]了胃食管重复癌患者行远端胃切除术和结肠后 Billroth 胃吻合术。随后进行了右胸食管癌切除术和胃食管吻合术。但术后2周出现吻合口漏，给予相应对症处理，恢复良好出院。Billroth 吻合的主要优点是简便易操作，需要较少的吻合术和较低的吻合口瘘概率。然而会有一定概率的胰液及胆汁反流，通常用于胸部和主动脉弓上端的吻合术。Roux-en-Y 型胃旁路的主要优点是可显著减少胰腺胆汁返流。与最常用于颈部吻合术的 Billroth 手术相比，Roux-en-Y 手术其也显示出更大的复杂性和更多的吻合口位置。

胃食管重复癌尽管存在使手术复杂化的因素，但根治性手术切除仍然是最重要的措施。本例患者采用机器人辅助下全胃切除术 + 开胸食管癌根治术，并行空肠食管 Roux-en-Y 吻合术，术后短期患者未出现严重并发症，取得预期治疗效果。但后期疗效有待随访观察。随着微创外科的发展，机器人腹腔镜技术显示出独特优势，机器人手术比腹腔镜手术在减少出血量、控制并发症、淋巴结清扫等方面有诸多优势。当涉及一些精细解剖分离以及术野暴露方面，也能够显露出很多的益处[20]。既往对于胃食管重复癌的患者少有机体辅助下行肿瘤根治性手术，故对于胃食管重复癌患者，机器人手术治疗可能具有潜在的优势，但临床因多原发癌患者就诊时多属晚期，可以进行根治术切除的患者较少，因此还需要进一步研究及随访来探讨机器人手术对于同时性胃食管多原发癌患者的临床获益性。从而更好提高手术质量，使食管胃重复癌患者达到满意的治疗效果。

## 基金项目

甘肃省科技计划项目(22JR5RA663); 甘肃省人民医院内科研基金项目(22GSSYC-15)。

## 参考文献

- [1] 汪欣, 陈晓. 近端胃癌的诊断与治疗进展[J]. 中华普通外科杂志, 2023, 38(4): 241-244.
- [2] 黄洁丽, 牛崇峰, 朱斌, 等. 真实世界多原发癌的临床病理特征及其诊疗策略[J]. 中国肿瘤生物治疗杂志, 2022, 29(6): 567-70.
- [3] Poon, R.T.P., Law, S.Y.K., Chu, K.-M., *et al.* (1998) Multiple Primary Cancers in Esophageal Squamous Cell Carcinoma: Incidence and Implications. *The Annals of Thoracic Surgery*, **65**, 1529-1534. [https://doi.org/10.1016/S0003-4975\(98\)00177-5](https://doi.org/10.1016/S0003-4975(98)00177-5)
- [4] Warren, S. and Gates, O. (1932) Multiple Primary Malignant Tumors: A Survey of the Literature and Statistical Study. *American Journal of Cancer*, **16**, 1358-1414.
- [5] Donnelly, M.J. and O'dwyer, T.P. (1993) Multiple Primary Carcinomas of the Upper Aerodigestive Tract. *Irish Journal of Medical Science*, **162**, 341-342. <https://doi.org/10.1007/BF02942161>
- [6] 王晓斌, 白松, 吕国利. 重复癌的病因及诊疗方案的探讨和展望[J]. 中国老年保健医学, 2011, 9(6): 61-63.
- [7] Kengo, O., Hisashi, S., So, T., *et al.* (2019) Risk Factors Linking Esophageal Squamous Cell Carcinoma with Head and Neck Cancer or Gastric Cancer. *Journal of Clinical Gastroenterology*, **53**, e164-e170. <https://doi.org/10.1097/MCG.0000000000001019>
- [8] Ito, R., Kadota, T., Murano, T., *et al.* (2021) Clinical Features and Risk Factors of Gastric Cancer Detected by Esophagogastroduodenoscopy in Esophageal Cancer Patients. *Esophagus*, **18**, 621-628. <https://doi.org/10.1007/s10388-021-00822-4>
- [9] 钟海鸣, 陈景胜, 吴昱冶, 等. 多原发癌 86 例临床分析[J]. 广东医学院学报, 2009, 27(4): 433-434.
- [10] 韩光锋, 段爱雄. 32 例重复癌患者临床特征分析[J]. 实用肿瘤杂志, 2015, 30(3): 246-248.
- [11] 原丽莉, 陈星, 汪嵘. 胃镜诊断同时性食管胃重复癌 15 例[J]. 中华消化内镜杂志, 2008, 25(2): 89-90.
- [12] 黄前堂, 林武华. 多原发癌误诊 20 例原因分析及防范[J]. 武警医学, 2021, 32(11): 983-986.
- [13] 黄娟, 林佐光. 电子胃镜诊断同时性食管胃重复癌 56 例[J]. 中国实用医药, 2010, 5(10): 102.
- [14] 闫东, 刘宽荣. 食管癌并发胃癌的重复癌死亡相关因素分析[J]. 中国药物与临床, 2021, 21(17): 2995-2996.
- [15] Shi, Q., Sun, D., Cai, S.-L., *et al.* (2018) Clinical Analysis of Endoscopic Submucosal Dissection for the Synchronous Multiple Primary Early Cancers in Esophagus and Stomach: 12 Cases Report. *Journal of Laparoendoscopic & Advanced Surgical Techniques*, **28**, 1068-1073. <https://doi.org/10.1089/lap.2018.0028>
- [16] 刘金殿, 吴正奇, 张志镒, 等. 上消化道同时性重复癌 116 例临床特征[J]. 中华肿瘤防治杂志, 2020, 27(22): 1821-1826.
- [17] 王光军, 李朝平, 李长青, 等. 同时性食管及食管胃交界区重复癌的外科治疗[J]. 中国实用医刊, 2011, 38(12): 47-49.
- [18] 何光明, 王启斌, 吕必宏, 等. 残胃代食管治疗食管中下段及远端胃同时性重复癌的初步报告[J]. 实用临床医药杂志, 2011, 15(23): 54-56.
- [19] Zhang, X., Wang, W., Zhu, Q., *et al.* (2015) Treatment of Esophageal-Gastric Double Primary Cancer by Pedunculate-dremnant Gastric Interposition, Esophageal-Gastric Anastomosis and Gastrojejunal Billroth II Anastomosis: A Case Report. *Oncology Letters*, **10**, 891-894. <https://doi.org/10.3892/ol.2015.3301>
- [20] 金驰, 王彤. 达芬奇机器人在胃癌手术中的应用进展[J]. 临床外科杂志, 2020, 28(10): 991-994.