

单孔腹腔镜在卵巢肿瘤剥除术中的应用效果

解军玉¹, 陈奇¹, 王明伟¹, 李晓¹, 姚红梅^{2*}

¹济宁医学院临床医学院, 山东 济宁

²济宁医学院附属医院妇科, 山东 济宁

收稿日期: 2023年3月11日; 录用日期: 2023年4月7日; 发布日期: 2023年4月14日

摘要

目的: 分析单孔腹腔镜在卵巢良性肿瘤剥除术中的应用效果。方法: 选取56例患者, 按照患者意愿分为LESS组33例, CLS组23例, 比较两组患者手术相关指标情况。结果: 两组手术均顺利完成, 无额外增加辅助孔或中转开腹。LESS组术中出血量低于CLS组, LESS组术后住院天数短于CLS组, 差异有统计学意义($P < 0.05$)。两组手术时间、术后首次排气时间、术后首次排便时间、助排气药物的应用及住院总花费比较, 差异均无统计学意义($P > 0.05$)。LESS组术后24 h肩部VAS疼痛评分高于CLS组, 差异有统计学意义($P < 0.05$)。两组术后12 h VAS疼痛评分、24 h腹部VAS疼痛评分、48 h VAS疼痛评分、止痛泵及止痛药的应用率、并发症比较, 差异均无统计学意义($P > 0.05$)。结论: 单孔腹腔镜在卵巢良性肿瘤剥除术中具有可行性。

关键词

单孔腹腔镜, 卵巢良性肿瘤, 常规腹腔镜, 卵巢肿瘤剥除术

Effectiveness of Laparoendoscopic Single Site Surgery in Ovarian Tumor Removal

Junyu Xie¹, Qi Chen¹, Mingwei Wang¹, Xiao Li¹, Hongmei Yao^{2*}

¹School of Clinical Medicine, Jining Medical University, Jining Shandong

²Department of Gynaecology, Affiliated Hospital of Jining Medical University, Jining Shandong

Received: Mar. 11th, 2023; accepted: Apr. 7th, 2023; published: Apr. 14th, 2023

Abstract

Objective: To analyze the effect of single-port laparoscopy in ovarian benign tumor removal. Me-

*通讯作者。

文章引用: 解军玉, 陈奇, 王明伟, 李晓, 姚红梅. 单孔腹腔镜在卵巢肿瘤剥除术中的应用效果[J]. 临床医学进展, 2023, 13(4): 5588-5593. DOI: 10.12677/acm.2023.134789

thods: 56 patients were selected and divided into 33 cases in the LESS group and 23 cases in the CLS group according to the patients' wishes, and the operation-related indexes of the two groups were compared. Results: Without additional adjuvant orifice or intermediate opening, the surgery was completed successfully in both groups. Intraoperative bleeding was lower in the LESS group than in the CLS group, and the postoperative hospitalization days were shorter in the LESS group than in the CLS group, with statistically significant differences ($P < 0.05$). The differences were not statistically significant ($P > 0.05$) between the two groups in terms of operative time, time to first postoperative defecation, time to first postoperative bowel movement, application of venting aid and total hospitalization cost. 24 h postoperative shoulder VAS pain score was higher in the LESS group than in the CLS group, and the difference was statistically significant ($P < 0.05$). There was no statistically significant difference in the 12 h postoperative VAS pain score, 24 h abdominal VAS pain score, 48 h VAS pain score, application rate of pain pump and analgesic, and complications between the two groups ($P > 0.05$). Conclusion: Single-port laparoscopy is feasible in ovarian benign tumor debulking.

Keywords

Laparoscopic Single-Site Surgery, Benign Ovarian Tumor, Conventional Laparoscopic Surgery, Ovarian Tumor Removal

Copyright © 2023 by author(s) and Hans Publishers Inc.

This work is licensed under the Creative Commons Attribution International License (CC BY 4.0).

<http://creativecommons.org/licenses/by/4.0/>



Open Access

1. 引言

卵巢良性肿瘤好发于育龄期女性, 占卵巢肿瘤的90% [1], 常需要手术干预, 卵巢肿瘤剥除术是其最常见的手术方式[2]。随着微创手术的发展, 微创观念深入人心, 腹腔镜手术已成为卵巢良性肿瘤的首选手术方式。单孔腹腔镜(Laparoendoscopic single site surgery, LESS)是通过脐部单一切口进行手术的一种腹腔镜手术技术, 利用脐部这一天然的皱褶, 可以完美的隐匿手术刀口, 颇受育龄期女性患者的喜爱[3]。但是关于单孔腹腔镜的围手术期相关指标, 国内外研究尚存争议[4]。本研究旨在探讨单孔腹腔镜在卵巢肿瘤剥除术中的应用效果, 以期为临床工作提供参考。

2. 材料与方法

2.1. 一般资料

选取2021年7月至2022年7月在济宁医学院附属医院行卵巢肿瘤剥除术的患者共56例。根据患者的手术意愿分为两组, LESS组手术患者33例, 常规腹腔镜手术(Conventional laparoscopic surgery, CLS)组23例。所有患者均知情同意并签署手术同意书。LESS组与CLS组的年龄分别为(29.64 ± 7.28)岁和(30.52 ± 8.31)岁, 身体质量指数(Body Mass Index, BMI)分别为(24.74 ± 4.30) kg/m^2 和(30.52 ± 8.31) kg/m^2 , 既往有腹部手术史患者的比例分别为30.30%和(17.39%), 肿瘤直径分别为(5.57 ± 1.92) cm和(6.71 ± 2.89) cm, 两组患者的一般资料比较, 差异均无统计学意义($P > 0.05$), 两组患者具有可比性。

2.2. 纳入及排除标准

纳入标准: ① 术前均接受妇科超声检查; ② 一般状况良好并择期拟行手术; ③ 临床资料完整, 随

诊可靠。排除标准：① 恶性肿瘤；② 腹腔盆腔严重粘连；③ 合并多系统器官功能不全；④ 合并慢性基础疾病；⑤ 临床资料不全者。

2.3. 方法

两组手术均采用相同的腹腔镜系统及手术器械。患者平卧位，静吸复合麻醉成功后，消毒手术野，铺无菌巾。LESS 组于脐部中心行一长约 2~3 cm 纵形切口，置入单孔通路 PORT 系统(宁波胜杰康，SC135-55/SC135-75)建立人工气腹。CLS 组于脐孔上缘做一长约 10 mm 切口，气腹针穿刺充入 CO₂ 气体，形成气腹，分别于左右下腹部及左侧耻骨上放置 10 mm、5 mm、5 mm 穿刺卡。两组均根据术中需要选择相应器械，剥除卵巢肿瘤进行卵巢重塑。LESS 组采用 1/0 可吸收线缝合筋膜及前鞘，3/0 可吸收线皮内缝合成型脐部；CLS 组采用 1/0 线全层缝合切口。

2.4. 观察指标

观察两组的手术时间、手术出血量、术后首次排气时间、术后首次排便时间、助排气药物的应用率、止痛泵的应用率、止痛药物的应用率、术后 12 小时的疼痛评分(腹部、肩部)、术后 24 小时的疼痛评分(腹部、肩部)及术后 48 小时的疼痛评分、术后住院天数、术后并发症及住院总花费等临床疗效及经济价值的指标。

2.5. 统计学处理

采用 Empower Stats(易侬统计软件)和 R 语言 4.2.0 进行数据分析,对定量资料采用均数 ± 标准差($x \pm s$)表示,对定性资料以率(%)表示。对定量资料采用独立样本 t 检验或者 Kruskal Wallis 秩和检验,对定性资料,采用卡方检验或 Fisher 精确检验, $P < 0.05$ 为差异具有统计学意义。

3. 结果

3.1. 两组患者围手术期指标的对比

两组手术均顺利完成,无额外增加辅助孔或中转开腹。LESS 组术中出血量低于 CLS 组, LESS 组术后住院天数短于 CLS 组,差异有统计学意义($P < 0.05$)。两组手术时间、术后首次排气时间、术后首次排便时间、助排气药物的应用及住院总花费比较,差异均无统计学差异($P > 0.05$),详见表 1。

Table 1. Comparison of perioperative indicators between the two groups of patients

表 1. 两组患者围手术期指标的对比

	例数	手术时间(min)	术中出血量(ml)	胃肠道恢复			术后住院时间(d)	住院总花费(元)
				首次排气(h)	助排气药物应用率	首次排便(h)		
LESS 组	33	61.39 ± 22.23	20.00 ± 16.96	24.42 ± 9.09	4 (12.12%)	44.88 ± 15.11	4.15 ± 1.18	14588.57 ± 3645.81
CLS 组	23	65.09 ± 33.64	33.48 ± 25.34	21.74 ± 6.13	0 (0.00%)	39.32 ± 17.44	4.78 ± 1.20	15980.96 ± 4357.14
P		0.622	0.020	0.223	0.083	0.218	0.043	0.200

3.2. 两组术后疼痛情况及并发症对比

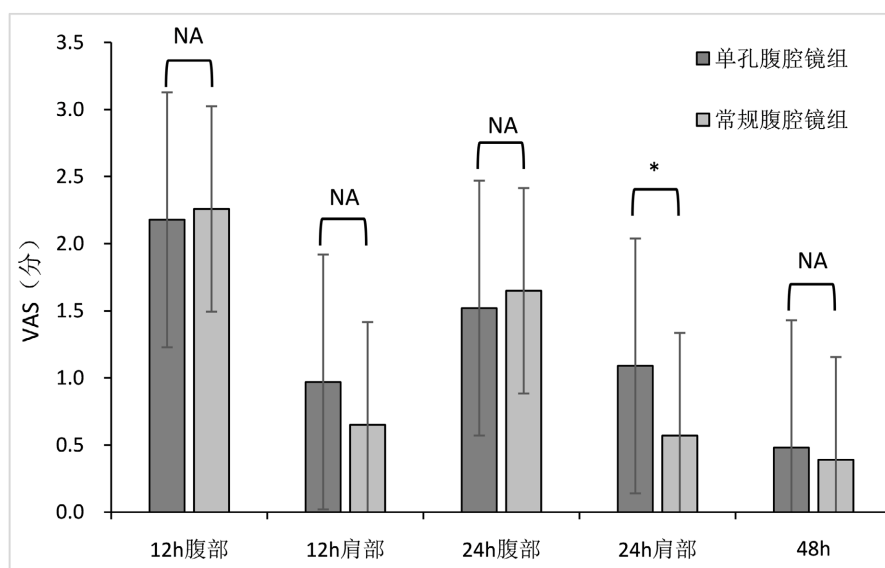
LESS 组术后 24 h 肩部 VAS 疼痛评分高于 CLS 组,差异有统计学意义($P < 0.05$)。两组术后 12 h VAS

疼痛评分、24 h 腹部 VAS 疼痛评分、48 h VAS 疼痛评分、止痛泵及止痛药的应用率比较, 差异均无统计学差异($P > 0.05$), 详见表 2 及图 1。LESS 组有 1 例术后发热, 1 例切口分泌物; CLS 组有 1 例术后发热。两组并发症, 差异无统计学意义($P > 0.05$)。

Table 2. Comparison of post-operative pain scores between the two groups of patients

表 2. 两组患者术后疼痛评分的对比

	例数	术后 12 h VAS 评分		术后 24 h VAS 评分		术后 48 h VAS 评分	止痛泵	止痛药
		腹部	肩部	腹部	肩部			
LESS 组	33	2.18 ± 0.95	0.97 ± 0.95	1.52 ± 0.83	1.09 ± 0.77	0.48 ± 0.62	2 (6.06%)	11 (37.93%)
CLS 组	23	2.26 ± 1.01	0.65 ± 0.83	1.65 ± 0.71	0.57 ± 0.73	0.39 ± 0.58	1 (4.55%)	9 (47.37%)
P		0.766	0.202	0.524	0.013	0.571	0.808	0.517



注: *表示 $P < 0.05$ 。

Figure 1. Comparison of postoperative pain scores between the two groups

图 1. 两组患者术后疼痛评分的对比

3.3. 小结

在本研究中, 我们发现, LESS 组术中出血更少、住院时间更短、术后 24 h 肩部 VAS 疼痛评分更高; 两组在其他围手术指标、疼痛评分及并发症中具有相似的手术效果。

4. 讨论

21 世纪以来, 腹腔镜技术得到了飞速的发展, 相较于传统开腹手术相比, 腹腔镜手术具有减少粘连形成、降低感染发生率等优势, 并且满足了女性对于美容的需求。由于手术切口都有出血、感染、器官损伤和切口疝的风险[5], 手术医生不再满足于多孔的腹腔镜手术方式, 而是专注于减少手术切口的数量, 这使得更少切口的腹腔镜手术技术成为可能。此外, 考虑到患者对于无手术瘢痕的追求, 单孔腹腔镜手术逐渐成为了研究热点。单孔腹腔镜具有创伤小、术中取标本快速安全、术后恢复迅速、疼痛轻等优点, 实现了创伤最小化和康复最快化的理念[6], 深受年轻女性患者的青睐[5] [7]。

单孔腹腔镜通过在脐部切开 2.5~3 厘米的切口可以更快速、更容易地取出肿瘤[8]。对于较大的卵巢肿瘤，由于术前肿瘤性质不明，因此存在肿瘤破裂的风险，腹腔镜操作存在一定的困难，Sa Ra Lee [1]认为对于 10 cm 以上的卵巢肿瘤，LESS 仍然具有较高的安全性和效率。本研究显示 LESS 组术中出血量更少，术后住院时间更短。两组具有相似的手术时间、术后疼痛评分、术后胃肠恢复时间及住院总花费等，LESS 组术后 24 h 肩部疼痛更明显，在研究中我们发现，LESS 组排气不如 CLS 组充分，患者术后肩部疼痛考虑是由于排气不充分，手术残留的二氧化碳刺激膈神经引起[9]，多在完全排气后自行缓解，无需药物治疗。

与常规腹腔镜相比，单孔腹腔镜具有一定的手术限制。由于所有的器械均是由同一切口进入腹腔，使手术器械之间相互干扰，无法充分展开，形成所谓的“筷子效应”，并且缺少操作三角，影响了术者对于手术距离的判断，一定程度上影响了手术的精确性，因此，LESS 被认为在患者选择方面更为严格，常被首选用来处理无腹部手术史、肿瘤直径较小、BMI 较小的患者[10]。然而，本研究中的患者并无这些特性，两组患者具有相似的一般情况。Eun Young Ki 等[11]对于直径大于 15 cm 的 31 例卵巢肿瘤实行了 LESS 手术，均无围手术期及术后并发症，他们认为卵巢巨大囊肿不是开腹的手术的原因。Ji Geun Yoo 等[12]报道，只有高内脏脂肪面积(Visceral fat area, VFA)是 LESS 切口疝发生的独立危险因素。对于手术技术上的难度，有报道[13]指出，在进行 10 余例手术后，医生就可以达到熟练和稳定性。因此，对于卵巢肿瘤剥除术，单孔腹腔镜是可行且安全的，其适应症和禁忌症与常规腹腔镜相似。但是本研究的病例数目较少，不能充分的随机化与盲法增加了研究的偏倚风险，因此需要更多的多中心、大规模的随机对照实验来证实单孔腹腔镜在卵巢肿瘤剥除术中的临床应用疗效。

5. 结论

综上所述，在卵巢良性肿瘤剥除中，单孔腹腔镜具有和常规腹腔镜相似的手术安全性，但仍存在一些技术上的不足，需要根据实际情况来选择适当的手术方式。

基金项目

2021 年山东省教育厅课题(SDYJG21216)。

参考文献

- [1] Lee, S.R. (2021) Fast Leak-Proof, Intraumbilical, Single-Incision Laparoscopic Ovarian Cystectomy for Huge Ovarian Masses: “Hybrid Cystectomy and Reimplantation” Method. *Medicina (Kaunas, Lithuania)*, **57**, 680. <https://doi.org/10.3390/medicina57070680>
- [2] Lee, J., Kim, H.J., Heo, Y., et al. (2023) Effect of Within-Endobag Method during Laparoscopic Ovarian Cystectomy of Dermoid Cyst: A Retrospective Study. *Medicine (Baltimore)*, **102**, e33043. <https://doi.org/10.1097/MD.00000000000033043>
- [3] Restaino, S., Finelli, A., Pellicchia, G., et al. (2022) Scar-Free Laparoscopy in BRCA-Mutated Women. *Medicina (Kaunas)*, **58**, 943. <https://doi.org/10.3390/medicina58070943>
- [4] 马芙蓉. 经脐单孔腹腔镜与三孔腹腔镜手术治疗卵巢囊肿的疗效及安全性观察[J]. 实用妇科内分泌电子杂志, 2022, 9(12): 18-20.
- [5] Ranjan, A., Joshi, K.S., Pajai, S., et al. (2022) Laparoendoscopic Single-Site Surgery (LESS): A Shift in Gynecological Minimally Invasive Surgery. *Cureus*, **14**, e32205. <https://doi.org/10.7759/cureus.32205>
- [6] 中国医师协会微无创医学单孔与阴道腔镜学组. 经脐单孔腹腔镜手术脐部切口管理专家共识(2022 年版) [J]. 实用妇产科杂志, 2022, 38(3): 192-197.
- [7] 中华医学会妇产科学分会妇科单孔腹腔镜手术技术协助组. 妇科单孔腹腔镜手术技术的专家意见[J]. 中华妇产科杂志, 2016, 51(10): 724-726.
- [8] Kim, M.S., Choi, C.H., Lee, J.W., et al. (2019) Comparison between Laparoendoscopic Single-Site and Conventional

-
- Laparoscopic Surgery in Mature Cystic Teratoma of the Ovary. *Gynecology and Minimally Invasive Therapy*, **8**, 155-159.
https://doi.org/10.4103/GMIT.GMIT_3_19
- [9] Yi, S.W. (2022) Residual Intraperitoneal Carbon Dioxide Gas Following Laparoscopy for Adnexal Masses: Residual Gas Volume Assessment and Postoperative Outcome Analysis. *Medicine (Baltimore)*, **101**, e30142.
<https://doi.org/10.1097/MD.00000000000030142>
- [10] Lin, Y., Liu, M., Ye, H., *et al.* (2020) Laparoendoscopic Single-Site Surgery Compared with Conventional Laparoscopic Surgery for Benign Ovarian Masses: A Systematic Review and Meta-Analysis. *BMJ Open*, **10**, e32331.
<https://doi.org/10.1136/bmjopen-2019-032331>
- [11] Ki, E.Y., Park, E.K., Jeong, I.C., *et al.* (2019) Laparoendoscopic Single Site Surgery for the Treatment of Huge Ovarian Cysts Using an Angiocatheter Needle. *Yonsei Medical Journal*, **60**, 864-869.
<https://doi.org/10.3349/ymj.2019.60.9.864>
- [12] Yoo, J.G., Ki, E.Y., Kim, S.M., *et al.* (2023) Visceral Obesity as a Risk Factor of Incisional Hernia after Single-Port Laparoscopic Gynecologic Surgery. *Asian Journal of Surgery*, **46**, 829-833.
<https://doi.org/10.1016/j.asjsur.2022.08.085>
- [13] Dou, Y., Wang, Y., Tang, S., *et al.* (2022) Learning Curve for Laparoendoscopic Single-Site Radical Hysterectomy Using the “Chopstick” Technique: A Retrospective Cohort Study. *Annals of Translational Medicine*, **10**, 1165.
<https://doi.org/10.21037/atm-22-4447>