

甄辨真正原发感染灶实现有效治疗脑脓肿1例 报道并文献复习

张文彬¹, 宋晓宇¹, 王广阔¹, 任超^{1,2*}, 宋西成^{1,2*}

¹青岛大学附属烟台毓璜顶医院耳鼻咽喉头颈外科, 山东 烟台

²山东省耳鼻喉疾病临床医学研究中心, 山东 烟台

收稿日期: 2023年3月13日; 录用日期: 2023年4月9日; 发布日期: 2023年4月17日

摘要

临床上脑脓肿报道并不少见, 但耳源性危险因素与鼻源性危险因素同时存在, 鉴别真正感染灶并采取对症治疗, 临床上却鲜有报道, 故出现此种情况极易误诊。通过本例患者存在鼻窦炎病史, 需要与耳源性脑脓肿相鉴别。可得出结论: 临床上我们需要重视原发感染灶的诊断, 以对症治疗。

关键词

脑脓肿, 鼻源性, 耳源性

Identifying the Real Primary Infection to Achieve an Effective Treatment of Brain Abscess in 1 Case and Literature Review

Wenbin Zhang¹, Xiaoyu Song¹, Guangkuo Wang¹, Chao Ren^{1,2*}, Xicheng Song^{1,2*}

¹Department of Otorhinolaryngology, Head and Neck Surgery, Yantai Yuhuangding Hospital, Qingdao University, Yantai Shandong

²Shandong Provincial Clinical Research Center for Otorhinolaryngologic Diseases, Yantai Shandong

Received: Mar. 13th, 2023; accepted: Apr. 9th, 2023; published: Apr. 17th, 2023

Abstract

Clinical reports of brain abscess are not rare, but otogenic risk factors and nasogenic risk factors

*通讯作者。

文章引用: 张文彬, 宋晓宇, 王广阔, 任超, 宋西成. 甄辨真正原发感染灶实现有效治疗脑脓肿 1 例报道并文献复习[J]. 临床医学进展, 2023, 13(4): 5720-5725. DOI: 10.12677/acm.2023.134807

exist simultaneously. However, few clinical reports have been reported to identify the true infection foci and take symptomatic treatment, so it is easy to misdiagnose this situation. This patient had a history of sinusitis, which needed to be distinguished from otogenic brain abscess. It can be concluded that we need to pay more attention to the diagnosis of primary infection in clinical practice for symptomatic treatment.

Keywords

Brain Abscess, Nasal Origin, Ear Source

Copyright © 2023 by author(s) and Hans Publishers Inc.

This work is licensed under the Creative Commons Attribution International License (CC BY 4.0).

<http://creativecommons.org/licenses/by/4.0/>



Open Access

1. 背景

脑脓肿是严重的颅内感染性疾病,在发展中国家发病率约占颅内病变的8%,在西方国家则是1%~2% [1]。脑脓肿是指化脓性细菌感染引起的化脓性脑炎、脑化脓及脑脓肿包膜形成,少部分也可是真菌及原虫侵入脑组织而致脑脓肿,最常见的致病菌为链球菌及金黄色葡萄球菌,临床表现差异性较大,可单发或多发,共同点是一般都具有占位效应[2]。急性中耳炎致脑脓肿是较为少见的神经科急重症。脑脓肿的感染途径包括:1)耳源性脑脓肿;2)鼻源性脑脓肿;3)隐源性脑脓肿;4)损伤性脑脓肿;5)血源性脑脓肿。本例患者存在鼻窦炎病史,需要与耳源性脑脓肿相鉴别。现将青岛大学附属烟台毓璜顶医院收治的1例急性中耳炎导致脑脓肿病例报道如下。本研究经过患者知情并签署知情同意书,已通过青岛大学附属烟台毓璜顶医院人类伦理委员会的审批。

2. 临床资料

患者为59岁女性,既往体健,于2017年3月底无明显诱因出前额部及双颞部持续性剧烈胀痛,伴恶心,无呕吐,行“理疗”20余天,头痛症状明显缓解,觉全身乏力、食欲差。2017年4月15日出现发热,体温最高39℃,给予“克林霉素”抗感染治疗后体温正常。2017年4月25日出现后颈部疼痛,未行殊处理。2017-05-03出现意识模糊、言语增多,间断出现胡言乱语、幻视、幻听,伴双上肢不自主抖动,双手不自主摸索样动作,伴发热,体温大于38℃,伴脓涕。次日到我院就诊。查体:T:37.4℃,P:98次/分,R:16次/分,Bp:142/72 mmHg,意识模糊,精神不振,脑膜刺激征(+),构音不清,肢体可见不自主运动。入院后行腰椎穿刺见脑压190 mmH₂O,白细胞496 × 10⁶/L、单核细胞14%,多核细胞86%,葡萄糖0.71 mmol/L,氯108 mmol/L、脑脊液蛋白定量2133 mg/L。血常规:红细胞总数3.79 × 10¹²/L,白细胞总数19.83 × 10⁹/L,中性粒细胞百分比88.3%,淋巴细胞百分比6.8%,生化系列:钠121 mmol/L,氯90.4 mmol/L。给予美罗培南抗炎,甘露醇脱水降颅压,并给予对症支持治疗。

患者既往鼻窦炎病史,2017年4月28日完善鼻窦MRI(图1)示鼻窦炎与周围组织分界清楚,同时MRI示脑实质异常信号(图2),中耳炎表现(图3)。耳鼻喉科行导航鼻内镜下右侧鼻窦开放术,术中见蝶窦大量脓性分泌物,病理描述见右侧蝶窦粘膜组织慢性炎症,并见大量霉菌(图4)。患者经连续抗感染治疗后意识转清,头痛缓解,复查颅脑MRI病灶较前明显吸收。2017年5月31日查腰椎穿刺

见脑脊液压力 150 mmH₂O，白细胞 $66 \times 10^6/L$ 、葡萄糖 2.28 mmol/L、氯 126.7 mmol/L、脑脊液蛋白 587.3 mg/L，较前好转。1 月后再次复查腰椎穿刺示：脑脊液压力 160mm H₂O，脑脊液常规：无色、白细胞 $8 \times 10^6/L$ ，脑脊液生化：葡萄糖 2.82 mmol/L、氯 129.6 mmol/L、脑脊液蛋白 432.2 mg/L，病情较前明显好转。

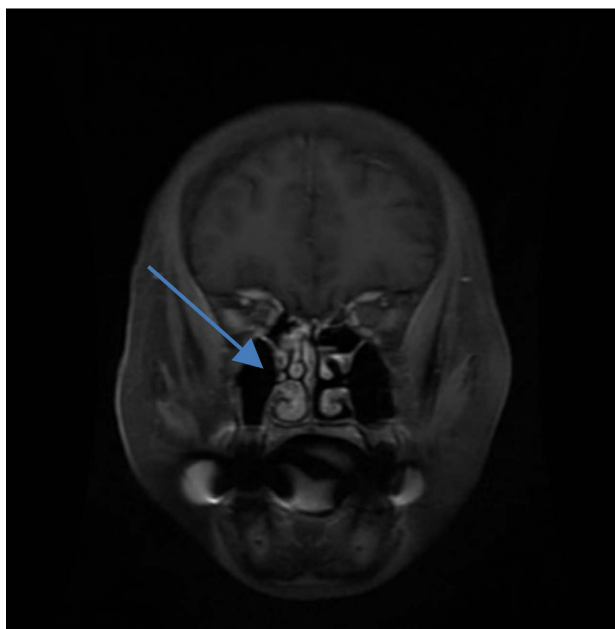


Figure 1. Non-invasive suppurative sinusitis
图 1. 非侵袭性化脓性鼻窦炎

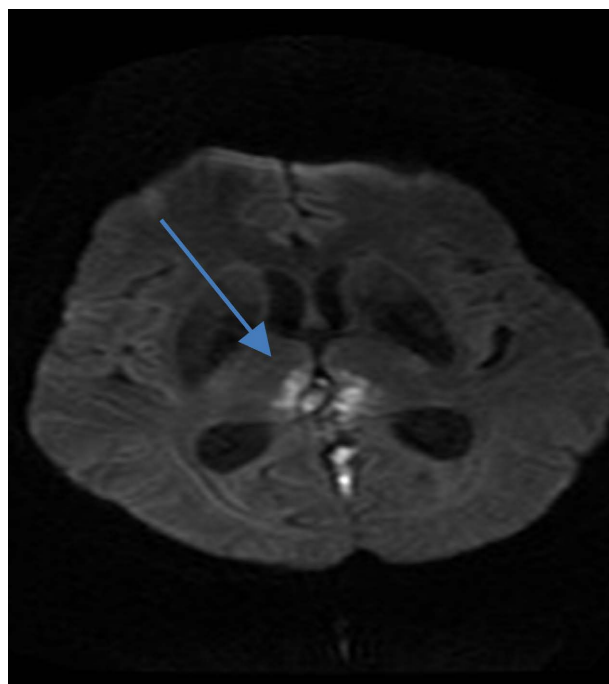


Figure 2. Foci parenchyma cerebri
图 2. 脑实质受累

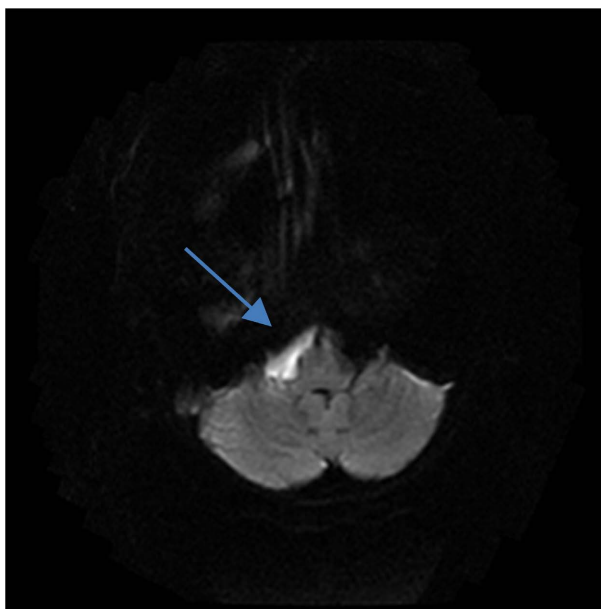


Figure 3. Right cerebellar horn lesion

图 3. 右侧桥小脑角高信号

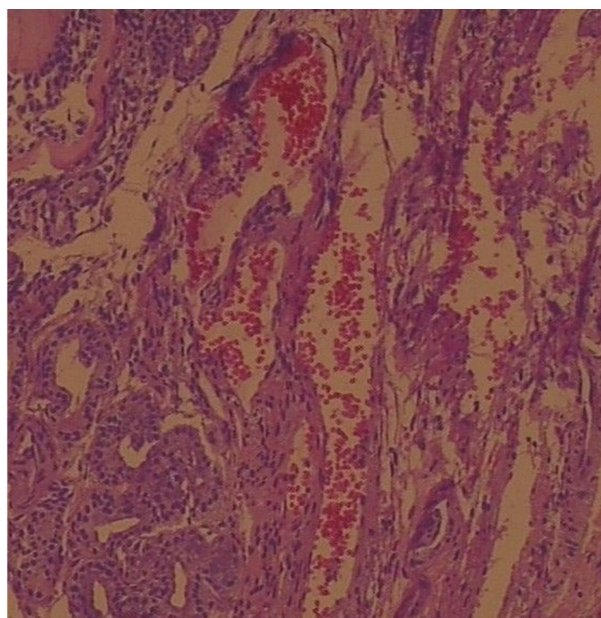


Figure 4. Postoperative pathology of sinusitis

图 4. 鼻窦炎术后病理切片

3. 讨论

脑脓肿为颅内严重感染性疾病，致残率和致死率都很高，目前随着影像学技术发展，脑脓肿死亡率已从 40% 下降到 10%，且 70% 患者预后良好，无明显神经系统后遗症[3]。Brouwer 等[2]总结了引起脑脓肿的原因，临近部位感染约占 50%，血源性感染约占 33%，隐源性感染约占 33%。临近部位感染包括耳源性、鼻源性脑脓肿以及损伤性脑脓肿，其中耳源性脑脓肿最常见，约占脑脓肿的 2/3。耳源性脑脓肿常继发于慢性化脓性中耳炎、乳突炎。感染系经过两种途径：① 炎症侵蚀鼓室盖、鼓室壁，通过硬脑膜血

管、导血管扩延至脑内，常发生在颞叶，少数发生在顶叶或枕叶；② 炎症经乳突小房顶部，岩骨后侧壁，穿过硬脑膜或侧窦血管侵入小脑。鼻源性脑脓肿由邻近副鼻窦化脓性感染侵入颅内所致，如额窦炎、筛窦炎、上颌窦炎或蝶窦炎，感染经颅底导血管蔓延颅内，脓肿多发生于额叶前部或底部。损伤性脑脓肿多继发于开放性脑损伤，尤其战时的脑穿透性伤或清创手术不彻底者。致病菌经创口直接侵入或异物、碎骨片进入颅内而形成脑脓肿。可伤后早期发病，也可因致病菌毒力低，伤后数月、数年才出现脑脓肿的症状。隐源性脑脓肿由邻近副鼻窦化脓性感染侵入颅内所致，如额窦炎、筛窦炎、上颌窦炎或蝶窦炎，感染经颅底导血管蔓延颅内，脓肿多发生于额叶前部或底部。血源性脑脓肿约占脑脓肿的 1/4。多由于身体其它部位感染，细菌栓子经动脉血行播散到脑内而形成脑脓肿，原发感染灶常见于肺、胸膜、支气管化脓性感染、先天性心脏病、细菌性心内膜炎、皮肤疖痈、骨髓炎、腹腔及盆腔脏器感染等。脑脓肿多分布于大脑中动脉供应区、额叶、顶叶，有的为多发性小脓肿。

本例患者引起脑脓肿的原因为临近部位感染，磁共振及临床表现显示患者患有急性中耳炎及鼻窦炎。鼻源性脑脓肿是由于鼻窦及鼻腔的化脓性感染侵入颅内，在脑实质内形成的化脓性疾病，多数由于细菌感染而引起，额窦病变引起额叶脓肿最多见，发生于顶叶和颞叶者很少见，主要表现为急性与慢性两种起病形式，前者较少见，类似于爆发性脑膜炎样发病，不及时进行诊治，很快就会死亡。慢性型较为多见，但由于大脑额叶是相对静区，故症状较轻而缓慢，容易漏诊。常见症状为发热、额叶广泛头痛和局灶性神经功能缺损的典型三联征[2]。CT、MRI、尤其增强 MRI 等检查可明确诊断，并且可确定脑脓肿位置、大小及包膜情况。真菌性鼻窦炎可分为侵袭性真菌性鼻窦炎与非侵袭性真菌性鼻窦炎，非侵袭性真菌性鼻窦炎常见于上颌窦、蝶窦和筛窦，多单侧受累，可引起窦壁骨质硬化或吸收变薄。侵袭性真菌性鼻窦炎可有骨质破坏，多呈斑点状，骨质侵蚀可为多中心或多个鼻窦侵犯，邻近眼眶、颞下窝、翼腭窝等部位的软组织密度增高[4] [5]。鼻窦炎继发脑脓肿与临近播散及机体免疫力低下有关，其最常见的致病菌为金黄色葡萄球菌感染，较其他病原体感染高 2~3 倍[6]。患者查鼻窦 MRI 示鼻窦炎与周围组织分界清楚，为非侵袭性鼻窦炎，非侵袭性鼻窦炎引起脑脓肿目前文献无相关报道，因此不考虑引起脑脓肿的可能性。

耳源性颅内并发症以脑膜炎、大脑及小脑脓肿最常见。耳源性脑脓肿是慢性化脓性中耳乳突炎或中耳胆脂瘤并发脑实质内局限性积脓，以大脑颞叶居多，较少见于小脑，是耳源性颅内第二大常见并发症[7]。若脓肿破溃至脑室、蛛网膜下腔或继续增大压迫脑干出现脑疝，可导致死亡。据文献报道，既往耳源性感染致脑脓肿死亡率由 14%~35% 下降至 3% [8]。脑脓肿最主要的临床表现为头痛及精神状态改变，表情淡漠，但无痛苦面容[9]。目前由于抗菌素的应用时机不当及其他颅内并发症的存在，使得脑脓肿的症状及体征不典型，是目前造成误诊、漏诊最主要的原因。患者于 2017 年 4 月 28 日完善颅脑 MRI 报告示患有化脓性中耳炎，患者既往于外院检查有中耳炎病史。结合患者临床症状及影像学资料，考虑患者脑脓肿由急性中耳炎导致可能性大。同时患者行鼻窦开放术，术中见蝶窦大量脓性分泌物，病理描述见右侧蝶窦粘膜组织慢性炎症，并见大量霉菌。查阅相关文献得出：颅内霉菌感染一般常见于：1) 病人处于免疫抑制状态，如 AIDS、接受器官移植的在接受免疫抑制剂治疗后等。2) 病人处于易感染状态时。3) 病人长期大量应用抗菌素时。4) 局部组织抵抗力减弱时[10]。曲霉菌可通过呼吸道、鼻旁窦(筛窦，蝶窦等)、中耳乳突、手术与外伤的伤口等几种途径侵入颅内[11]。本例患者既往体健，无上述疾病史，无霉菌感染的前提条件，虽然鼻窦脓性分泌物考虑为曲霉菌感染所致可能性大，但由于鼻窦炎症为非侵袭性，极少累及颅内，故不考虑霉菌感染所致。患者未行抗真菌治疗，一直以来给予抗细菌治疗，病情逐渐好转，故进一步排除颅内真菌感染可能，病因总结为化脓性中耳炎导致的脑脓肿。

本研究存在一定的局限性。首先，患者住院时考虑其经济条件，住院期间患者多次拒绝进一步检查，确实治疗过程中的影像资料，主要根据患者症状及体征进行疾病进展的判断。其次，该患者住院期间主

要通过药物治疗脑脓肿，长时间的药物治疗可能会导致耐药性。最后，患者痊愈出院后，未再返院复查，对痊愈后的患者缺乏相应的随访情况。

综上所述，在本病例中，患者因脑脓肿入院，入院后给与对症支持治疗，积极抗感染治疗，并查找原发病灶，该患者有鼻窦炎，完善检查及手术后明确为非侵袭性真菌性鼻窦炎，考虑鼻源性脑脓肿的可能性不大。进一步完善检查可以明确该患者为急性中耳炎所致脑脓肿。急性中耳炎致脑脓肿与急性鼻窦炎致脑脓肿可通过影像学辅助检查、经验性用药、临床表现、实验室指标进行鉴别后综合治疗，可以在短期内取得较好的效果。因此我们认为，早期明确原发感染灶，有针对性的进行抗感染治疗是有效治疗脑脓肿的关键。

参考文献

- [1] Muzumdar, D., Jhawar, S. and Goel, A. (2011) Brain Abscess: An Overview. *International Journal of Surgery*, **9**, 136-144. <https://doi.org/10.1016/j.ijisu.2010.11.005>
- [2] Brouwer, M.C., Coutinho, J.M. and Van de Beek, D. (2014) Clinical Characteristics and Outcome of Brain Abscess: Systematic Review and Meta-Analysis. *Neurology*, **82**, 806-813. <https://doi.org/10.1212/WNL.0000000000000172>
- [3] Bodilsen, J., Dalager-Pedersen, M., Van de Beek, D., et al. (2020) Incidence and Mortality of Brain Abscess in Denmark: A Nationwide Population-Based Study. *Clinical Microbiology and Infection*, **26**, 95-100. <https://doi.org/10.1016/j.cmi.2019.05.016>
- [4] 方洁明, 张灿崇. 真菌性鼻窦炎 93 例分析[J]. 中国当代医药, 2010, 17(29): 188.
- [5] 董建明. 鼻内镜手术治疗真菌性鼻窦炎[J]. 中国耳鼻咽喉头颈外科, 2007(4): 182.
- [6] Garcia-Cabrera, E., Fernandez-Hidalgo, N., Almirante, B., et al. (2013) Neurological Complications of Infective Endocarditis: Risk Factors, Outcome, and Impact of Cardiac Surgery: A Multicenter Observational Study. *Circulation*, **127**, 2272-2284. <https://doi.org/10.1161/CIRCULATIONAHA.112.000813>
- [7] Kwak, M.K., Chung, J.H., Lee, S.H., et al. (2014) A Case of Otogenic Brain Abscess Causing Loss of Consciousness. *Korean Journal of Audiology*, **18**, 76-79. <https://doi.org/10.7874/kja.2014.18.2.76>
- [8] Szyfter, W., Kruk-Zagajewska, A., Borucki, L., et al. (2012) Evolution in Management of Otogenic Brain Abscess. *Otology & Neurotology*, **33**, 393-395. <https://doi.org/10.1097/MAO.0b013e3182488007>
- [9] 张秋贵, 孙彦, 朱富高. 耳源性脑脓肿 105 例临床分析[J]. 中华耳科学杂志, 2003(2): 40-42.
- [10] 杨咏波. 颅内曲霉菌感染[J]. 国外医学神经病学神经外科学分册, 2004(1): 42-44.
- [11] 王腾飞, 张威, 方振宇, 等. 手术联合抗真菌药物治疗肝移植术后颅内曲霉菌感染: 附 1 例报告并文献复习[J]. 实用器官移植电子杂志, 2015, 3(1): 35-39.