

强直性脊柱炎合并帕金森病1例报告并文献复习

周雪梅, 梁宏达*

青岛大学附属医院风湿免疫科, 山东 青岛

收稿日期: 2023年3月19日; 录用日期: 2023年4月15日; 发布日期: 2023年4月21日

摘要

目的: 报道1例强直性脊柱炎(AS)合并帕金森病(PD), 规律应用阿达木单抗类生物制剂治疗。方法: 回顾性描述1例强直性脊柱炎患者的临床资料、实验室及影像学检查并复习相关文献进行分析。结果: 1例AS合并PD患者注射安健宁后PD临床症状短时间改善, 且无不良反应发生。结论: 注射安健宁对短时间改善PD患者临床症状具有一定意义。但仍需进一步临床试验以提供完备的治疗意见。

关键词

强直性脊柱炎, 帕金森病, 阿达木单抗, 安健宁

Ankylosing Spondylitis Complicated with Parkinson's Disease: A Case Report and Literature Review

Xuemei Zhou, Hongda Liang*

Department of Rheumatology and Immunology, The Affiliated Hospital of Qingdao University, Qingdao Shandong

Received: Mar. 19th, 2023; accepted: Apr. 15th, 2023; published: Apr. 21st, 2023

Abstract

Objective: To report a case of ankylosing spondylitis (AS) complicated with Parkinson's disease (PD). **Methods:** The clinical data, laboratory and imaging examination of a patient with ankylosing

*通讯作者 Email: lianghonda@qdu.edu.cn

spondylitis were retrospectively described. Results: The clinical symptoms of PD in 1 patient with AS and PD were improved after Anjianning injection, and no adverse reactions occurred. Conclusion: Anjianning injection can improve the clinical symptoms of PD patients in a short time. However, further clinical trials are needed to provide complete treatment advice.

Keywords

Ankylosing Spondylitis, Parkinson's Disease, Adamumab, An Jianning

Copyright © 2023 by author(s) and Hans Publishers Inc.

This work is licensed under the Creative Commons Attribution International License (CC BY 4.0).

<http://creativecommons.org/licenses/by/4.0/>



Open Access

1. 引言

强直性脊柱炎(ankylosing spondylitis, AS)是一种主要累及中轴骨与骶髂关节的缓慢性致残性的炎症性自身免疫性疾病[1]。帕金森病(Parkinson's disease, PD)是一种好发于中老年人的慢性、进行性、致残性中枢神经系统变性病,结局是全身活动困难,肢体功能残疾,最终不能起床,严重影响患者生活质量[2]。我们门诊随诊的一名 AS 合并 PD 患者,在随访中发现:应用阿达木单抗类生物制剂后一周,患者自觉帕金森症状较前明显改善,现报告如下。

2. 病例资料

患者,男,47岁,因“腰背痛20余年”于风湿免疫科门诊就诊,门诊诉腰背痛伴晨僵20余年,无视物模糊,无畏光、流泪,无虹膜性状及颜色改变,无眼眶疼痛,无小关节肿胀疼痛,无腹泻,无脱发,无皮疹,无口腔溃疡等,左手静止性震颤。既往身体一般,既往帕金森病史10余年,口服美多巴治疗,否认高血压、心脏病变,否认2型糖尿病、脑血管病变,否认肝炎、结核、疟疾等传染病史,否认食物药物过敏史等。家族史:无脊柱关节炎及其他家族史。查体:神志清、精神可,双肺呼吸音清,未闻及干湿性啰音,心率76次/分,率齐,心脏各瓣膜听诊区未及病理杂音,双下肢无水肿。专科查体:颈椎冠状面、矢状面活动受限,腰椎额状面和矢状面活动受限,胸廓扩张度受限,双侧骶髂关节压痛伴脊柱叩击痛,双侧4字征阳性,枕墙距>0。辅助检查:HLA-B27阳性,血沉:28 mm/60min,CRP:16.98 mg/L,影像学:双侧骶髂关节间隙变窄;双侧骶髂关节改变,符合强直性脊柱炎(见图1)。乙肝+丙肝:阴性,PPD(-),胸片:未见明显异常。诊断:强直性脊柱炎(符合1984年美国风湿病协会发布的诊断标准[3]);帕金森病(符合2016年中国版诊断标准[4])。完善检查,排除禁忌,告知患者生物制剂(阿达木单抗注射液)相关注意事项后患者表示知情理解,遂给予患者安健宁(阿达木单抗注射液)(40 mg ih 2周1次~3周1次);双氯酚酸钠及胃药自备。患者规律门诊随诊,AS病情稳定。随访中,患者自诉注射安健宁1周内,帕金森症状(震颤)减轻。

3. 讨论

上述病例符合1984年美国风湿病协会发布的诊断标准(即:1)临床标准:a)腰痛、晨僵3个月以上,活动改善,休息无改善;b)腰椎额状面和矢状面活动受限;c)胸廓活动度低于相应年龄、性别的正常人。2)放射学标准(骶髂关节炎分级同纽约标准):双侧≥II级或单侧III~IV级骶髂关节炎。3)诊断:a)肯定AS:符合放射学标准和1项(及以上)临床标准者;b)可能AS:符合3项临床标准,或符合放射学标准

而不伴任何临床标准者[3]), 该患者 AS 诊断明确。AS 是一种以侵犯患者的中轴关节和骶髂关节为主要特征的慢性进行性风湿免疫性疾病, 部分患者可有髌关节、肌肉、内脏、眼睛等重要脏器的受累, 严重影响患者的预后和生活质量[5] [6] [7]。因此, 对 AS 及时有效的治疗是十分必要的。在 AS 的发病及疾病进展中, 炎症因子发挥着重大作用。其中, 肿瘤坏死因子- α (tumor necrosis factor- α , TNF- α)具有多种炎性和免疫反应活性。AS 患者的关节组织常伴随炎症反应, 从而促使单核巨噬细胞高度活化, 进而分泌大量的 TNF- α 。大量的 TNF- α 一方面可造成患者关节部位大量炎症细胞的浸润, 从而引起进一步的炎性损伤; 另一方面也可以刺激软骨细胞和滑膜细胞合成胶原酶和前列腺素, 进而提升破骨细胞的活性, 加强其溶骨作用, 对关节造成进一步破坏[8] [9] [10]。

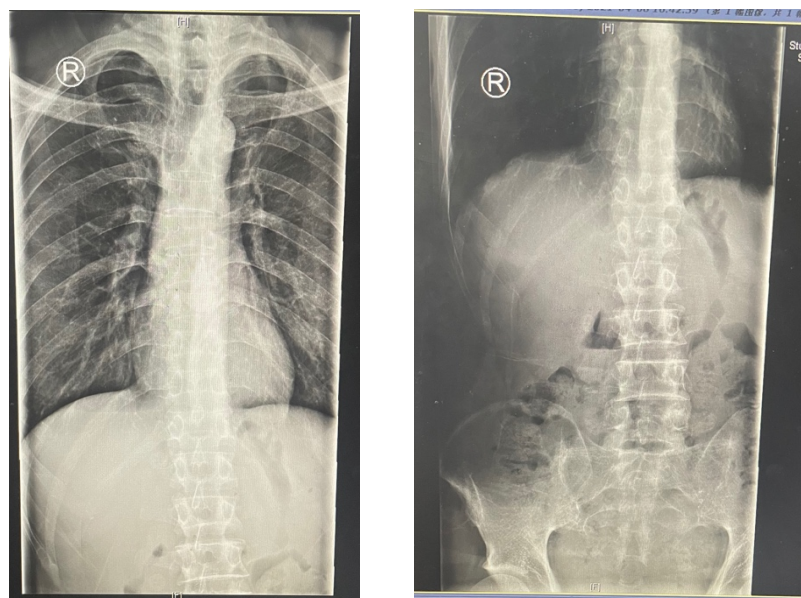


Figure 1. Imaging data of patients
图 1. 患者影像学资料

安健宁(阿达木单抗注射液)是肿瘤坏死因子 α 拮抗剂, 可有效对抗肿瘤坏死因子 α 的作用, 一方面, 阻断其与细胞表面受体的相互作用, 从而有效抑制 TNF- α 诱导的多种病理反应; 另一方面, 还可与跨膜 TNF- α 结合, 通过 Fc γ 受体结合的抗体依赖细胞介导的细胞毒作用(antibody-dependent cell-mediated cytotoxicity, ADCC)和补体依赖的细胞毒作用(complement dependent cytotoxicity, CDC)以诱导细胞凋亡从而清除部分致病靶细胞[11]。因此既能起到减轻炎症反应的剧烈程度, 又可弱化破骨细胞激活等作用, 从而能起到改善 AS 的临床症状和影像学进展的作用[12]。此外阿达木单抗注射液(安健宁)也可用于治疗类风湿性关节炎、银屑病等疾病[12]。

PD 是一种常见的中老年神经系统退行性疾病, 其病理特征为黑质多巴胺能神经元进行性退变和路易小体的形成[13] [14]。患者的主要临床表现为静止性震颤、肌强直、动作迟缓、姿势平衡障碍等运动症状以及睡眠障碍、嗅觉障碍、自主神经功能障碍、认知和精神障碍等非运动症状[2]。随着疾病的进展, PD 的运动和非运动症状会逐渐加重, 这会严重影响患者的日常生活质量, 同时也会为社会及家庭带来沉重的负担[15]。因此, 及时有效的治疗十分必要。目前已知 PD 的病因和发病机制包括基因遗传、环境毒素暴露和脑铁代谢异常等导致的胞内蛋白异常聚集和降解系统紊乱、线粒体功能障碍等[14]。其中, 在 PD 病人及 PD 动物模型中均发现黑质与纹状体存在外周免疫细胞浸润, 伴随着白细胞介素- 1β (IL- 1β)、IL-6、肿瘤坏死因子- α 等大量促炎性因子释放, 可引起活性氧和趋化因子的生成, 从而进一步促进黑质区炎性

免疫反应, 影响 DA 能神经元的功能和存活[15]。

我们的临床病例显示: 合并 PD 的 AS 患者, 在注射安健宁 1 周的时间内, 该患者 PD 运动症状明显减轻。提示我们: 在维持 PD 基础用药的前提下, 使用阿达木单抗类药物可能通过拮抗肿瘤坏死因子- α 以减少对多巴胺能神经元的损伤来减轻患者症状, 从而起到更好的治疗疗效。但缺乏完备的理论支持和诊疗指南, 仍需进一步的临床研究。

综上所述, 帕金森病发病及疾病进展与肿瘤坏死因子- α 相关。而阿达木单抗类药物可拮抗肿瘤坏死因子- α 的作用, 在实际的临床使用中, 我们的 AS 患者在应用安健宁 1 周内 PD 症状明显改善。因此, 我们推测: 安健宁可通过拮抗肿瘤坏死因子- α , 以减轻黑质区炎性免疫反应, 从而减轻 PD 患者的临床症状。但是, 就目前的阿达木单抗的使用指南而言, 安健宁是否可用于 PD 的辅助治疗仍需进一步的理论及临床数据的支持。

参考文献

- [1] Poddubnyy, D. (2020) Classification vs Diagnostic Criteria: The Challenge of Diagnosing Axial Spondyloarthritis. *Rheumatology (Oxford)*, **59**, iv6-iv17. <https://doi.org/10.1093/rheumatology/keaa250>
- [2] Reich, S.G. and Savitt, J.M. (2019) Parkinson's Disease. *Medical Clinics of North America*, **103**, 337-350. <https://doi.org/10.1016/j.mcna.2018.10.014>
- [3] Van der Linden, S., Valkenburg, H.A. and Cats, A. (1984) Evaluation of Diagnostic Criteria for Ankylosing Spondylitis. A Proposal for Modification of the New York Criteria. *Arthritis & Rheumatology*, **27**, 361-368. <https://doi.org/10.1002/art.1780270401>
- [4] 陈永平, 商慧芳. 2016 中国帕金森病诊断标准解读[J]. 中国实用内科杂志, 2017, 37(2): 124-126.
- [5] 陈鹏凯, 阎小萍. 126 例强直性脊柱炎患者关节外表现分析[J]. 世界中西医结合杂志, 2014, 9(7): 744-745+792.
- [6] 范晓云, 李志军. 强直性脊柱炎的诊断与治疗[J]. 中华全科医学, 2020, 18(8): 1256-1257.
- [7] 张缪佳. 强直性脊柱炎的诊断与治疗[J]. 中华全科医学, 2015, 13(12): 1910-1911.
- [8] Chen, C.W., Wei, J.C., Gu, J., et al. (2021) Editorial: Advances in Pathogenesis, Etiology, and Therapies for Ankylosing Spondylitis. *Frontiers in Immunology*, **12**, Article ID: 822582. <https://doi.org/10.3389/fimmu.2021.822582>
- [9] Baraliakos, X., Østergaard, M., Gensler, L.S., et al. (2020) Comparison of the Effects of Secukinumab and Adalimumab Biosimilar on Radiographic Progression in Patients with Ankylosing Spondylitis: Design of a Randomized, Phase IIIb Study (SURPASS). *Clinical Drug Investigation*, **40**, 269-278. <https://doi.org/10.1007/s40261-020-00886-7>
- [10] 王医林, 王健, 刘英纯, 等. 强直性脊柱炎患者外周血 TNF- α 、IL-17、IL-33 的表达及与疾病活动程度的相关性研究[J]. 现代生物医学进展, 2017, 17(35): 6934-6937.
- [11] 程速远, 赵靖, 胡莹莹, 等. 关于阿达木单抗生物类似药质量相似性评价要点的初步探讨[J]. 中国生物制品学杂志, 2021, 34(5): 626-632.
- [12] Kapoor, S., Kaushik, V.V., Jain, R., et al. (2019) Real-Life Tolerability and Effectiveness of Adalimumab Biosimilar in Ankylosing Spondylitis: The Adalimumab Biosimilar Patient Registry Data. *ACR Open Rheumatology*, **1**, 480-484. <https://doi.org/10.1002/acr2.11067>
- [13] Mor, D.E., Tsika, E., Mazzulli, J.R., et al. (2017) Dopamine Induces Soluble α -Synuclein Oligomers and Nigrostriatal Degeneration. *Nature Neuroscience*, **20**, 1560-1568. <https://doi.org/10.1038/nn.4641>
- [14] Burbulla, L.F., Song, P., Mazzulli, J.R., et al. (2017) Dopamine Oxidation Mediates Mitochondrial and Lysosomal Dysfunction in Parkinson's Disease. *Science*, **357**, 1255-1261. <https://doi.org/10.1126/science.aam9080>
- [15] Simon, D.K., Tanner, C.M. and Brundin, P. (2020) Parkinson Disease Epidemiology, Pathology, Genetics, and Pathophysiology. *Clinics in Geriatric Medicine*, **36**, 1-12. <https://doi.org/10.1016/j.cger.2019.08.002>