

一例急性主动脉综合征伴血性胸腔积液的病例报告及文献回顾

郭浩¹, 吴学君^{2*}

¹山东大学医学融合与实践中心, 山东 济南

²山东第一医科大学附属省立医院血管外科, 山东 济南

收稿日期: 2023年12月27日; 录用日期: 2024年1月21日; 发布日期: 2024年1月30日

摘要

急性主动脉综合征(acute aortic syndromes AAS)是一系列危及生命的疾病, 包括经典的急性主动脉夹层(acute aortic dissection AAD)、壁内血肿(intramural hematoma IMH)、穿透性动脉粥样硬化性主动脉溃疡(penetrating atherosclerotic aortic ulcer PAU)。这些疾病具有共同的病理生理途径, 可以同时存在, 引起一系列临床症状。现汇报一例急性主动脉综合征伴血性胸腔积液的病例, 并总结该类疾病目前诊治方法。

关键词

穿透性主动脉溃疡, 主动脉夹层, 急性主动脉综合征, 动脉硬化, 血性胸腔积液

A Case Report and Literature Review of Acute Aortic Syndrome with Bloody Pleural Effusion

Hao Guo¹, Xuejun Wu^{2*}

¹Medical Integration and Practice Center, Shandong University, Jinan Shandong

²Department of Vascular Surgery, Shandong First Medical University Affiliated Provincial Hospital, Jinan Shandong

Received: Dec. 27th, 2023; accepted: Jan. 21st, 2024; published: Jan. 30th, 2024

*通讯作者。

文章引用: 郭浩, 吴学君. 一例急性主动脉综合征伴血性胸腔积液的病例报告及文献回顾[J]. 临床医学进展, 2024, 14(1): 1950-1957. DOI: 10.12677/acm.2024.141275

Abstract

Acute aortic syndromes (AAS) are a series of life-threatening diseases. These include classic acute aortic dissection (AAD), intramural hematoma IMH, penetrating atherosclerotic aortic ulcer aortic ulcer PAU). These diseases share a common pathophysiological pathway and can exist simultaneously, causing a range of clinical symptoms. We report a case of acute aortic syndrome with bloody pleural effusion and summarize the current diagnosis and treatment of this disease.

Keywords

Penetrating Aortic Ulcer, Aortic Dissection, Acute Aortic Syndrome, Aortic Sclerosis, Bloody Pleural Effusion

Copyright © 2024 by author(s) and Hans Publishers Inc.

This work is licensed under the Creative Commons Attribution International License (CC BY 4.0).

<http://creativecommons.org/licenses/by/4.0/>



Open Access

1. 引言

急性主动脉综合征是较为罕见且危重的疾病,因其较高的死亡率在临床上备受重视。自 200 多年前第一例急性主动脉夹层被发现,临床上对急性和慢性主动脉综合征的认识和了解越来越多。影像学 and 介入治疗的发展使急性主动脉综合征得到早期诊断及治疗,患者的生存率得到提升。但我们仍面对巨大的挑战,夹层破裂所致休克、大量血胸、累及脏器引起脑卒中等并发症使患者往往在得到及时治疗前死亡,即使能得到及时救治,患者远期生存率也无法保障,需要我们对该病进一步的认知。现汇报一例急性主动脉综合征伴血性胸腔积液的病例,并回顾急性主动脉综合征的病理生理学、临床表现、治疗方法。

患者,男,53岁,因突发胸背部持续性疼痛1天入院。患者2022.10.23日突发胸背部疼痛不适,呈持续性,伴大汗、腹痛、腰痛及轻度胸闷憋气,无恶心呕吐,无腹胀,无咳嗽、咳痰或咳血,无头晕、昏迷或晕厥,无黑朦及视物不清,无下肢凉、麻、疼。患者外院急诊,行胸部、颅脑CT检查示:“1)支气管炎;2)建议进一步检查,除外主动脉夹层;3)左侧胸腔积液(血?)并左肺下叶实变不张”。当地医院给予对症支持治疗,患者疼痛症状略缓解。后行胸主动脉、腹主动脉强化CTA检查,结果提示:“符合主动脉壁间血肿CTA表现;双肾动脉及双侧髂外动脉局限性夹层;肝固有动脉及肠系膜上动脉共干,管腔瘤样扩张;左肾动脉及右侧髂总动脉管腔扩张;主动脉粥样硬化CTA表现;左侧胸腔及纵隔积血;右肾小囊肿表现”(图1)。次日14:00至我院急诊,患者血压心率尚平稳,无休克表现。控制血压、心率,对症止痛处理,我科会诊后收入。患者否认高血压、糖尿病、冠心病、脑血管病等慢性病史,既往双侧静脉曲张手术病史,左膝关节前后交叉韧带手术史。吸烟史20余年,平均20支/天。

入院查体:体温37.7℃,脉搏76次/min,呼吸17次/min,血压113/78 mmHg,神志清楚,皮肤黏膜无黄染及出血点,左肺中下叩诊浊音。心率76次/min,律齐无杂音,腹平软,未见曲张静脉,未见肠型及蠕动波,全腹压痛、无明显反跳痛,肝脾肋下未触及,肠鸣音可闻及。双上肢皮温皮色可,肱动脉、桡动脉、尺动脉搏动可。双侧股动脉、腘动脉、足背、胫后动脉搏动可扪及。实验室检查:血常规白细胞: $13.67 \times 10^9/L$, 中性粒细胞百分比0.82, Hb: 112 g/L, 红细胞: $3.49 \times 10^{12}/L$, Plt: $147 \times 10^9/L$ 。血

生化: 尿素氮 7.6 mmol/L, (正常 2.8~7.14 mmol/L); 肌酐 87.10 μ mol/L (正常 40~135 μ mol/L)。心脏指标: 肌钙蛋白 T38.3 pg/ml; 肌酸激酶同工酶 1.06 ng/dL。B 型脑钠肽 429.00 pg/ml。患者血沉、抗核抗体谱结果阴性。考虑诊断: 1) 主动脉壁间血肿; 2) 主动脉穿透性溃疡? 3) 左侧胸腔积液伴左肺下叶不张(血胸?); 4) 双肾动脉夹层; 5) 双侧髂外动脉夹层; 6) 左肾动脉扩张; 7) 右侧髂总动脉瘤; 8) 腔隙性脑梗塞; 9) 右肾囊肿; 10) 双侧大隐静脉剥脱术后; 11) 左侧膝关节交叉韧带重建术。

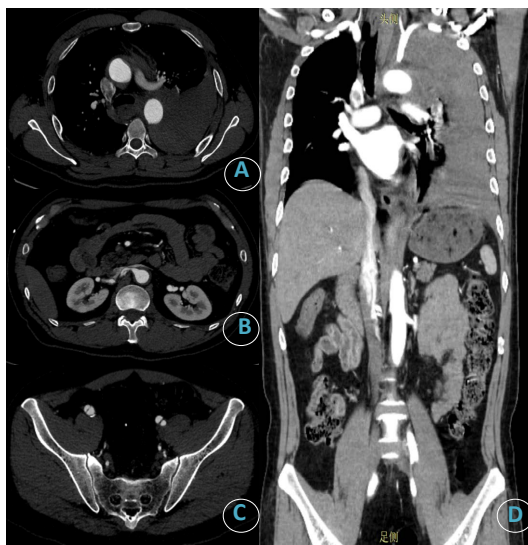

Figure 1. Preoperative imaging data of the patient. (A) Pleural effusion and suspected aortic PAU; (B) renal artery dissection; (C) iliac artery dissection; (D) Aortic coronary position

图 1. 患者术前的影像学资料。(A) 胸腔积液及疑似主动脉 PAU 处; (B) 肾动脉夹层; (C) 髂动脉夹层; (D) 主动脉冠状位

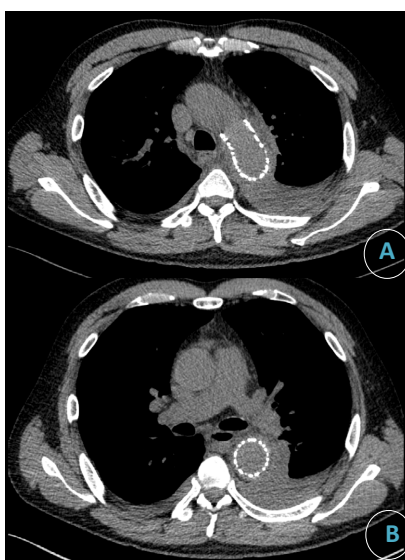


Figure 2. Postoperative imaging data of the patient. (A) and (B) Intraaortic stenting reduced pleural effusion

图 2. 患者术后的影像学资料。(A)、(B) 主动脉腔内支架植入术后, 胸腔积液减少

患者入院后监测血压、心率、心电、血氧饱和度, 药物控制血压心率平稳。入院后第 2 天全身麻醉下行胸主动脉覆膜支架植入术, 主动脉造影未见明显造影剂外溢, 后应用 Medtronic Endurant 24-24-80 限制支架, 支架末端距离左侧锁骨下动脉开口后缘 20 cm 精准释放。近端接 Gore TAG 28-28-150 覆膜支架, 近端定位于左锁骨下动脉开口后缘释放。手术后带气管插管进入重症监护室, 术后第 1 日 9:00 患者神志清楚, 精神较前明显好转, 四肢肌力正常, 活动灵活。心电监护示: T 37.6℃、HR 71 次/分、SPO 295%、BP 111/56 mmHg, 血气分析无异常, 转回我科继续治疗。患者术前存在大量胸腔积液, 术后第 2 日联系超声科行胸腔积液引流, 引出深红色血性液体 1200 ml, 胸水常规提示: 颜色 红色、红细胞 $1,446,000 \times 10^6/L$ 、有核细胞计数 $4465 \times 10^6/L$ 、李凡他试验 1+。后关闭引流, 患者胸闷症状改善, 血氧饱和度较前增加。术后第 3、4 日分别引出 600 ml、500 ml 深红色血性液体, 第 5 日胸腔积液转清, 并完善胸部 CT 平扫, 左侧胸腔积液残存少量积液, 肺复张良好(图 2)。患者病情稳定后出院。

2. 讨论

2.1. 急性主动脉综合征概述

主动脉由左心室发出, 将氧合的血液输送至全身各个器官, 根据其走行将之分为升主动脉、主动脉弓、降主动脉, 降主动脉以膈肌主动脉裂孔为界分成胸主动脉及腹主动脉两部分。从组织学来看, 主动脉壁分为三层, 由内膜、中膜及外膜构成。急性主动脉综合征(acute aortic syndromes AAS)包括主动脉夹层、主动脉壁内血肿、穿透性主动脉溃疡, 这三者具有相似的临床表现及相同的诊疗途径。AAS 的是由于主动脉壁不同程度的破坏导致。AAD 是主动脉内膜撕裂, 血流经破口进入将主动脉管腔分为真假两腔进而导致主动脉夹层, IMH 定义为从主动脉壁血管或主动脉内膜的小破口处出血进入动脉壁, 由此产生的出血沿着中膜扩散一段不同的距离, 但不是像主动脉夹层那样形成两条自由流动的血液通道, 而是动脉层之间血液凝结成血肿。IMH 可能是典型主动脉夹层的前兆。PAU 是动脉内膜和弹性层的局灶性破裂, 延伸至中膜。这可能是由于动脉粥样硬化斑块的侵蚀和主动脉壁的炎症改变。PAU 的临床病程是多变的, 这些溃疡可以保持稳定、扩大或发展为夹层、假性动脉瘤甚至主动脉破裂。Stanford 系统分类依据内膜破口位置及夹层延伸范围将主动脉夹层分为 A、B 两类, A 型累及升主动脉, B 型不累及升主动脉, 而且一些文章将 IMH、PAU 视作夹层的前兆或变体纳入此中。[1] [2] [3] 研究表明, 每年每 10 万人中约有 3 例发生急性主动脉夹层, 国际急性主动脉夹层登记处(IRAD)的一项分析报告称, 平均发病年龄为 63 岁, 男性占 65%, 男性发病率为每 10 万人中 16 人, 女性发病率较男性低, 但预后较差。[4] 主动脉 IMH 可能占 AAS 的 10%~25%。累及升主动脉和主动脉弓(A 型)的病例分别占 30%和 10%, 而累及胸降主动脉(B 型)的病例占 60%~70%。在 28%~47%的患者中, IMH 进展为急性主动脉夹层。20%~45%的患者出现动脉瘤形成。PAU 占有 AAS 病例的 2%~7%, 每年每 10 万人中约 2.1 例。在一项研究中, 58,800 例接受 CTA 的患者中, 367 例患者为主动脉 PAU (患病率: 0.6%), 其中 50 例为髂动脉溃疡(42 例为髂总溃疡, 7 例为髂内溃疡, 1 例为髂外溃疡), 11 例为弓部溃疡(8 例为左锁骨下溃疡, 3 例为无名溃疡), 5 例为内脏动脉溃疡(3 例为肠系膜上动脉溃疡, 1 例为腹腔溃疡, 1 例为肾溃疡)。AAS 虽然不常见, 但与危及生命的并发症有关, 如果不能迅速发现 AAS 并及时采取适当治疗, 其死亡率可高达 1%至 2%/小时。[5] [6] [7] [8]

2.2. 临床表现及诊断

AAS 中这三者的临床表现相似, 但 PAU 及 IMH 较少发生终末器官及下肢缺血症状。胸背部(有时还有腹部)撕裂样剧痛为主动脉夹层最为常见的临床表现, 前胸痛常与 A 型夹层相关, 而 B 型夹层患者更常出现背部或腹部疼痛。但如果无此症状也不能排除。临床表现主要与累及主动脉位置有关, 可能出现

的表现有双上肢血压不对等、下肢缺血、胃肠道缺血、吞咽困难、呼吸困难、咯血、声音嘶哑、Horner's 综合症、心梗、心包填塞、截瘫、晕厥、脑卒中等。由于主动脉出血进入纵隔和胸膜间隙导致大量胸腔积液是罕见的,因为这些患者通常不能活到到达医院。15%~20%的AD患者可检出较小的胸腔积液。[6][9]虽然此类病人较少,但还是有一些个案报道主动脉夹层破裂或单纯穿透性主动脉溃疡合并血胸的患者在接受治疗后有着不错的疗效,[10][11][12][13]单纯主动脉壁内血肿合并胸腔积液的报道暂未发现。急性主动脉夹层的鉴别诊断包括急性冠状动脉综合征、肺栓塞、气胸、肺炎、肌肉骨骼痛、急性胆囊炎、食管痉挛或破裂、急性胰腺炎、急性心包炎、无夹层主动脉瘤、纵膈肿瘤等。AAD的误诊有可能加重当前疾病。用抗凝剂治疗其他疑似疾病,如心肌梗死或肺栓塞,会延误诊断并加剧出血。因此,当临床怀疑有主动脉夹层时,应在对其他疾病进行推定治疗之前紧急进行诊断成像。[1][14]尽管没有化验能诊断AAS,但实验室检查有助于对疑似或确诊患者进行临床评估,有助于鉴别诊断和检测危及生命的并发症。在低概率诊断为AAS的患者中,D-二聚体(<500 ng/mL),可作为AAS的排除诊断,且对于疾病进展有一定预测作用。[9][15]AAD的影像学诊断首选CTA,灵敏度和特异性可达到98%~100%。[16]CTA可以显示内膜撕裂的位置、血肿累及范围、器官受累情况,如果怀疑冠心病或肺栓塞可加做冠脉及肺动脉CTA,进行排除诊断。通过CTA可判断是否为出现脏器缺血、血胸等并发症的复杂急性主动脉症状而考虑是否需要急诊手术,且可判断内膜破口位置、真假腔、主动脉直径,对于手术决策、支架直径长度选择、介入手术中定位有重要指导意义。但在碘过敏、肾功能不全、无法急诊行CTA的情况下,超声及MRI也可作为AAS的诊断依据。

2.3. 治疗

由于本例为B型AAS,因此主要针对此类型的治疗进行讨论。

AAD的治疗: B型急性主动脉夹层无论有无并发症,均推荐药物作为初步治疗。对于诊断主动脉夹层伴有高血压患者,最佳药物治疗的目标是减少主动脉壁压力和假腔内压力。一线药物为静脉用肾上腺素能 β 受体阻滞剂,控制心率和血压以降低左室收缩早期压力的最大变化。一般情况下,心率应保持在70次/分以下,收缩压应保持在120 mmHg以下。一旦心率和血压得到控制,患者耐受口服饮食,降压治疗可转为口服治疗。如果 β 受体阻滞剂不足以降低血压,则应开始使用静脉外血管扩张剂(如硝酸甘油),但不应单独使用,因为这可能引起反射性心动过速,从而可能增加假腔内压力。除此之外,可应用阿片类镇痛,苯二氮卓类药抗焦虑进一步控制血压。[1][17][18]尽管病情稳定的患者接受药物治疗(年生存率 $\geq 80%$)。但长期结果很差,远期动脉瘤变性、5年内30%的死亡率和远期生存率 $< 50%$,这些使用药物长期治疗非复杂性B型主动脉夹层的令人失望的结果,提高了对TEVAR(Thoracic endovascular aortic repair,胸主动脉腔内修复术)治疗非复杂性B型主动脉夹层的兴趣。在一项对比TEVAR及最佳药物治疗非复杂稳定型B型主动脉夹层研究结果中显示治疗5年后TEVAR治疗组的死亡率低于单纯药物治疗组。[19][20]因此在非复杂B型主动脉夹层稳定期(亚急性期)采用TEVAR治疗可以诱导主动脉重塑降低5年死亡率。[21]复杂B型主动脉夹层的危险因素包括休克、灌注不良、低龄、高血压、疼痛、夹层持续进展、主动脉破裂(它游离或固定的(包括血胸、主动脉血肿增加,或纵膈血肿)应及时处理。[9][22]

IMH的治疗: 一项对国际急性主动脉夹层登记处急性主动脉综合征患者的评估表明B型IMH相比于AD对药物治疗的反应较好,而避免手术治疗。[23]因此在急性B型IMH,无终末器官灌注受损的情况下,一般建议单独药物治疗。[24]但如果出现终末器官缺血、破裂、疼痛难以控制的复杂IMH建议紧急修复。对于无并发症的B型IMH但具有高危影像学特征的患者(最大主动脉直径 $> 47\sim 50$ mm、血肿厚度 ≥ 13 mm、急性期出现局灶性内膜破裂伴溃疡累及胸降主动脉、胸腔积液增多或反复、进展到夹层、主动脉直径或血肿厚度增加),进行干预可能是合理的。[9]

PAU 的治疗: 急性 PAU 同样需要控制血压及心率平稳, 降低主动脉壁压力, 减少破裂风险。对于破裂 PAU 需要紧急处理, 合并有 B 型 IMH 的 PAU 单纯保守治疗易发展为夹层或破裂, 因此合并 IMH 的 PAU 建议早期处理。而孤立性 PAU 的手术指征包括难治性或复发性症状、PAU 直径和深度(直径 \geq 13~20 mm, 深度 \geq 1 cm)、PAU 的直径和深度增加、胸腔积液、以及囊状动脉瘤的存在。[9] [25]

血胸的处理: 血胸的定义是胸腔积液的红细胞比容大于外周血红细胞比容的 50%。根据血胸严重程度的不同, 分为少量、中量和大量血胸。少量血胸一般指胸膜腔内积血量 \leq 500 ml, 中量血胸一般指胸膜腔内积血量 500~1000 ml; 大量血胸一般指胸膜腔内积血量 1000 ml 及以上。胸腔内持续大量出血为进行性血胸, 需及时诊治, 否则将危及生命。[26] [27] 血胸的治疗包括保守治疗、胸腔引流、开胸手术及胸腔镜治疗。Jonker 等人的研究报道了接受腔内修复降主动脉瘤破裂患者的疗效, 这些患者入院时血胸的发生率为 41.4%, 但未对血胸的处理及后果未进行描述。[28] Shu 等人的研究的 320 例 B 型夹层患者中 200 例为急性夹层, 其中 45 例急性夹层病例中因并发症行 TEVAR 治疗。这 45 例病人中 27 例合并血胸(占 60%), 为了改善呼吸功能, 其中 6 例病人行有创治疗(占 22%, 5 例胸腔引流, 1 例开胸), 这些患者血胸均在手术 28 天至 3 个月内消失。[29] 但此研究并未提及行胸腔穿刺的时机及引流量的控制。G. Piffaretti 等人的研究描述和分析胸主动脉破裂腔内修复后血胸的处理, 56 例中 CT 血胸厚度 $<$ 2 cm 有 13 例(23%), 2~3 cm 有 13 例(23%), $>$ 3 cm 有 30 例(54%)。除 1 例患者外, 其余患者均在术后 3 天内引流, 16 例(28%)使用胸管, 6 例(11%)使用手术引流, 引流之后乳酸水平及二氧化碳分压均较前降低。有研究表明, 当胸腔血肿溶解不完全时, 到第 7 天 HTX 可能粘附在肺和胸膜上, 使其难以清除, 并导致呼吸道并发症或感染。[30] 因此, AAS 并发血胸后应尽早引流, 这样可改善呼吸功能减少因血胸引起的纤维胸及脓胸并发症。

3. 总结

本例患者术前 CTA 提示主动脉 IMH、髂动脉及肾动脉夹层, 并发血胸, 符合急症处理指征。尽管在造影中未发现明显造影剂外溢处, 但结合术前 CTA 在怀疑主动脉 PAU 处行覆膜支架腔内修复术。在行 TEVAR 2 日后, 我们对患者行胸腔穿刺引流胸腔积液, 术后复查胸腔积液也未再增加, 患者胸闷症状改善, 考虑对患者的治疗方案有效。复杂急性主动脉综合征仅通过保守治疗远期生存率仍较低, 因此应在诊断明确情况下及时处理, 合并血胸者也应视胸腔积液量尽早行穿刺或手术引流, 减少并发症出现。

参考文献

- [1] Kamalakannan, D., Rosman, H.S. and Eagle, K.A. (2007) Acute Aortic Dissection. *Critical Care Clinics*, **23**, 779-800. <https://doi.org/10.1016/j.ccc.2007.07.002>
- [2] Oderich, G.S., Kärkkäinen, J.M., Reed, N.R., et al. (2019) Penetrating Aortic Ulcer and Intramural Hematoma. *Cardiovascular and Interventional Radiology*, **42**, 321-334. <https://doi.org/10.1007/s00270-018-2114-x>
- [3] Bossone, E. and Eagle, K.A. (2021) Epidemiology and Management of Aortic Disease: Aortic Aneurysms and Acute Aortic Syndromes. *Nature Reviews. Cardiology*, **18**, 331-348. <https://doi.org/10.1038/s41569-020-00472-6>
- [4] Filiberto, A.C., Ramadan, O.I., Wang, G.J., et al. (2023) Sex Disparities in Patients with Acute Aortic Dissection: A Scoping Review. *Seminars in Vascular Surgery*, **36**, 492-500. <https://doi.org/10.1053/j.semvascsurg.2023.09.002>
- [5] Tsai, T.T., Nienaber, C.A. and Eagle, K.A. (2005) Acute Aortic Syndromes. *Circulation*, **112**, 3802-3813. <https://doi.org/10.1161/CIRCULATIONAHA.105.534198>
- [6] Erbel, R., Aboyans, V., Boileau, C., et al. (2014) 2014 ESC Guidelines on the Diagnosis and Treatment of Aortic Diseases: Document Covering Acute and Chronic Aortic Diseases of the Thoracic and Abdominal Aorta of the Adult. The Task Force for the Diagnosis and Treatment of Aortic Diseases of the European Society of Cardiology (ESC). *European Heart Journal*, **35**, 2873-2926. <https://doi.org/10.1093/eurheartj/ehu281>
- [7] Ganaha, F., Miller, D.C., Sugimoto, K., et al. (2002) Prognosis of Aortic Intramural Hematoma with and without Penetrating Atherosclerotic Ulcer: A Clinical and Radiological Analysis. *Circulation*, **106**, 342-348. <https://doi.org/10.1161/01.CIR.0000022164.26075.5A>

- [8] DeCarlo, C., Latz, C.A., Boitano, L.T., *et al.* (2021) Natural History of Penetrating Atherosclerotic Ulcers in Aortic Branch Vessels. *Journal of Vascular Surgery*, **74**, 1904-1909. <https://doi.org/10.1016/j.jvs.2021.06.035>
- [9] Isselbacher, E.M., Preventza, O., Hamilton Black, J., *et al.* (2022) 2022 ACC/AHA Guideline for the Diagnosis and Management of Aortic Disease: A Report of the American Heart Association/American College of Cardiology Joint Committee on Clinical Practice Guidelines. *Circulation*, **146**, E334-E482. <https://doi.org/10.1161/CIR.0000000000001097>
- [10] Siegel, Y. (2013) Penetrating Atherosclerotic Aortic Ulcer Rupture Causing a Right Hemothorax; a Rare Presentation of Acute Aortic Syndrome. *The American Journal of Emergency Medicine*, **31**, 755.e5-755.e7. <https://doi.org/10.1016/j.ajem.2012.11.009>
- [11] Velissaris, T.J., Lloyd, C.T. and Ohri, S.K. (2002) Type B Aortic Dissection and Right Hemothorax. *Asian Cardiovascular & Thoracic Annals*, **10**, 197. <https://doi.org/10.1177/021849230201000231>
- [12] Takago, S., Tang, G.H.L., Barnes, H.J., *et al.* (2021) Thoracic Endovascular Aortic Repair of a Ruptured Acute Type B Aortic Dissection Presenting with Right Hemothorax: A Case Report and Review of the Literature. *General Thoracic and Cardiovascular Surgery*, **69**, 1438-1443. <https://doi.org/10.1007/s11748-021-01678-2>
- [13] Eckholdt, C., Pennywell, D., White, R.K., *et al.* (2023) Unusual Presentation of Acute Ruptured Penetrating Aortic Ulcer of Descending Thoracic Aorta with Right Hemothorax. *Journal of Vascular Surgery Cases and Innovative Techniques*, **9**, Article ID: 101176. <https://doi.org/10.1016/j.jvscit.2023.101176>
- [14] Siegal, E.M. (2006) Acute Aortic Dissection. *Journal of Hospital Medicine*, **1**, 94-105. <https://doi.org/10.1002/jhm.69>
- [15] Wu, S., Cao, C., Lun, Y., *et al.* (2022) Age-Related Differences in Acute Aortic Dissection. *Journal of Vascular Surgery*, **75**, 473-483.e4. <https://doi.org/10.1016/j.jvs.2021.08.086>
- [16] Morello, F., Santoro, M., Fargion, A.F., *et al.* (2021) Diagnosis and Management of Acute Aortic Syndromes in the Emergency Department. *Internal and Emergency Medicine*, **16**, 171-181. <https://doi.org/10.1007/s11739-020-02354-8>
- [17] Tadros, R.O., Tang, G.H.L., Barnes, H.J., *et al.* (2019) Optimal Treatment of Uncomplicated Type B Aortic Dissection: JACC Review Topic of the Week. *Journal of the American College of Cardiology*, **74**, 1494-1504. <https://doi.org/10.1016/j.jacc.2019.07.063>
- [18] Nienaber, C.A. and Clough, R.E. (2015) Management of Acute Aortic Dissection. *The Lancet (London, England)*, **385**, 800-811. [https://doi.org/10.1016/S0140-6736\(14\)61005-9](https://doi.org/10.1016/S0140-6736(14)61005-9)
- [19] Nienaber, C.A., Kische, S., Rousseau, H., *et al.* (2013) Endovascular Repair of Type B Aortic Dissection: Long-Term Results of the Randomized Investigation of Stent Grafts in Aortic Dissection Trial. *Circulation. Cardiovascular Interventions*, **6**, 407-416. <https://doi.org/10.1161/CIRCINTERVENTIONS.113.000463>
- [20] Jae Sung, C. and Makaroun, M.S. (2008) Commentary: Tsai TT, Fattori R, Trimarchi S, *et al.* Long-Term Survival in Patients Presenting with Type B Acute Aortic Dissection: Insights from the International Registry of Acute Aortic Dissection. *Circulation*. 2006; 114: 2226-2231. *Perspectives in Vascular Surgery and Endovascular Therapy*, **20**, 95-96. <https://doi.org/10.1177/1531003507310832>
- [21] Vilacosta, I., San Román, J.A., *et al.* (2021) Acute Aortic Syndrome Revisited: JACC State-of-the-Art Review. *Journal of the American College of Cardiology*, **78**, 2106-2125. <https://doi.org/10.1016/j.jacc.2021.09.022>
- [22] Augoustides, J.G. (2022) Commentary: Acute Type B Aortic Dissection: Navigating New Horizons. *The Journal of Thoracic and Cardiovascular Surgery*, **164**, 1066-1067. <https://doi.org/10.1016/j.jtcvs.2021.04.009>
- [23] Harris, K.M., Braverman, A.C., Eagle, K.A., *et al.* (2012) Acute Aortic Intramural Hematoma: An Analysis from the International Registry of Acute Aortic Dissection. *Circulation*, **126**, S91-S96. <https://doi.org/10.1161/CIRCULATIONAHA.111.084541>
- [24] Blanchard, D.G. and Sawhney, N.S. (2004) Aortic Intramural Hematoma: Current Diagnostic and Therapeutic Recommendations. *Current Treatment Options in Cardiovascular Medicine*, **6**, 99-104. <https://doi.org/10.1007/s11936-004-0037-0>
- [25] Bansal, S., Singhania, N., Yadav, M., *et al.* (2020) A Penetrating Aortic Ulcer. *The Journal of Emergency Medicine*, **59**, e25-e26. <https://doi.org/10.1016/j.jemermed.2020.04.030>
- [26] 秦艳, 徐峰. 胸腔引流管在成人创伤性血胸中的研究进展[J]. 中国现代医生, 2023, 61(21): 114-116.
- [27] Morgan, C.K., Bashoura, L., Balachandran, D., *et al.* (2015) Spontaneous Hemothorax. *Annals of the American Thoracic Society*, **12**, 1578-1582. <https://doi.org/10.1513/AnnalsATS.201505-305CC>
- [28] Jonker, F.H.W., Verhagen, H.J.M., Lin, P.H., *et al.* (2010) Outcomes of Endovascular Repair of Ruptured Descending Thoracic Aortic Aneurysms. *Circulation*, **121**, 2718-2723. <https://doi.org/10.1161/CIRCULATIONAHA.109.908871>
- [29] Shu, C., He, H., Li, Q.M., *et al.* (2011) Endovascular Repair of Complicated Acute Type-B Aortic Dissection with Stentgraft: Early and Mid-Term Results. *European Journal of Vascular and Endovascular Surgery: The Official Journal of the European Society for Vascular Surgery*, **42**, 448-453. <https://doi.org/10.1016/j.ejvs.2011.05.013>

-
- [30] Piffaretti, G., Menegolo, M., Kahlberg, A., *et al.* (2015) Hemothorax Management after Endovascular Treatment for Thoracic Aortic Rupture. *European Journal of Vascular and Endovascular Surgery: The Official Journal of the European Society for Vascular Surgery*, **50**, 608-613. <https://doi.org/10.1016/j.ejvs.2015.07.039>