

# 重症肌无力伴胸腺瘤并发分泌性中耳炎1例并文献复习

孟晓辉, 张子豪

南通大学附属医院, 江苏 南通

收稿日期: 2024年3月27日; 录用日期: 2024年4月21日; 发布日期: 2024年4月29日

## 摘要

重症肌无力伴胸腺瘤是一种常见的获得性自身免疫性疾病, 依据临床诊疗指南、影像学、组织学及实验室检查即可进行诊断及治疗, 而伴发分泌性中耳炎的病例却鲜有报道。现报道1例25岁女性重症肌无力伴胸腺瘤并发分泌性中耳炎患者的临床资料, 结合文献分析可能的致病机制及防治策略。

## 关键词

重症肌无力, 胸腺瘤, 分泌性中耳炎, 病例报告

# A Case of Myasthenia Gravis with Thymoma Complicated by Secretory Otitis Media and Literature Review

Xiaohui Meng, Zihao Zhang

Affiliated Hospital of Nantong University, Nantong Jiangsu

Received: Mar. 27<sup>th</sup>, 2024; accepted: Apr. 21<sup>st</sup>, 2024; published: Apr. 29<sup>th</sup>, 2024

## Abstract

Myasthenia gravis with thymoma is a common acquired autoimmune disease, which can be diagnosed and treated based on clinical diagnosis and treatment guidelines, imaging, histology, and laboratory tests. However, there are few reports of cases accompanied by secretory otitis media. We report the clinical data of a 25-year-old female patient with myasthenia gravis accompanied by thymoma and secretory otitis media, and analyze the possible pathogenic mechanisms and prevention and treatment strategies based on literature review.

## Keywords

### Myasthenia Gravis, Thymoma, Secretary Otitis Media, Case Report

Copyright © 2024 by author(s) and Hans Publishers Inc.

This work is licensed under the Creative Commons Attribution International License (CC BY 4.0).

<http://creativecommons.org/licenses/by/4.0/>



Open Access

## 1. 引言

重症肌无力(Myasthenia Gravis, MG)是一种以自主肌无力为特征的神经肌肉疾病[1] [2], 其本质是一种自身免疫病, 主要由针对突触膜蛋白的多种抗体引起[3]。超过 85%的病例是由针对骨骼肌乙酰胆碱受体的抗体(Acetylcholine Receptor, AChR)引起, 而肌肉特异性酪氨酸激酶受体(Muscle-Specific Receptor Tyrosine Kinase, MuSK)或脂蛋白相关蛋白 4 (Low-Density Lipoprotein Receptor-Related Protein 4, LRP4)也可能成为自身免疫攻击的目标[4]。据横纹肌受累程度的不同, 患者症状有所不同, 最常见的为眼部症状, 主要表现为眼睑下垂和复视, 通常在一天结束或者活动后出现, 也有报道称该病是因频繁活动而使肌肉过度疲劳所致[5]。胸腺瘤起源于胸腺上皮细胞, 常同时伴发自身免疫性疾病, MG 是最常见的胸腺瘤相关自身免疫病, 约发生在 30%的胸腺瘤患者中[6]。分泌性中耳炎(Secretory Otitis Media, SOM)是以中耳积液(浆液、黏液、浆-黏液)及听力下降为主要特征的中耳非化脓性炎症, 其病因复杂, 可能与感染、免疫、咽鼓管功能障碍等多种因素有关[7]。

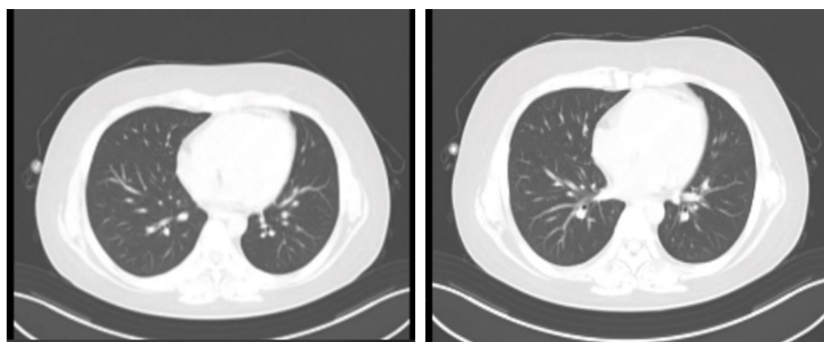
本单位近期收治 1 位 MG 伴胸腺瘤的青年女性患者, 行胸腺瘤切除及自体干细胞移植术, 并辅以免疫抑制治疗后, 反复伴发 SOM。本研究对其病情及诊疗经过进行了分析, 现报告如下。

## 2. 病例资料

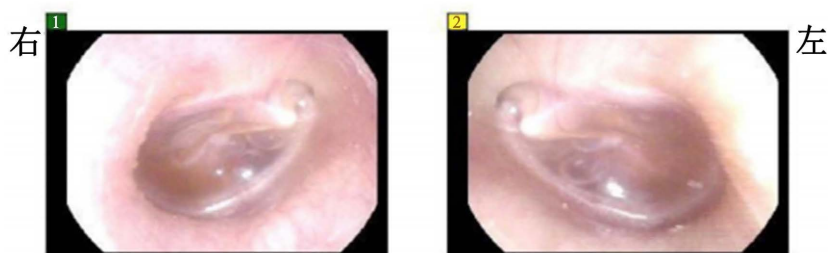
患者, 女, 25 岁, 2017 年 9 月起无明显诱因下出现不对称性双睑下垂无力, 右睑明显, 伴复视、活动后全身乏力。遂至我院血液内科门诊就诊, 予以激素治疗后, 双睑下垂无力好转。2017 年 10 月患者上述症状复发并加重, 有明显的晨轻暮重感及运动后不耐受表现, 于 2017 年 10 月 25 日至中国人民解放军南京军区南京总医院就诊, 胸腺 CT 检查提示胸腺增生, 诊断为重症肌无力伴胸腺瘤, 于 2017 年 10 月 31 日行 DaVinci 胸腺切除术, 术后予“溴吡斯的明”口服(一天四次, 一次 1 片)。后患者肢体无力等症状改善不明显, 并出现吞咽困难, 改用“强的松”联合免疫球蛋白冲击治疗后症状较前好转。出院后继续口服“强的松”治疗, 症状仍有反复。后于外院行血液抗体检测示抗肌肉特异性酪氨酸激酶抗体(MuSK-Ab)阳性, 给予“环磷酰胺注射液”静脉滴注(每月一次, 每次 2 g)治疗, 累计总剂量达 28 g。后患者无力症状完全缓解, 治疗过程中有脱发、白细胞降低, 现均已改善。2019 年 10 月患者无力症状再次出现, 遂至我院血液内科就诊, 诊断为重症肌无力、全血细胞减少、胸腺切除术后。予甲氨蝶呤联合阿糖胞苷(MA)治疗, 2019 年 12 月行依托泊苷(ETP)动员, 2020 年 1 月行干细胞采集, 2020 年 2 月 11 日起行氟达拉滨(FdR) + 抗胸腺球蛋白(ATG) + 环磷酰胺(CTX)预处理。排除禁忌后于 2020 年 2 月 17 日行自体干细胞回输, 辅以抗感染、增强免疫、护心、护胃、止吐、抗病毒、止痛、升白、营养支持等治疗, 过程顺利。此后患者常无明显诱因下出现反复高热, 最高体温波动于 39.2℃~39.5℃之间, 均予以抗感染、抗病毒、抗真菌、升白、营养支持等对症治疗。2020 年 7 月再次行自体造血干细胞移植术, 辅以抗感染、免疫支持等治疗。

2022年5月患者因反复血细胞减少伴腹泻收入我院急诊内科,查血常规示:白细胞计数 $0.8 \times 10^9/L$ ,中性粒细胞计数 $0.15 \times 10^9/L$ ,淋巴细胞计数 $0.59 \times 10^9/L$ ,红细胞计数 $3.26 \times 10^{12}/L$ ,血红蛋白 $101.0 \text{ g/L}$ ,血小板计数 $24.0 \times 10^9/L$ ,肾功、肝功、电解质等化验未见明显异常。患者1年余前开始反复出现血细胞减少,伴腹泻,大便呈水样,无便血,无黑便。曾于2021年12月15日至我院就诊,经甲硝唑、万古霉素、人免疫球蛋白、蒙脱石混悬液、脂溶性维生素、氯化钾等药物及对症治疗后,腹泻症状缓解。2021年12月18日外院检查提示难辨梭菌阳性,难辨梭菌毒素A+B阳性。2021年12月24再次因腹泻于我院就诊,经治疗症状明显好转后出院。此次入院后完善相关检查,于2022年5月9日输注ATG提高免疫力,同时予抗感染、血小板改善凝血、红细胞改善贫血,营养心肌等治疗。胸部CT(2022.05.17)示:两肺纹理增多,两肺见数枚2~5 mm小结节,较大者位于右肺中叶,左下肺见条索影。气管及主要支气管通畅,纵隔内未见明显肿大淋巴结影,两侧胸腔未见积液(图1)。2022年5月25日行骨髓穿刺检查,髓象见原始细胞占1.5%,早幼粒占5.5%。经治疗症状明显好转后出院,随访过程中仍反复出现血细胞减少及腹泻。

患者曾于2021年10月、2022年10月、2023年8月至我院耳鼻喉科门诊就诊,行电子耳镜检查分别示右耳、双耳、双耳鼓室积液,三次分别行右耳、双耳、双耳鼓膜穿刺,均可及淡黄色液体,给予患者抗炎治疗后症状缓解。2023年12月患者因双耳反复闷塞伴听力下降5年收入耳鼻喉科病房,完善相关检查。听功能检查(2023.12.21)示:电测听:右AC:35 dB,BC:13 dB;左AC:36 dB,BC:16 dB。声阻抗:双耳鼓室图B型曲线,双耳镫骨肌反射全部未引出,双耳鼓室呈高阻抗改变。电子耳镜(2023.12.21)示:双侧鼓室积液,可见液平(图2)。2023年12月23日局部麻醉下行左耳鼓膜置管术,右耳鼓膜切开引流术,术中患者疼痛明显,术后自觉耳闷及听力下降明显改善。复查纯音测听(2023.12.29)示:右AC:20 dB;左AC:30 dB,BC:10 dB。



**Figure 1.** Chest CT shows multiple small nodules in both lungs at different levels  
**图1.** 胸部CT示两肺在不同层面均见数枚小结节



**Figure 2.** Otoscopy reveals bilateral middle ear effusion with fluid levels and bubbles  
**图2.** 电子耳镜示双耳鼓室积液,可见液平及气泡

### 3. 文献回顾及讨论

MG 可在任何年龄发病, 发病年龄呈双峰分布, 第一个峰值为十几至二十几岁的患者, 女性多于男性, 第二个峰值为五十至六十几岁的患者, 男性多于女性[8]。而 MuSK-Ab 阳性的重症肌无力亚型主要为女性患者(在所有研究中超过 70%), 其平均发病年龄为 36 至 38 岁[9]。胸腺是 T 细胞增殖分化的重要场所, 其很可能在 MG 的免疫致病机制中发挥重要作用[6]。例如, 约 10% 的 MG 患者是潜在胸腺肿瘤(通常是胸腺瘤, 很少是胸腺癌)的一种副肿瘤表现, 且高达 65% 的 MG 患者会出现胸腺增生[10]。MG 的免疫基础表现为大量淋巴细胞、巨噬细胞和浆细胞的增殖分化, 而这通常始于胸腺[11]。

MG 在发病的最初几年内进展较快, 发病之初即应采取积极的免疫抑制治疗, 如皮质类固醇、硫唑嘌呤和甲氨蝶呤等[12], 其副作用可能包括骨髓、肝脏、肾脏和肺部损害。吡啶斯胆碱是治疗 MG 最常用的乙酰胆碱酯酶抑制剂, 通常在轻度病例中单独使用, 或在严重病例中与免疫抑制剂联合使用[13]。尽管早期的目标应集中在积极治疗以改善患者的功能状况, 但必须要避免因强烈的免疫治疗导致的不良反应, 长期的临床经验表明, 最常见的为胃肠道问题, 如腹部绞痛、腹泻和胀气等, 其他并发症包括心动过缓、支气管痉挛、汗液及泪液分泌过多、肌肉抽搐和痉挛等[11]。本例患者在经过激素冲击及长期的免疫抑制治疗后便出现了反复发作的血细胞减少及腹泻症状, 虽经积极的对症治疗后, 患者的症状得以缓解, 但长期而言, 如果患者的病情保持稳定, 最好逐渐减轻治疗力度, 稳步减少免疫抑制治疗, 同时注意复发或加重的情况。已有研究表明, 大约一半的患者可以通过低剂量免疫治疗达到完全缓解或轻微症状的效果[14]。

SOM 是儿童中常见的一种疾病, 成人患病率虽较儿童偏低, 但整体发病率仍较高, 且可能发生在成人各个年龄段。已有研究表明, SOM 的发生与鼻咽癌[15]、鼻窦恶性肿瘤及颅底良恶性肿瘤变[16]、胃食管反流病[17]、人类免疫缺陷病毒感染[18]等多种肿瘤及免疫系统功能障碍相关。有研究表明, 中耳积液中存在免疫调节细胞因子[19][20]。Ondrey [21]等发现成人中耳积液中存在早期反应细胞因子 IL-1 $\beta$  和肿瘤坏死因子  $\alpha$ , 其中大多数有头颈部恶性肿瘤史并接受过颞骨放疗。Kariya [19]等使用酶联免疫吸附法研究了 80 名患有 SOM 的成人的中耳渗出液, 发现 75% 的渗出液中含有 IL-2, 41% 含有 IL-4, 52% 含有 IL-5, 17% 含有 IL-10, 100% 含有 IL-12, 82% 含有干扰素- $\gamma$ 。Mills [22]等认为成人 SOM 可能不仅仅是一种疾病, 而是一种综合征, 也可能为鼻咽癌等头颈部恶性肿瘤的继发征。本研究病例因胸腺增生行胸腺切除术, 血液抗体检测抗肌肉特异性酪氨酸激酶抗体(MuSK-Ab)阳性, 同时行免疫抑制治疗后反复并发 SOM, 由此可见 MG 并发胸腺瘤的患者可能因免疫系统的功能缺陷而引起中耳积液的产生等一系列耳部症状, 具体的致病机制及疾病间的关联仍需进一步研究证实, 而免疫学方面则显示出非常有希望的研究前景。

### 参考文献

- [1] Sanders, D.B., Wolfe, G.I., Benatar, M., *et al.* (2016) International Consensus Guidance for Management of Myasthenia Gravis: Executive Summary. *Neurology*, **87**, 419-425. <https://doi.org/10.1212/WNL.0000000000002790>
- [2] Gilhus, N.E. and Verschuuren, J.J. (2015) Myasthenia Gravis: Subgroup Classification and Therapeutic Strategies. *The Lancet Neurology*, **14**, 1023-1036. [https://doi.org/10.1016/S1474-4422\(15\)00145-3](https://doi.org/10.1016/S1474-4422(15)00145-3)
- [3] García Estévez, D.A. and Pardo Fernández, J. (2023) Myasthenia Gravis. Update on Diagnosis and Therapy. *Medicina Clinica*, **161**, 119-127. <https://doi.org/10.1016/j.medcle.2023.04.012>
- [4] Berrih-Aknin, S., Frenkian-Cuvelier, M. and Eymard, B. (2014) Diagnostic and Clinical Classification of Autoimmune Myasthenia Gravis. *Journal of Autoimmunity*, **48-49**, 143-148. <https://doi.org/10.1016/j.jaut.2014.01.003>
- [5] Conti-Fine, B.M., Milani, M. and Kaminski, H.J. (2006) Myasthenia Gravis: Past, Present, and Future. *The Journal of Clinical Investigation*, **116**, 2843-2854. <https://doi.org/10.1172/JCI29894>
- [6] Su, M., Luo, Q., Wu, Z., *et al.* (2024) Thymoma-Associated Autoimmune Encephalitis with Myasthenia Gravis: Case Series and Literature Review. *CNS Neuroscience & Therapeutics*, **30**, e14568. <https://doi.org/10.1111/cns.14568>

- [7] 刘玉红, 苏法仁. 分泌性中耳炎的相关发病机制及治疗研究[J]. 中华耳科学杂志, 2018, 16(2): 234-238.
- [8] Grob, D., Brunner, N., Namba, T., *et al.* (2008) Lifetime Course of Myasthenia Gravis. *Muscle & Nerve*, **37**, 141-149. <https://doi.org/10.1002/mus.20950>
- [9] Morren, J. and Li, Y. (2018) Myasthenia Gravis with Muscle-Specific Tyrosine Kinase Antibodies: A Narrative Review. *Muscle & Nerve*, **58**, 344-358. <https://doi.org/10.1002/mus.26107>
- [10] Nishino, M., Ashiku, S.K., Kocher, O.N., *et al.* (2017) The Thymus: A Comprehensive Review—Erratum. *RadioGraphics*, **37**, 1004. <https://doi.org/10.1148/rg.2017174002>
- [11] Morren, J.A. and Li, Y. (2023) Myasthenia Gravis: Frequently Asked Questions. *Cleveland Clinic Journal of Medicine*, **90**, 103-113. <https://doi.org/10.3949/ccjm.90a.22017>
- [12] Keeseey, J. and Aarli, J. (2007) Something in the Blood? A History of the Autoimmune Hypothesis Regarding Myasthenia Gravis. *Journal of the History of the Neurosciences*, **16**, 395-412. <https://doi.org/10.1080/09647040600675322>
- [13] Maggi, L. and Mantegazza, R. (2011) Treatment of Myasthenia Gravis: Focus on Pyridostigmine. *Clinical Drug Investigation*, **31**, 691-701. <https://doi.org/10.2165/11593300-000000000-00000>
- [14] Salins, S., Teter, B., Kavak, K., *et al.* (2016) Low-Dose Medication and Long-Term Outcome in Myasthenia Gravis. *Journal of Clinical Neuromuscular Disease*, **18**, 61-66. <https://doi.org/10.1097/CND.0000000000000122>
- [15] Redaelli De Zinis, L.O., Parrinello, G., Schreiber, A., *et al.* (2013) Middle Ear Effusion in Patients with Sinonasal Cancer Treated by Surgery with or without Radiotherapy. *Otolaryngology*, **148**, 619-624. <https://doi.org/10.1177/0194599812474798>
- [16] Wang, S.Z., Wang, W.F., Zhang, H.Y., *et al.* (2007) Analysis of Anatomical Factors Controlling the Morbidity of Radiation-Induced Otitis Media with Effusion. *Radiotherapy and Oncology*, **85**, 463-468. <https://doi.org/10.1016/j.radonc.2007.10.007>
- [17] Sone, M., Kato, T., Arao, H., *et al.* (2013) Exploratory Findings of Audiometry in Adult Patients with Otitis Media with High Pepsinogen Concentrations: A Preliminary Study. *Acta Oto-Laryngologica*, **133**, 35-41. <https://doi.org/10.3109/00016489.2012.715374>
- [18] Tshifularo, M., Govender, L. and Monama, G. (2013) Otolaryngological, Head and Neck Manifestations in HIV-Infected Patients Seen at Steve Biko Academic Hospital in Pretoria, South Africa. *South African Medical Journal*, **103**, 464-466. <https://doi.org/10.7196/SAMJ.6786>
- [19] Kariya, S., Okano, M., Hattori, H., *et al.* (2006) TH1/TH2 and Regulatory Cytokines in Adults with Otitis Media with Effusion. *Otology & Neurotology*, **27**, 1089-1093. <https://doi.org/10.1097/01.mao.0000224087.93096.4d>
- [20] Zhao, S.Q., Li, J., Liu, H., *et al.* (2009) Role of Interleukin-10 and Transforming Growth Factor Beta 1 in Otitis Media with Effusion. *Chinese Medical Journal*, **122**, 2149-2154.
- [21] Ondrey, F.G., Juhn, S.K. and Adams, G.L. (1998) Early-Response Cytokine Expression in Adult Middle Ear Effusions. *Otolaryngology—Head and Neck Surgery*, **119**, 342-345. [https://doi.org/10.1016/S0194-5998\(98\)70075-0](https://doi.org/10.1016/S0194-5998(98)70075-0)
- [22] Mills, R. and Hathorn, I. (2016) Aetiology and Pathology of Otitis Media with Effusion in Adult Life. *The Journal of Laryngology and Otology*, **130**, 418-424. <https://doi.org/10.1017/S0022215116000943>