

Clinical Observation of Knee Joint Osteoarthritis through the Medial Femoral Muscle Space Approach

Jianbing Niu, Hao Chen, Jinsan Yang, Kai Gao*

Department of Orthopedics, Jining First People's Hospital, Jining Shandong
Email: *gaohaikai88@126.com

Received: Feb. 24th, 2020; accepted: Mar. 10th, 2020; published: Mar. 17th, 2020

Abstract

Objective: To compare the clinical effect of knee arthroplasty with medial femoral muscle space approach and medial paracondylar approach. **Methods:** In our study, knee replacement was performed using the medial femoral muscle space approach and the medial paracondylar approach. The surgical time, incision length, bleeding volume, and length of hospital stay were compared, and the ROM degree and HSS score results of knee joints were observed at different times after surgery. **Results:** We found that there was no difference in surgical time, incision length, and length of hospital stay ($p > 0.05$), but there was less bleeding compared to the medial paracondylar approach ($p < 0.05$). In addition, we further observed the ROM and HSS scores of knee joints, and found that patients who underwent surgery through the medial femoral space surgery had higher ROM scores and HSS scores at 6 h and 1 d ($p < 0.05$), and there was no difference at other time points in the results of this surgical approach ($p > 0.05$). **Conclusions:** The knee arthroplasty via the medial femoral muscle space approach has less bleeding and better functional recovery and lower pain in the early postoperative period, which provides a good start for patients with long-term functional recovery, reduces the incidence of anemia, establishes confidence in post-operative exercise, speeds up functional recovery, improves quality of life, has good social and economic benefits, and is worthy of application and promotion.

Keywords

Knee Osteoarthritis, Knee Arthroplasty, Medial Femoral Space Approach, Medial Paracondylar Approach

经股内侧肌间隙入路治疗膝关节骨性关节炎的临床疗效观察

牛建兵, 陈昊, 杨金三, 高凯*

*通讯作者。

济宁市第一人民医院, 骨关节外科, 山东 济宁
Email: *gaohaikai88@126.com

收稿日期: 2020年2月24日; 录用日期: 2020年3月10日; 发布日期: 2020年3月17日

摘要

目的: 对比经股内侧肌间隙入路及内侧髌旁入路进行膝关节置换术的临床疗效。**方法:** 在我们研究中, 采用经股内侧肌间隙入路及内侧髌旁入路进行膝关节置换术, 分别对比手术时间、切口长度、出血量及住院时间, 同时观察了术后不同时间膝关节ROM度数及HSS评分结果。**结果:** 我们发现两种手术方式在手术时间、切口长度及住院时间方面没有差异性, 然而具有更少的出血量。此外, 我们进一步观察了膝关节ROM度数及HSS评分结果, 发现在术后6 h及1 d, 经股内侧肌间隙手术入路行手术患者具有更高的ROM度数及HSS评分, 而在其他时间点两种手术方式结果没有差异性。**结论:** 经股内侧肌间隙入路行膝关节置换术具有出血少和短期膝关节较好的功能恢复及较低的疼痛感觉, 为患者远期的功能恢复提供一个良好的开端, 减少贫血的发生率, 建立术后锻炼的信心, 加快功能恢复, 改善生活质量, 具有良好的社会及经济利益, 值得应用及推广。

关键词

膝关节骨性关节炎, 膝关节置换术, 股内侧肌间隙入路, 内侧髌旁入路

Copyright © 2020 by author(s) and Hans Publishers Inc.

This work is licensed under the Creative Commons Attribution International License (CC BY 4.0).

<http://creativecommons.org/licenses/by/4.0/>



Open Access

1. 引言

膝关节炎是一种以退行性病理改变为基础的疾患, 以关节软骨的变性、破坏以及骨质增生为特征。多患于中老年人群, 其症状多表现为膝盖红肿痛、上下楼梯痛、坐起立行时膝部酸痛不适等, 也会有患者表现肿胀、弹响、积液等, 如不及时治疗, 则会引起关节畸形, 残废[1] [2]。目前膝关节骨关节炎的治疗方式主要包括: 药物保守治疗和手术治疗。药物保守治疗主要应用硫酸氨基葡萄糖类药物及非甾体类药物为主, 而对于早中期药物保守治疗无效的患者可行关节镜下清理滑膜、游离体、破损的软骨等; 对于中晚期已经出现持续性疼痛和关节畸形的则选用截骨矫形或膝关节置换术, 截骨矫形术又包括胫骨或股骨截骨, 膝关节置换术包括单髁置换和全膝关节置换术[3]。

膝关节置换术(Total knee arthroplasty, TKA)是当今骨科关节组常见的手术, 不仅能够有效减轻膝关节疼痛还可以纠正关节畸形以改善关节活动功能[4] [5]。一直以来, 传统的膝关节置换手术方式需要至髌旁向上切开股内侧肌、外翻髌骨后进行截骨, 术中不仅损伤了股内侧肌及膝关节伸膝系统, 而且造成了膝关节伸膝功能恢复时间较长, 术后膝关节疼痛缓解时间较长, 严重影响了患者的生活质量。而我们近年采用了一种改良的手术方式, 在膝关节置换手术中首先切开皮肤、皮下组织, 然后不损伤股内侧肌肌肉, 而选择从髌上股内侧肌间隙钝性分离打开膝关节腔, 并且不外翻髌骨, 仅将髌骨外移后进行股骨及胫骨截骨来完成膝关节置换术。

我们选择了 2018 年 1 月至 2020 年 1 月内应用传统手术入路(内侧髌旁入路)与改良手术入路(股内侧肌间隙入路)分别进行膝关节置换术的患者作为研究对象, 研究发现经股内侧肌间隙入路进行膝关节置换的患者具有手术出血少、术后疼痛时间短、术后膝关节屈曲度恢复时间快、下地活动早等优点, 值得应用及推广。

2. 资料与方法

2.1. 临床资料

回顾性研究选择济宁市第一人民医院骨关节外科自 2018 年 1 月至 2020 年 1 月份住院行全膝关节置换术的膝关节骨性关节炎患者作为研究对象, 伴随严重心脑血管等疾病者、既往行膝关节手术者、类风湿性关节炎者、严重凝血功能障碍者及骨肿瘤患者排除在外。所有研究对象被随机分为两组: 内侧髌旁入路手术组(A 组, 45 例)和股内侧肌间隙入路组(B 组, 45 例), 两组患者均符合美国风湿病学会制定的《膝关节骨性关节炎诊断标准》[6], 两种手术方式选取的患者的临床资料比较没有统计学意义($p > 0.05$), 具有可比性(表 1), 两组患者均采用 Biomet 的膝关节假体。在本研究中, 所有研究对象均已取得本院伦理委员会批准, 均对研究内容了解并自愿签署知情同意书。

2.2. 膝关节置换术手术方式

所有手术患者术前 2 小时给予静滴头孢曲松预防感染, 所有患者均采用硬膜外麻醉, 麻醉后取平卧位, 自患肢大腿根部给予止血带固定以用于术中止血。A 组手术方式(图 1C 和图 1D): 碘酊和酒精(分别 3 遍)消毒后于膝前正中进行切口, 长约 15 cm, 依次切开皮肤、皮下组织和筋膜, 然后自髌旁内侧切开髌旁内侧支持带和关节囊并向上延续切开股内侧肌, 外翻髌骨, 显露关节, 清理关节内增生的滑膜组织以及膝关节内、外半月板和前、后交叉韧带, 行股骨髓内定位, 安装股骨远端截骨模具进行股骨截骨, 行胫骨髓外定位, 安装胫骨截骨模具进行胫骨截骨, 安装假体试膜, 选择合适垫块, 生理盐水冲洗后安装膝关节假体, 然后电刀烧灼髌骨边缘进行去神经化, 并处理髌骨增生骨赘。生理盐水再次冲洗, 依次缝合关节囊、股内侧肌、筋膜、皮下组织及皮肤。B 组手术方式(图 1A 和图 1B): 碘酊和酒精(分别 3 遍)消毒后于膝前正中进行切口, 长约 15 cm, 依次切开皮肤、皮下组织和筋膜, 自髌旁股内侧肌间隙入路, 不切开发内侧肌, 分离股内侧肌间隙, 然后自胫骨结节到髌旁处切开关节囊, 外推髌骨, 显露关节。伸直膝关节后咬除髌骨增生骨赘, 修整髌骨, 并用电刀烧灼髌骨周围, 切除前、后交叉韧带、半月板。首先行股骨髓内定位进行股骨截骨然后, 胫骨髓外定位, 安装模具进行胫骨截骨, 生理盐水冲洗关节内, 安装膝关节假体, 依次缝合关节囊, 并紧密缝合股内侧肌间隙表面筋膜与皮下筋膜层关闭股内侧肌内侧间隙, 再依次缝合皮下组织、皮肤。两组患者在关闭关节囊后分别给予关节腔内注射氨甲环酸 50 ml 用来预防术后出血, 术后返回病房后均给予心电监测、吸氧 3 升/分 24 小时以及给予头孢曲松 2 g 静滴预防感染, 手术后第一天再次给予头孢曲松 2 g 静滴预防感染, 术后第 1 天统计患者引流管引流量后给予拔出引流管, 碘伏消毒后无菌纱布覆盖。

2.3. 实验观察指标

2.3.1. 一般观察指标

1) 手术时间; 2) 手术切口大小; 3) 术中及术后出血量; 4) 住院时间。

2.3.2. 术后膝关节康复情况观察指标

1) 术前及术后第 6 h、1 d、3 d、7 d、14 d、1 m、3 m、6 m、12 m 膝关节 HSS 评分: 总分 100 分, 评分越高表明膝关节疼痛越轻[7]; 2) 术前及术后第 6 h、1 d、3 d、7 d、14 d、1 m、3 m、6 m、12 m 膝

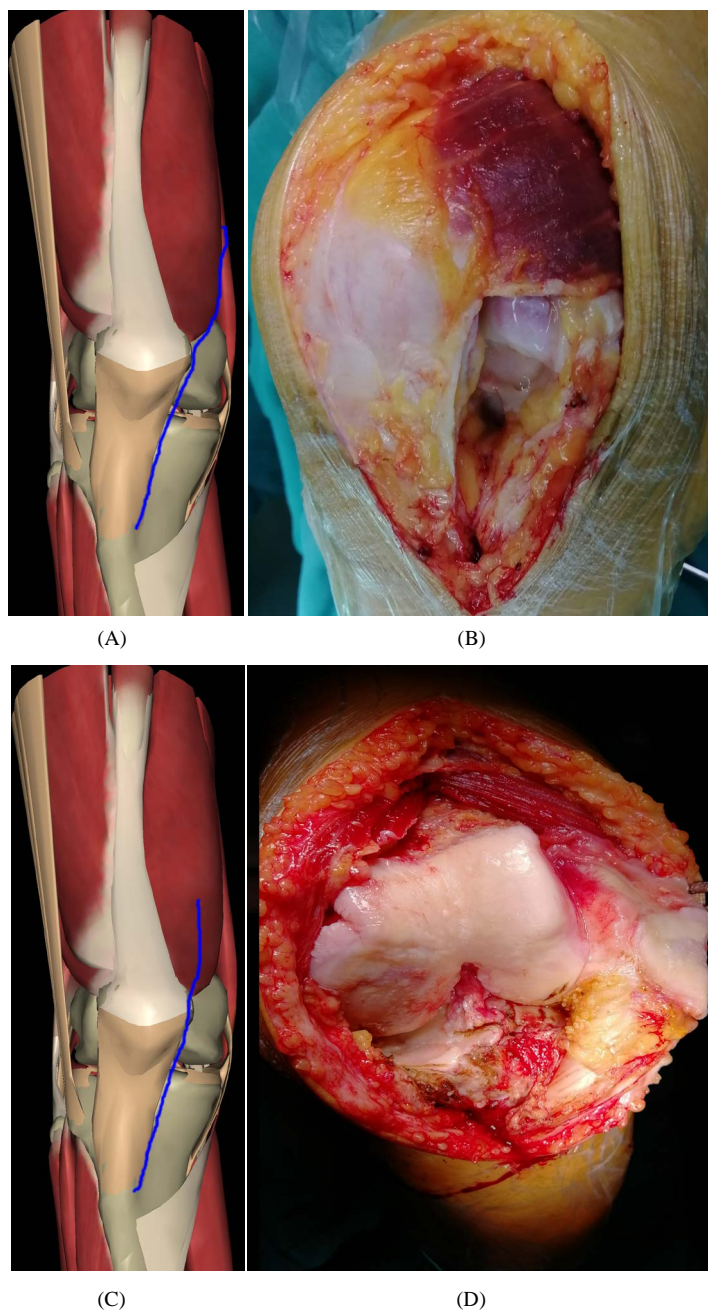


Figure 1. (A) Medial femoral muscle space approach; (B) Medial femoral muscle space approach; (C) Medial paracondylar approach; (D) Medial paracondylar approach

图 1. (A) 股内侧肌间隙入路; (B) 股内侧肌间隙入路; (C) 内侧髌旁入路; (D) 内侧髌旁入路

关节活动度(ROM): 即患肢膝关节主动屈曲度数(股骨远端延长线与胫骨之间的夹角)。

2.4. 统计学方法

本实验采用 Graph Prism Program, Version 5.0 (GraphPad Software, Inc., La Jolla, CA, USA)统计学软件, 计量资料采用比较采用 t 检验, $p < 0.05$ 代表两组数据之间具有统计学意义。

3. 结果

3.1. 两组中临床资料对比

分别对两组之间患者的病程、年龄、身高、性别及体重基本情况进行比较,发现两组之间临床资料差别无统计学意义($p > 0.05$, 表 1)。

Table 1. Comparison of clinical data between the two groups ($\bar{x} \pm s$)

表 1. 两组之间临床资料比较($\bar{x} \pm s$)

临床资料		A 组	B 组	P 值
性别	男	10	8	
	女	35	37	
年龄(岁)		62.20 ± 3.15	63.12 ± 2.36	>0.05
病程(年)		4.20 ± 1.30	3.75 ± 1.74	>0.05
身高(cm)		154.20 ± 5.19	156.31 ± 4.88	>0.05
体重(kg)		67.71 ± 11.12	68.32 ± 12.87	>0.05

3.2. 两组之间术中及术后一般情况对比

两组患者手术均进展顺利,术后恢复良好,未观察到严重并发症,所有患者均得到有效的回访。观察指标结果显示,A组及B组手术方式在手术切口长度、手术时间和住院时间方面,结果没有统计学差异, $p > 0.05$ 。而相比于A组患者,B组患者中手术及术后出血量明显地降低, $p < 0.05$,差别具有统计学意义(图 2),以上结果说明A组和B组手术方式在手术切口长度、手术时间及住院时间方面差异性不大,但是B组手术方式出血量更少,患者术后输血的可能性降低,血栓发生率可能降低,营养状况可能较好,对患术后恢复可能具有有利的意义。

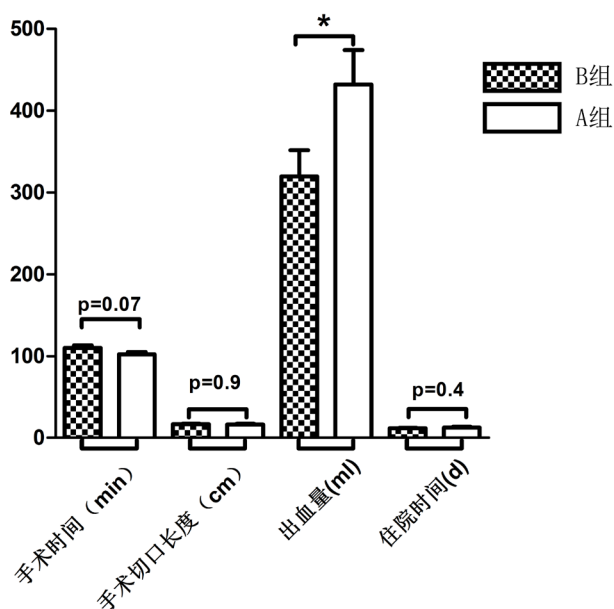


Figure 2. Comparison of surgical related indicators between the two groups (* $p < 0.05$)

图 2. 两组之间手术一般情况对比(* $p < 0.05$)

3.3. 术后膝关节康复情况对比

住院期间于术后第 6 h、1 d、3 d、7 d 给予统计观察, 于术后 14 d、1 m、3 m、6 m、12 m 给予患者回访, 所有患者均得到有效的回访。在术后第 6 h、1 d、3 d、7 d、14 d、1 m、3 m、6 m、12 m 观察两组患者膝关节主动屈曲最大度数(ROM) (图 3A)和膝关节疼痛(HSS)评分(图 3B)。通过结果我们发现, 两组手术方式患者术前膝关节 ROM 及 HSS 评分结果相似, 没有统计学意义, 在术后 6 小时及第 1 天, B 组患者比 A 组患者在膝关节 ROM 及 HSS 评分方面结果明显地升高, 然而在术后第 3 d、7 d、14 d、1 m、3 m、6 m、12 m 期间两组患者的膝关节 ROM 及 HSS 评分结果差异性不大, $p > 0.05$, 没有统计学意义, 以上结果表明通过股内侧肌间隙入路行膝关节置换术在术后 6 h 及 1 d 时具有较好的膝关节主动屈曲度及较轻的疼痛感觉, 在 3 d 及以后两种手术方式没有明显差异性, 说明通过改良手术方式治疗膝关节骨关节炎具有短期优越性, 提高患者满意度及锻炼积极性, 为以后锻炼提高良好的心态。

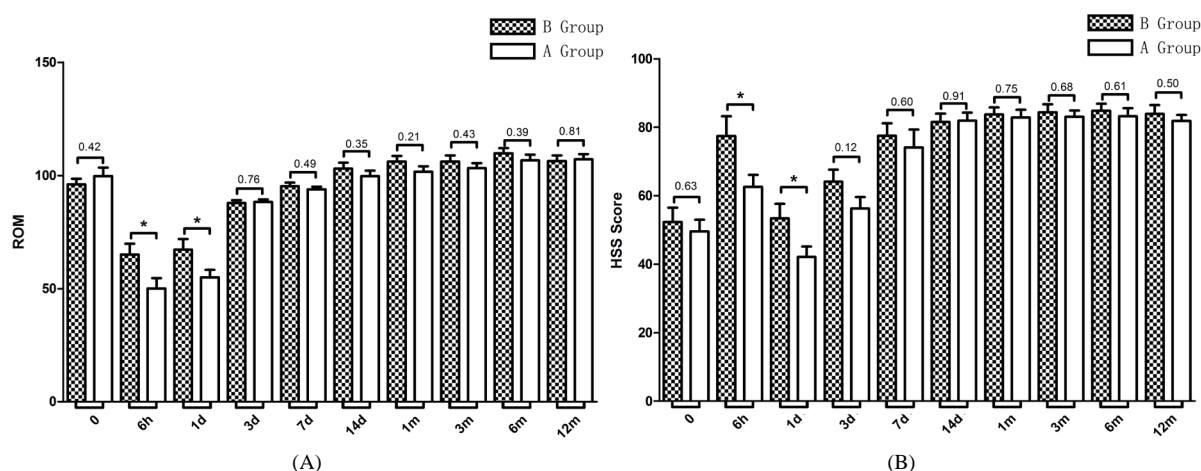


Figure 3. Comparison of preoperative and postoperative ROM and HSS scores between the two groups (* $p < 0.05$)

图 3. 两组之间术前及术后 ROM 和 HSS 评分指标比较, * $p < 0.05$ 。

4. 讨论

本研究结果表明, 在手术切口长度、手术时间以及住院时间方面, 相比于内侧髌旁入路, 经股内侧肌入路行膝关节置换术得出的结果没有差异性, 但是经股内侧肌入路手术的患者的术中及术后出血量明显地降低。同时, 我们进一步观察了术前及术后膝关节主动屈曲度及膝关节疼痛评分, 结果发现经股内侧肌入路的手术方式仅在术后 6 h 及 1 d 时具有较高的膝关节 ROM 及 HSS 评分, 而在术后 3 d、7 d、14 d、1 m、3 m、6 m、12 m 时两种手术方式结果没有统计学差异。以上研究结果共同表明, 进行膝关节置换术时选择经股内侧肌入路手术方式具有短期有效性, 为患者术后锻炼提高良好的锻炼基础, 促进置换术后膝关节屈伸功能恢复, 提高患者的手术满意度, 值得临床应用及推广。

膝关节炎的发生一般由膝关节退行性病变、外伤、过度劳累等因素引起, 多发于中老年人, 是引起老年人腿疼的主要原因。另外, 体重过重、不正确的走路姿势、长时间下蹲、膝关节的受凉受寒也是导致膝关节炎的原因。多数膝关节炎患者初期症状较轻, 若不接受治疗病情会逐渐加重。主要症状有膝部酸痛、膝关节肿胀、膝关节弹响等症状。膝关节僵硬、发冷也是膝关节炎的症状之一, 以僵硬为主、劳累、受凉或轻微外伤而加剧, 严重者会发生活动受限[8][9]。目前手术方式包括膝关节早中期的膝关节镜下探查清理术及中晚期的截骨矫形术和人工膝关节置换术。

人工膝关节置换术重要包括单髁置换术和全膝关节置换术, 是晚期膝关节骨关节炎的首选治疗方法,

主要是通过手术方式将破坏的关节软骨剥离, 并进行适当截骨, 植入人工关节假体, 纠正关节畸形, 并使关节恢复正常平滑的关节面, 膝关节置换术能够显著缓解由于膝关节内翻或外翻所致的疼痛感, 通过假体置入后, 能显著改善膝关节功能, 有效改善内外翻畸形[10] [11] [12]。

目前膝关节置换术主要是通过由髌骨旁内侧切口切开关节囊进入关节, 该切口向近侧延伸部分切开后股内侧肌, 向远端延伸至胫骨结节内侧, 然后向外侧翻转髌骨以便于更充分显露髌骨并屈曲膝关节, 在操作过程中需要切开后股内侧肌, 破坏了膝关节的伸膝装置, 并且影响了患肢的肌力恢复, 同时在此操作过程中需要外翻髌骨, 造成了股内侧肌肌肉及肌腱的牵拉损伤, 影响了手术患者术后膝关节伸直及肌力的恢复[13] [14]。我们研究中发现通过股内侧肌内侧入路不损伤股内侧肌肉组织, 能较好地保护股内侧肌肉, 术中及术后对髌股关节稳定性和运动轨迹影响较小, 此外, 在手术过程中不翻转髌骨, 仅仅外推髌骨, 对股内侧肌肉的牵拉较小, 从而减少对股内侧肌的损伤。但是既往有研究已经证明由于经股内侧肌入路的手术切口较小, 术中不能暴露充分, 而影响术者的视野, 导致膝关节假体安装位置不佳、下肢立线偏移以及软组织失去平衡不良进而影响手术效果[15], 然而在我们的回顾性研究中并没有发现此类问题的发生。在我们研究中发现, 经股内侧肌间隙入路具有更少的出血量以及在术后 6 h、1 d 时具有更好地膝关节主动屈曲度及更低的疼痛感觉, 具有近期手术优越性, 提高患者手术满意度, 为患者术后长期锻炼提高良好的开端及信心, 值得临床应用及推广。

同时, 在我们使用改良手术方式后也发现了一些有意义的事情, 比如说术后股骨内侧部位常可见皮下渗血造成皮下瘀斑, 我们考虑可能是因为股内侧肌筋膜没有很好缝合, 造成膝关节腔内血液通过股内侧肌间隙渗出到皮下引起皮下瘀斑, 在我们术中将股内侧肌筋膜缝合后未出现此类问题。同时, 我们也发现了术中若将皮下组织分离过多到肌肉上, 可能会造成皮肤血供不足, 引起皮肤坏死, 造成手术失败, 所以在术中我们会将肌肉筋膜尽量存留于皮下, 保证皮肤足够的血供, 防止皮肤坏死。

5. 结论

综上所述, 经股内侧肌间隙入路的改良手术方式更有利于膝关节置换术后患者早期膝关节主动屈伸功能及下肢肌力的恢复, 为患者远期的功能恢复提供一个良好的开端, 建立术后锻炼的信心, 加快功能恢复, 改善生活质量, 具有良好的社会及经济利益, 值得应用及推广。

基金项目

国家自然科学基金项目(81801906)。

参考文献

- [1] 段虹昊, 肖琳, 李辉, 郭浩, 马建兵. 全膝关节置换术与单髁置换术治疗老年膝关节骨关节炎的疗效比较[J]. 现代生物医学进展, 2017, 17(13): 2463-2465 + 2511.
- [2] 张浩, 赵波. 全膝关节置换术和单髁置换术治疗膝关节骨性关节炎的效果及对肢体功能的影响[J]. 解放军医药杂志, 2017, 29(8): 34-37.
- [3] 卓映宏, 章晓云, 陈跃平. 膝关节骨性关节炎外科治疗研究进展[J]. 现代中西医结合杂志, 2018, 27(28): 3189-3192.
- [4] 赵耀, 许新忠, 祁雷, 荆珏华. 人工全膝关节置换术治疗晚期膝关节骨性关节炎的临床疗效[J]. 实用医药杂志, 2017, 34(9): 783-786.
- [5] Fransen, M., Agaliotis, M., Naim, L., Votrubec, M., Bridgett, L., Su, S., Jan, S., March, L., Edmonds, J., Norton, R., Woodward, M. and Day, R.O. (2014) Glucosamine and Chondroitin for Knee Osteoarthritis: A Double Blind Randomised Controlled Clinical Trial Evaluating Single and Combination Regimens. *Annals of the Rheumatic Diseases*, **74**, 851-858. <https://doi.org/10.1016/j.joca.2014.02.868>
- [6] Moskowitz, R.W. 骨关节炎——诊断与治疗[M]. 王学谦, 主译. 天津: 天津科技翻译出版公司, 2005: 292.

-
- [7] 李宗军, 王远贺, 厉亚男, 等. 全膝关节置换术治疗内翻型膝关节骨性关节炎效果[J]. 齐鲁医学杂志, 2015, 30(2): 198-199
- [8] Insall, J.N., Scott, W.N. 膝关节外科学[M]. 吕厚山, 译. 北京: 人民卫生出版社, 2006: 1532.
- [9] 林治平, 汤焯焯, 谭宏昌, 康毅, 郑鸿. 单髁置换术与全膝关节置换术治疗膝单间室骨性关节炎的疗效比较[J]. 中国骨与关节损伤杂志, 2016, 31(4): 424-425.
- [10] 席立成, 李宏宇. 膝关节骨性关节炎治疗方法的研究进展[J]. 中国临床新医学, 2015, 8(9): 884-887.
- [11] 谭光华. 全膝人工表面关节置换术治疗晚期膝关节疾病的临床疗效观察[J]. 中外医学研究, 2012, 10(13): 5-6.
- [12] 赵恩哲, 吴斗, 梁伟, 郑良强, 郜振武. 膝关节骨性关节炎手术治疗进展[J]. 中华临床医师杂志(电子版), 2017, 11(8): 1392-1396.
- [13] 黄威, 马锐祥, 张林林, 徐泽, 李守民, 孔荣, 朱晨. 经股内侧肌下入路与内侧髁旁入路行初次膝关节置换术的早期临床结果对比[J]. 实用医学杂志, 2019, 35(16): 2551-2554.
- [14] 刘韬, 杨建惠, 吴敏艳. 膝关节单髁置换术与全膝关节置换术治疗单间室膝骨关节炎近中期疗效[J]. 山西医药杂志, 2019, 48(14): 1703-1704.
- [15] Chiang, H., Lee, C.-C., Lin, W.-P. and Jiang, C.-C. (2012) Comparison of Quadriceps-Sparing Minimally Invasive and Medial Parapatellar Total Knee Arthroplasty: A 2-Year Follow-Up Study. *Journal of the Formosan Medical Association*, **111**, 698-704. <https://doi.org/10.1016/j.jfma.2011.11.025>