

视网膜中央静脉阻塞继发顽固性黄斑水肿4年预后1例

陈瑞红, 王 玲

济宁医学院, 山东 济宁
Email: 2294050941@qq.com

收稿日期: 2021年5月17日; 录用日期: 2021年6月3日; 发布日期: 2021年6月23日

摘 要

视网膜中央静脉阻塞(CRVO)是常见的视网膜血管疾病,黄斑水肿(ME)是CRVO患者视功能损害最常见的原因。ME的治疗方法包括激光光凝、抗血管内皮细胞生长因子(VEGF)药物、皮质类固醇激素等,尽管不同的治疗方式已被证明对改善黄斑水肿有效,但许多CRVO患者经过短期治疗后,仍有持续或复发的ME。然而,关于RVO长期预后结果的研究较少。本案例旨在提供1例CRVO-ME长期的治疗预后,探讨CRVO-ME的病程、长期管理及治疗策略。

关键词

视网膜静脉中央阻塞, 黄斑水肿复发, 长期结果, 治疗

A Case Report of 4-Year Outcomes of Recurrent Macular Edema Secondary to Central Retinal Vein Occlusion

Ruihong Chen, Ling Wang

Jining Medical University, Jining Shandong
Email: 2294050941@qq.com

Received: May 17th, 2021; accepted: Jun. 3rd, 2021; published: Jun. 23rd, 2021

Abstract

Central retinal vein occlusion (CRVO) is a common retinal vascular disease. Macular edema (ME) is the most frequent cause of the visual impairments in eyes with CRVO. ME treatment modalities in-

clude LASER therapy, and intravitreal therapy with anti-vascular endothelial growth factor (VEGF) agents or corticosteroids. Although different treatment modalities have been shown to be effective in improving ME, many patients with CRVO have persistent or recurrent ME despite short-term treatment. However, there is very limited long-term data for outcomes of treatment for RVO. The aim of this case report is to provide long-term outcomes in patients with ME secondary to CRVO after therapy, investigate the course, long-term management and treatment strategies of ME secondary to CRVO.

Keywords

Central Retinal Vein Occlusion, Macular Edema Recurrence, Long-Term Outcomes, Treatment

Copyright © 2021 by author(s) and Hans Publishers Inc.

This work is licensed under the Creative Commons Attribution International License (CC BY 4.0).

<http://creativecommons.org/licenses/by/4.0/>



Open Access

1. 引言

视网膜中央静脉阻塞(central retinal vein occlusion, CRVO)是常见的视网膜血管疾病,黄斑水肿(macular edema, ME)是 CRVO 患者视功能损害最常见的原因,ME 的治疗方法包括激光光凝、抗血管内皮细胞生长因子(vascular endothelial growth factor, VEGF)药物、皮质类固醇激素等,其中抗 VEGF 药物或皮质类固醇激素在治疗 CRVO-ME 取得了显著的短期疗效,然而,长期疗效欠稳定,ME 复发率高。现就 1 例 CRVO-ME 长期的治疗预后报告如下。

2. 临床资料

患者男,65岁,因右眼视物模糊2月于2017年5月24日就诊于济宁市第一人民医院眼科。患者既往高血压病史20余年,规律口服降压药控制血压可。眼科查体:右眼视力0.15,矫正不提高;左眼视力0.8。双眼眼压:Tn。双眼前节检查无异常。眼底:右眼视盘边界尚清,静脉扩张迂曲,全视网膜可见火焰状出血,黄斑区水肿。左眼视盘边界清楚,颜色红润,网膜未见明显异常。黄斑OCT示右眼黄斑囊样水肿(如图1所示),FFA示右眼静脉充盈明显迟缓,管壁荧光渗漏,未见明显无灌注区。诊断:右眼视网膜中央静脉阻塞右眼黄斑水肿高血压病。右眼予抗VEGF药物治疗,术后1月复查右眼视力:0.4,视网膜出血较前好转,黄斑水肿较前减轻(如图2所示),术后2月复查右眼视力:0.15,黄斑水肿复发(如图3所示),继续予抗VEGF药物治疗,治疗后的1月复查右眼视力:0.5,OCT示黄斑水肿消退(如图4所示),2月复查右眼视力:0.2,黄斑水肿复发(如图5所示)。2017年5月至2020年12月的随访期内,黄斑水肿反复发作,黄斑水肿复发的时间大约在治疗后的2月左右,当黄斑水肿复发时再次给予抗VEGF药物治疗,治疗期间有4次给予球后注射曲安奈德,2次给予抗VEGF药物联合后Tenon注射曲安奈德,2019年10月复查FFA示周边视网膜存在广泛的无灌注区(如图6所示),并在视网膜无灌注区行眼底激光治疗,2019年11月行右眼白内障手术治疗。3.5年的随访期间内患者先后行19次抗VEGF药物治疗(5次雷珠单抗,14次康柏西普),最后一次注药时间为2020年11月23日,在治疗过程中,无论采取抗VEGF联合曲安奈德,还是抗VEGF联合激光,黄斑水肿都在治疗后的2月左右复发。2021年1月复查OCT示右眼黄斑区水肿明显消退(如图7所示),右眼视力0.4,在第19次抗VEGF治疗后半年内,随访未发现黄斑水肿复发,右眼视力稳定在0.4。在2021年5月的最后一次随访时复查OCT示黄斑水肿再次复发(如图8所示),但患者视力稳定在0.4,如果后期患者视力下降或黄斑水肿复发明显,可能需要再次抗VEGF治疗。

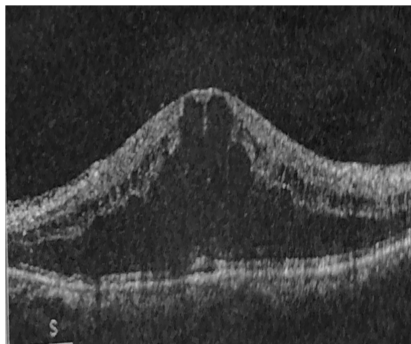


Figure 1. For the first time visit to a doctor
图 1. 首次就诊

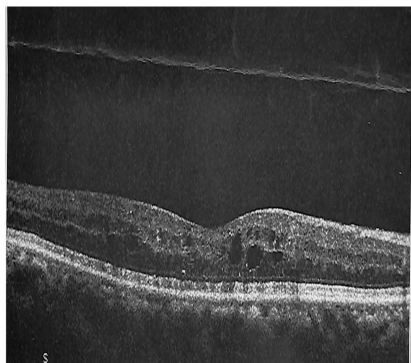


Figure 2. 1 month after the first anti-VEGF
图 2. 第 1 次抗 VEGF 后 1 月




Figure 3. 2 months after the first anti-VEGF
图 3. 第 1 次抗 VEGF 后 2 月

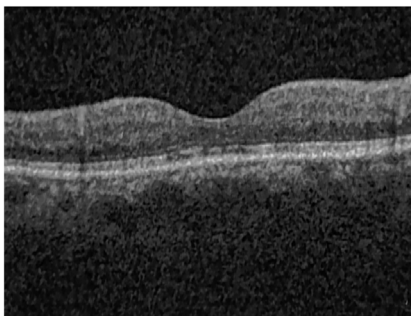


Figure 4. 1 month after the second anti-VEGF
图 4. 第 2 次抗 VEGF 后 1 月

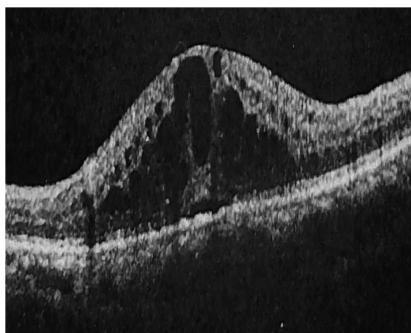


Figure 5. 2 months after the second anti-VEGF
图 5. 第 2 次抗 VEGF 后 2 月

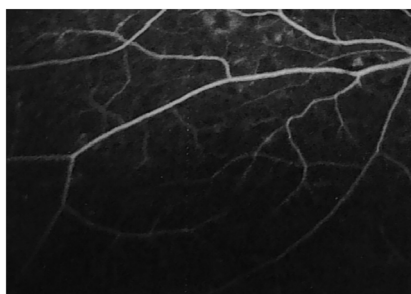


Figure 6. Extensive nonperfusion area of the peripheral retina
图 6. 周边视网膜广泛的无灌注区

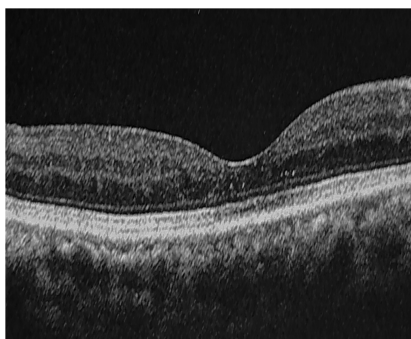


Figure 7. 1 month after the nineteenth anti-VEGF
图 7. 第 19 次抗 VEGF 后 1 月

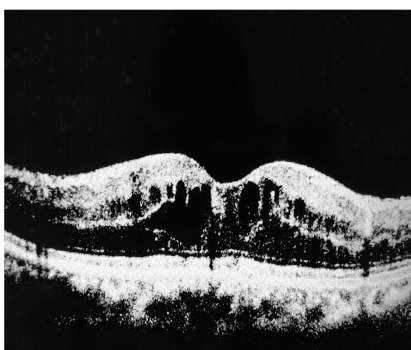

Figure 8. 6 months after the nineteenth anti-VEGF
图 8. 第 19 抗 VEGF 后 6 月

3. 讨论

CRVO 是常见的视网膜血管疾病, ME 是 CRVO 患者视功能损害最常见的原因。目前 CRVO-ME 的治疗方法包括皮质类固醇激素、抗 VEGF 药物、激光光凝等, 其中抗 VEGF 药物或皮质类固醇激素在治疗 CRVO-ME 取得了显著的短期疗效。然而, 不同患者对治疗反应不同, 一些患者的 ME 的快速稳定, 而另一些患者表现出难治性 ME, 需反复多次给药和更长的治疗时间, 关于抗 VEGF 治疗 RVO-ME 长期预后结果的研究较少。Campochiaro [1] 等对 RVO-ME 患者进行 4 年的抗 VEGF 治疗结果显示: 约 56% 的 CRVO 患者仍存在 ME, 需要继续抗 VEGF 治疗。Chatziralli 等 [2] 随访 3 年的研究发现: CRVO 患者在第 1 年、第 2 年、第 3 年的平均注射次数分别为 5.1、2.8、1.9 次, 约 36% 的 CRVO 在抗 VEGF 治疗 3 年后仍存在 ME 的复发, 需要进一步治疗。Spooner 等 [3] 对 RVO-ME 患者进行长达 5 年的研究发现: 抗 VEGF 药物的注药次数在第 2 年到第 5 年并没有减少, 持续的抗 VEGF 治疗能使 RVO 患者获得良好的长期预后。关于抗 VEGF 治疗 3~4 年后仍存在 ME 的 RVO 患者最终的预后结果也不确定。对于抗 VEGF 治疗后仍存在 ME 复发的患者来说, 应考虑选择联合或替代的方案。视网膜无灌注区的存在被认为是 VEGF 驱动源, VEGF 水平的升高可能导致 ME 复发, 视网膜无灌注区的激光光凝可改善视网膜的缺血缺氧状态, 从而降低 VEGF 的过度表达 [4]。那么, 联合激光治疗是否能促进黄斑水肿的消退, 减少抗 VEGF 药物的注射需求, 改善 RVO 患者的预后, 各研究结果不同。有研究认为抗 VEGF 联合激光治疗可弥补单一治疗的不足, 减少球内注药次数, 降低 ME 复发 [5]。与此相反, 也有研究表明: 与单纯抗 VEGF 药物相比, 联合激光并不能进一步改善患者的视功能, 也不能减少注药次数 [6] [7] [8]。Tadayoni 等研究发现 [8]: 在 RVO-ME 患者的治疗中, 抗 VEGF 联合或不联合激光均可获得视功能的改善且没有显著差异, 联合激光组并没有减少再治疗需求, 至少在 24 个月的随访期内, 联合激光治疗没有表现出任何益处。因此, 抗 VEGF 联合激光光凝降低 ME 复发的疗效尚不明确。近年来, 炎症在 RVO-ME 发病机制中的作用越来越得到重视, 2019 年 EURETINA 指南也强调抗炎在 RVO-ME 治疗中的重要性 [9]。Osaka [10] 等研究分析了雷珠单抗联合后 Tenon 囊下注射曲安奈德与单纯雷珠单抗治疗 RVO-ME 的疗效, 在 12 个月的随访期内, 两种治疗方案都显著减轻黄斑水肿和促进视功能的改善且没有明显差异, 相比单纯组, 联合组并没有减少抗 VEGF 注药需求。Moon [11] 等进行了 6 个月的研究表明: 贝伐单抗联合后 Tenon 囊下注射曲安奈德与单纯贝伐单抗均能显著减轻黄斑水肿和促进视觉功能的改善且没有明显差异, 但联合治疗可减少抗 VEGF 注药的次数。因此, 抗 VEGF 联合抗炎降低 ME 复发的疗效也不明确。

本例患者先给予抗 VEGF 治疗, 后在视网膜无灌注区给予激光治疗, 治疗过程中也给予抗 VEGF 联合抗炎治疗。然而, 在 3.5 年的随访期内, 无论哪种治疗方案, 患者总是在治疗后的 2 月左右出现视力降低, ME 复发; 在 3.5~4 年的随访期内, 未发现 ME 复发及视力下降, 患者病情趋于平稳; 在 2021 年 5 月的最后一次随访时 ME 再次复发, 但视力稳定在 0.4。临床治疗中黄斑水肿反复发作的患者很常见, 但此患者在治疗 3.5 年后才出现 ME 复发周期延长, 这类患者临床较少见, 此外, 在 3.5 年的治疗过程中我们发现抗 VEGF 联合抗炎或抗 VEGF 联合激光并没有降低 ME 的复发。我们推测如下: 一是联合治疗可能具有缓慢的延迟效果, 需长期的随访才能显现其疗效; 二是 ME 的反复发作可能与 RVO 的病程有关, RVO 病程缓慢冗长, 视网膜循环瘀滞的病因未得到根本改善, 部分 RVO 患者可能需要至少 4 年的治疗时间。

4. 总结

本例评估了抗 VEGF 药物治疗 CRVO-ME 长达 4 年的随访预后。其主要优势是患者依从性高, 随访时间长。该病例提示我们: 对于 RVO 继发顽固性 ME 患者, 尽管需要频繁地注射抗 VEGF 药物治疗, 但在接受长期的抗 VEGF 后, 患者的视功能明显改善; 抗 VEGF 联合抗炎或抗 VEGF 联合激光在短期内

并没有起到协同作用及降低 ME 复发。因此, 我们应对 RVO 患者做好病情的沟通与解释, 告知其漫长的治疗过程, 指导患者对病情的自我监测, 尤其是顽固性 ME 的患者, 应坚持至少 4 年的随访及治疗时间, 此外, 将来需大样本、长期的研究以探讨 RVO-ME 患者最佳的长期管理策略及联合治疗的疗效。

该报道患者已知情。

参考文献

- [1] Campochiaro, P.A., Sophie, R., Pearlman, J., *et al.* (2014) Long-Term Outcomes in Patients with Retinal Vein Occlusion Treated with Ranibizumab: The RETAIN Study. *Ophthalmology*, **121**, 209-219. <https://doi.org/10.1016/j.ophtha.2013.08.038>
- [2] Chatziralli, I., Theodossiadis, G., Chatzirallis, A., *et al.* (2018) Ranibizumab for Retinal Vein Occlusion: Predictive Factors and Long-Term Outcomes in Real-Life Data. *Retina*, **38**, 559-568. <https://doi.org/10.1097/IAE.0000000000001579>
- [3] Spooner, K., Fraser-Bell, S., Hong, T., *et al.* (2019) Five-Year Outcomes of Retinal Vein Occlusion Treated with Vascular Endothelial Growth Factor Inhibitors. *BMJ Open Ophthalmology*, **4**, e000249. <https://doi.org/10.1136/bmjophth-2018-000249>
- [4] Singer, M., Tan, C.S., Bell, D., *et al.* (2014) Area of Peripheral Retinal Nonperfusion and Treatment Response in Branch and Central Retinal Vein Occlusion. *Retina*, **34**, 1736-1742. <https://doi.org/10.1097/IAE.0000000000000148>
- [5] Nourinia, R., Emamverdi, M., Ramezani, A., *et al.* (2020) Peripheral Ishchemic Retinal Photocoagulation in Addition to Intravitreal Bevacizumab Alone for the Treatment of Macular Edema Secondary to Central Retinal Vein Occlusion: A Randomized Double Masked Controlled Clinical Trial. *Retina*, **40**, 1110-1117. <https://doi.org/10.1097/IAE.0000000000002573>
- [6] Wykoff, C.C., Ou, W.C., Wang, R., *et al.* (2017) Peripheral Laser for Recalcitrant Macular Edema Owing to Retinal Vein Occlusion: The WAVE Trial. *Ophthalmology*, **124**, 919-921. <https://doi.org/10.1016/j.ophtha.2017.01.049>
- [7] Campochiaro, P.A., Hafiz, G., Mir, T.A., *et al.* (2015) Scatter Photocoagulation Does Not Reduce Macular Edema or Treatment Burden in Patients with Retinal Vein Occlusion: The RELATE Trial. *Ophthalmology*, **122**, 1426-1437. <https://doi.org/10.1016/j.ophtha.2015.04.006>
- [8] Tadayoni, R., Waldstein, S.M., Boscia, F., *et al.* (2017) Sustained Benefits of Ranibizumab with or without Laser in Branch Retinal Vein Occlusion: 24-Month Results of the BRIGHTER Study. *Ophthalmology*, **124**, 1778-1787. <https://doi.org/10.1016/j.ophtha.2017.06.027>
- [9] Schmidt-Erfurth, U., Garcia-Arumi, J., Gerendas, B.S., *et al.* (2019) Guidelines for the Management of Retinal Vein Occlusion by the European Society of Retina Specialists (EURETINA). *Ophthalmologica*, **242**, 123-162. <https://doi.org/10.1159/000502041>
- [10] Osaka, R., Muraoka, Y., Nakano, Y., *et al.* (2020) One-Year Results of Anti-Vascular Endothelial Growth Factor Therapy Combined with Triamcinolone Acetonide for Macular Edema Associated with Branch Retinal Vein Occlusion. *Japanese Journal of Ophthalmology*, **64**, 605-612. <https://doi.org/10.1007/s10384-020-00765-w>
- [11] Moon, J., Kim, M. and Sagong, M. (2016) Combination Therapy of Intravitreal Bevacizumab with Single Simultaneous Posterior Subtenon Triamcinolone Acetonide for Macular Edema Due to Branch Retinal Vein Occlusion. *Eye (Lond)*, **30**, 1084-1090. <https://doi.org/10.1038/eye.2016.96>