

完全性阴道闭锁合并弥漫性盆腹腔子宫内膜异位症

——一例病例报道及文献复习

尹一凡¹, 娄艳辉^{2*}, 殷广洁², 夏玉芳², 于 啸²

¹青岛大学, 山东 青岛

²青岛大学附属医院, 山东 青岛

收稿日期: 2022年11月14日; 录用日期: 2022年12月8日; 发布日期: 2022年12月16日

摘 要

完全性阴道闭锁是一种少见的女生生殖道畸形, 主要通过手术再通或者重建新阴道进行治疗, 然而再黏连、狭窄, 性生活困难等并发症并不少见, 本文介绍了一例完全性阴道闭锁合并弥漫性盆腹腔内异症的病例, 并没有采取常用的阴道成形术, 随访2年仍未出现明显并发症, 并讨论阴道闭锁早期诊断重要性, 治疗方法的选择及对患者预后的影响。

关键词

子宫内膜异位症, 阴道闭锁, 阴道成形术

The Complete Vaginal Atresia with Diffuse Pelvic and Abdominal Endometriosis

—A Case Report and Review of Literature

Yifan Yin¹, Yanhui Lou^{2*}, Guangjie Yin², Yufang Xia², Xiao Yu²

¹Qingdao University, Qingdao Shandong

²Affiliated Hospital of Qingdao University, Qingdao Shandong

Received: Nov. 14th, 2022; accepted: Dec. 8th, 2022; published: Dec. 16th, 2022

*通讯作者 Email: lyh7497@163.com

文章引用: 尹一凡, 娄艳辉, 殷广洁, 夏玉芳, 于啸. 完全性阴道闭锁合并弥漫性盆腹腔子宫内膜异位症[J]. 临床医学进展, 2022, 12(12): 11292-11297. DOI: 10.12677/acm.2022.12121627

Abstract

Complete vaginal atresia is rare in female genital malformation, which is mainly treated by surgical recanalization or reconstruction of a new vagina. However, complications such as re-adhesion, stenosis, and dyspareunia are common. This paper introduces a case of complete vagina atresia with diffuse pelvic and abdominal endometriosis, she did not take the usual vaginoplasty, and was no obvious complications after 2 years of follow-up, and discusses the importance of early diagnosis of vaginal atresia and the selection of treatment methods.

Keywords

Endometriosis, Vaginal Atresia, Vaginoplasty

Copyright © 2022 by author(s) and Hans Publishers Inc.

This work is licensed under the Creative Commons Attribution International License (CC BY 4.0).

<http://creativecommons.org/licenses/by/4.0/>



Open Access

1. 引言

女性生殖道畸形是一种较为罕见的妇科先天性疾病，其发病机理与女性米勒管的分化、发育有关，若合并多个器官畸形及伴发子宫内膜异位症等疾病，或形成阻塞性畸形都可定义为复杂性生殖道畸形，约占女性生殖道畸形的 17.3% [1]。阴道闭锁是一种少见的复杂性生殖道畸形疾病，其形成了梗阻性畸形，有文献报道患者并发子宫内膜异位症的发病率明显高于其他非梗阻畸形患者(57.6% vs 17.6%) [2]，在 2020 年发表的一篇关于子宫内膜异位症和米勒管畸形的综述中也阐述了这一点[3]。对于合并多器官畸形的阴道闭锁患者，现有报道并不多见，尤其是因没有及时就诊导致合并严重的子宫内膜异位症患者，治疗将变得更加棘手。我院 2020-03-18 收入一名 17 岁先天性阴道闭锁患者，伴单侧肾缺如、宫腔积血、弥漫性盆腹腔异位症、肛门先天性闭锁术后。本例患者术中成功应用前庭粘膜及小阴唇与宫颈扩张囊壁缝合，建立人工阴道，成功解除了经血滞留及经血逆流，同时术中应用腹腔镜对患者子宫及附件的发育进行探查，评估患者内异症严重程度并进行积极治疗，尽可能改善内异症症状并防止内异症复发，不仅解决了经血梗阻的问题，而且有望实现婚育的目的。

2. 病例资料

2.1. 临床特点

患者女，17 岁，因“原发性闭经，周期性下腹痛 5 年”于 2020 年 3 月 18 日收入院。患者 3 年前曾于外院就诊，诊断先天性无阴道，建议手术治疗，未遵医嘱。2 月前因腹痛加重就诊于我院。专科检查：外阴女性型，发育良好，阴道外口可见处女膜缘，但无阴道内腔；肛诊：进指约 5 cm 可扪及质硬的似宫颈样结构，宫体偏于盆腔右侧，大小正常，活动欠佳。宫颈偏右侧可扪及触痛结节。CA125: 145.80 U/mL，妇科超声提示：子宫约 4.5*3.6*3.4 cm，内膜厚约 1.0 cm。宫腔内见 1.3*1.4*0.9 cm 不均质高回声，边界清。宫颈上下径 4.3，前后径 3.2 cm，左右径 4.5 cm，宫颈管内见 3.2*3.1*2.6 cm 不均质高回声，边界清；盆腔偏右见 2.8*2.0 cm、卵巢样回声。下腹部 CT 提示：左肾缺如。盆腔 MRI 示：子宫前位，宫腔稍扩张，内见液性信号影；宫颈处见团块状短 T1 长 T2 信号影，直径约 29 mm，界清。阴道未见显示(图 1)；

既往史：患者出生后 20 余天发现肛门闭锁并直肠阴道(下端)瘘，行横结肠造瘘，1.5 岁时行肛门成形及直肠瘘修补术及肠造口还纳术；8 岁时因左侧腹壁疝行手术治疗。根据患者症状、体征及辅助检查，主要诊断为：1) 先天性阴道闭锁(完全性)；2) 宫腔积液；3) 盆腔子宫内膜异位症？4) 单侧肾缺如(左侧)；5) 肛门先天性闭锁术后；6) 肠造瘘还纳术后；7) 腹壁疝修补术后。

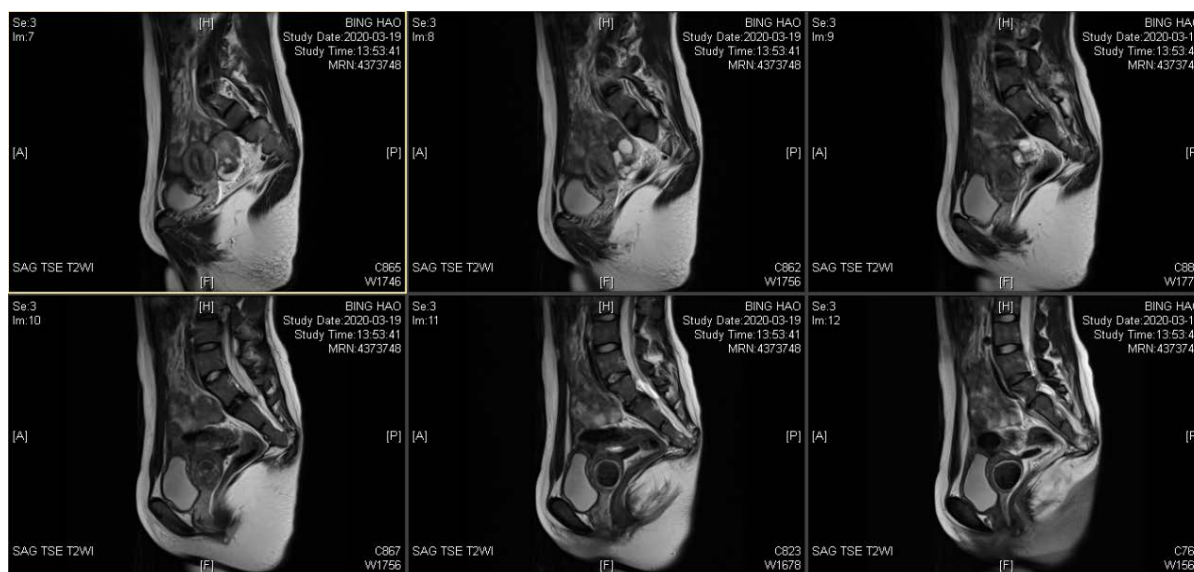


Figure 1. Preoperative MRI

图 1. 术前 MRI

2.2. 治疗经过

该患者 3 月 20 日在全麻下行小阴唇皮瓣阴道成形术 + 腹腔镜探查术 + 盆腹腔子宫内膜异位病灶电灼术。术中自处女膜缘中央隐窝处注入生理盐水，切开该处黏膜 2 cm，在超声引导下分离尿道膀胱与直肠间隙，逐渐向上造穴，在深达 5 cm 处与宫颈积血潴留囊壁相通，见暗红色粘稠积血自宫腔内流出，约 15 ml。游离阴道口 3 点、9 点处粘膜，延续至两侧小阴唇，并将小阴唇自中间分离展平，形成皮瓣。置入穴道，上方与宫颈部扩张囊壁的 3、6、9、12 点处缝合并加固，再将小阴唇皮瓣前后间断缝合，见成形阴道宽约 2 指，深约 7 cm，内覆盖光滑黏膜，将阴道内置入油纱布卷。腹腔镜探查见盆腔内暗红色血液约 100 ml，子宫偏于盆腔右侧紧邻右侧盆壁，右侧宫角见输卵管，壶腹部扩张约 3 cm，伞端正常，右侧卵巢包绕粘连于右后方，分离后见右侧卵巢约 3*3*2 cm 大小，表面未见明显异常。子宫左侧角部未见输卵管结构，左侧卵巢粘连于左侧前腹壁近腹股沟区，远离子宫且未见正常输卵管结构，与子宫间仅见一条索样结构，考虑左侧输卵管可能为原腹股沟疝的主要内容物。探查盆腹腔见子宫后方，盆腔侧腹膜，前腹壁，肝区侧腹膜，膈下，肝及胆囊表面均见片状密集紫兰色、白色及水泡样异位病灶组织(图 2)。术中采用双极电凝依次烧灼上述部位可见的异位病灶。术后 5 天取出阴道油纱布卷，更换为自制模具，阴道局部应用米红膏(烫伤膏)涂抹起到润滑抗炎作用，培训患者及家长更换阴道模型，每日更换 1 次。

术后随访：1) 患者术后规律月经来潮，经血流出顺畅，经期腹痛较术前明显缓解，未诉其他不适。术后 1 月、3 月、6 个月、1 年及 2 年复诊，查体示阴道通畅，粘膜覆盖良好，阴道宽可容 2 指，阴道长度约 8 cm，阴道顶端可见略不规则宫颈结构。超声检查可见正常子宫及宫颈影像。MRI 示宫颈形态逐渐恢复，宫颈位置上移，阴道较术后之初增长(图 3)。2) 因患者合并有盆腹腔内弥漫性子宫内膜内异症结节，为防止其复发和进展，术后月经来潮第一天开始给予避孕药周期口服，持续至今。

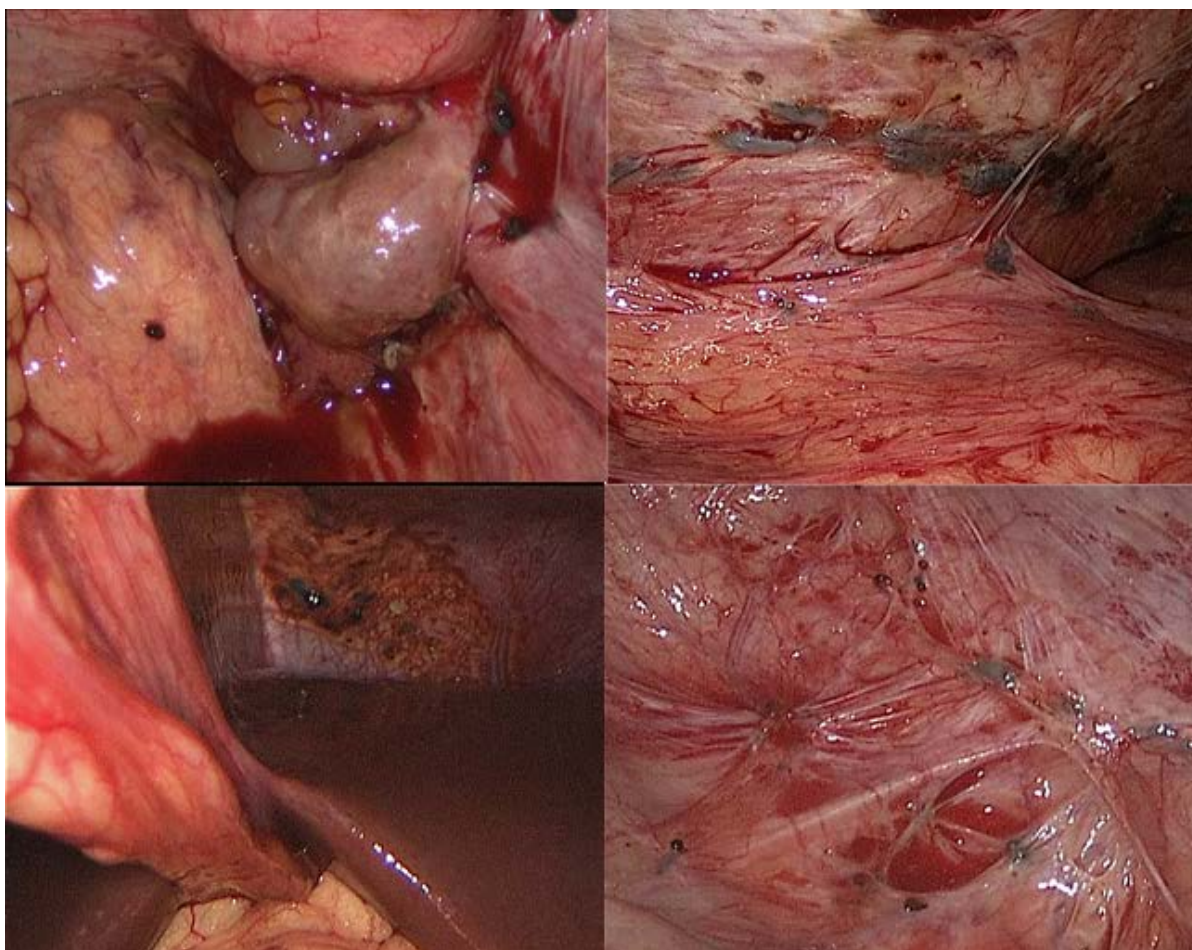


Figure 2. Diffuse ectopic lesions in the pelvic and abdominal cavity were seen during the operation
图 2. 术中可见盆腔和腹腔弥漫性异位病变

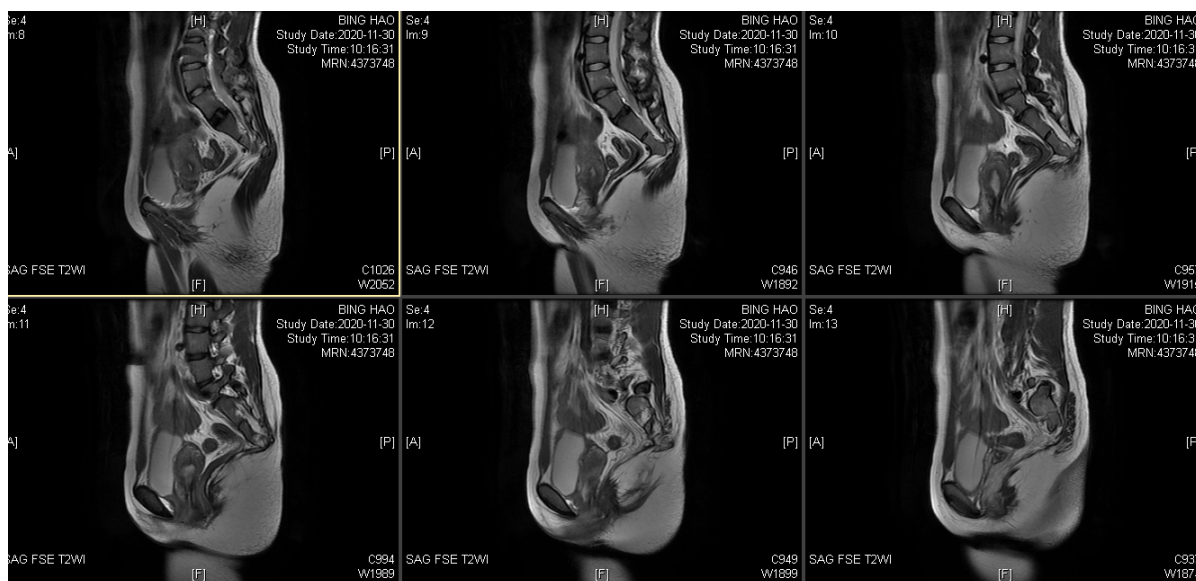


Figure 3. Postoperative MRI
图 3. 术后 MRI

3. 讨论

阴道闭锁国际上并未有统一分型方式,国内多分为两型:Ⅰ型:阴道下段闭锁,阴道上段及子宫发育正常;Ⅱ型:阴道完全闭锁,多合并子宫颈闭锁,子宫体发育正常或有畸形,子宫内膜可有正常分泌功能[4];临床表现为原发性闭经、周期性腹痛、腹部包块及压迫症状、性交困难及不孕不育等,部分患者合并泌尿道畸形,如单肾、异位肾,或者骨骼畸形,腹股沟疝(疝内容物常为同侧附件)等其他系统疾病。影像学检查及激素水平检查可辅助诊断,根据病史、症状体征,局部检查及辅助检查可明确诊断阴道闭锁。在冷金花等人的一项回顾性分析[4]中指出,Ⅱ型阴道闭锁相对于Ⅰ型阴道闭锁患者,症状出现较晚,程度隐匿,就诊时间相对较晚,再加上患者重视程度低及心理方面等原因,早期确诊率并不高,且随着年龄增长,月经的发生,患者患子宫内膜异位症的几率也在增加,有数据显示,从症状发生到手术治疗延迟超过1年是盆腔子宫内膜异位症的独立危险因素[5],子宫内膜异位症又能通过多种途径影响生育能力[6];因此早期诊治对阴道闭锁患者来说极为重要。本例患者幼时因肛门闭锁及腹股沟疝就诊而行手术治疗,发生原因与泌尿生殖道胚胎时期发育畸形密不可分。因当年患者年幼,阴道闭锁被漏诊,直至出现闭经伴周期性腹痛2年后才发现,但却因没有及时接受手术治疗而导致病程进一步发展,形成盆腔弥漫性的重度子宫内膜异位病灶,这在梗阻性生殖道畸形患者中也是非常少见的。尤其是在膈下腹膜表面均可见密集的异位结节,实属罕见,如果病变累及膈肌后若继续发展,形成胸腔异位症,出现咯血、胸痛、呼吸疼痛及血气胸等有可能威胁生命的症状体征,治疗困难且术后容易复发[7]。梗阻是内异症产生的重要原因,阴道的建立解除了经血潴留及经血逆流,能够改善内异症症状并防止内异症复发[3]。但因内异症激素依赖生长的特点,患者残存病灶复发和进展风险仍然很高。因此,术后辅助治疗非常重要。因担心使用 GnRH-a 会降低体内雌激素水平而影响人工阴道的愈合,所以术后给予患者口服避孕药进行治疗。目前病情稳定,阴道已经完全愈合成型,因此考虑给患者更换 GnRH-a 或者口服地诺孕素进行维持治疗。

复杂性生殖道畸形患者的治疗应就患者病情、个人意愿、预后及远期影响等综合考虑。就阴道闭锁来说,可根据是否合并宫颈、子宫畸形以及闭锁段长度来选择手术方式,若子宫、宫颈功能正常,闭锁段较短可行阴道再通术,闭锁段较长应行人工阴道形成术[1]。该患者为先天性完全性阴道闭锁合并正常子宫,治疗主要面对两大问题:一是解决经血潴留,二是性生活及生育功能的保留。解决两大问题的核心是人工阴道的成功建立,但也面临阴道挛缩、再粘连和再次手术风险。如果患者没有生育要求,也可先行切除子宫解决经血潴留,婚前再建立人工阴道。该患者虽然生育愿望不强,要求切除子宫,但切除如此年轻女性且有功能的子宫,对于医生来讲实难执行,对于患者来讲也是斟酌病情,情非得已。而且患者年幼,永久丧失生育能力对术后远期影响较大[8],若能通过保守手术保留生育功能同时最大限度改善预后是患者的最佳选择。然而,用什么方法建立人工阴道是主要难题。1) 腹膜代阴道:如果患者为始基子宫,腹膜代阴道成功率高,更具有优势。该患者不仅子宫有功能,而且病史较长,通过查体不排除盆腔子宫内膜异位症的可能,可能无法取到合适的腹膜材料,手术难度较大且术后发生并发症几率增加[9]。2) 乙状结肠代阴道:肠管形成人工阴道术后无需长时间佩戴模具且自带润滑效果,但术后易引起肠梗阻、吻合口瘘等肠道并发症[10],肠道腺体的分泌会使阴道有臭味[11]。本例患者合并子宫内膜异位症且既往曾因直肠阴道瘘行修补术及结肠造瘘还纳术,难以判断盆腔内肠管黏连情况,使取材困难及发生肠道并发症几率增大。3) 生物补片代阴道:生物补片代阴道创伤小、恢复快但价格昂贵,术后也需要长期放置模具并预防感染,严重感染会导致补片脱落。可以尝试,但病人家属拒绝应用。4) 小阴唇皮瓣代阴道:小阴唇柔软湿润,且富含毛细血管和神经末梢,不失为阴道较合适的代替材料[12],且手术创伤小,相对简单易行,病人容易接受。结合该患者查体及盆腔核磁影像,发现该病人宫颈部积液的最低点距离

处女膜缘约 4 cm, 而且该病人小阴唇发育良好, 以小阴唇皮瓣建立人工阴道的成功率较大。与病人及家属充分沟通后, 其愿意尝试该术式。此类手术可在月经期后进行手术, 此时宫颈囊肿体积最大, 切口位置准确, 同时可以游离较大面积囊肿壁, 便于覆盖阴道[13]。

成功建立人工阴道后, 术后护理和模具的使用非常重要。有研究报道, 有术后维持扩张方案的病例形成的阴道解剖学意义上成功率通常更高, 甚至可以克服挛缩和狭窄等并发症(5%~7%) [14]。有学者建议, 术后每日更换模具至少 6~12 月, 然后改为每日或隔日模具扩张阴道, 直至婚前。该患者具有良好的依从性, 术后一直坚持每日更换模具, 从短期预后来看, 手术无疑是成功的, 但对患者的长期预后如阴道狭窄、再次阻塞、性生活满意度、生育能力及内异症复发等仍需严密随访, 积极预防和诊治。

参考文献

- [1] Acien, P. and Acien, M. (2016) The Presentation and Management of Complex Female Genital Malformations. *Human Reproduction Update*, **22**, 48-69. <https://doi.org/10.1093/humupd/dmv048>
- [2] Uğur, M., Turan, C., Mungan, T., Kuşçu, E., Senöz, S., Ağış, H.T. and Gökmen, O. (1995) Endometriosis in Association with Müllerian Anomalies. *Gynecologic and Obstetric Investigation*, **40**, 261-264. <https://doi.org/10.1159/000292349>
- [3] Pitot, M.A., Bookwalter, C.A. and Dudiak, K.M. (2020) Mullerian Duct Anomalies Coincident with Endometriosis: A Review. *Abdominal Radiology*, **45**, 1723-1740. <https://doi.org/10.1007/s00261-020-02465-y>
- [4] 朱兰, 冷金华, 郎景和, 连利娟, 黄荣丽, 刘珠凤, 孙大为. 阴道闭锁 16 例临床分析[J]. 中华妇产科杂志, 2002, 37(4): 217-219.
- [5] Song, X.C., Zhu, L., Ding, J., et al. (2016) Clinical Characteristics of Congenital Cervical Atresia and Associated Endometriosis among 96 Patients. *International Journal of Gynecology & Obstetrics*, **134**, 252-255. <https://doi.org/10.1016/j.ijgo.2016.02.015>
- [6] Vercellini, P., Viganò, P., Somigliana, E., et al. (2014) Endometriosis: Pathogenesis and Treatment. *Nature Reviews Endocrinology*, **10**, 261-275. <https://doi.org/10.1038/nrendo.2013.255>
- [7] Redwine, D.B. (2002) Diaphragmatic Endometriosis: Diagnosis, Surgical Management, and Long-Term Results of Treatment. *Fertility and Sterility*, **77**, S23. [https://doi.org/10.1016/S0015-0282\(01\)03081-3](https://doi.org/10.1016/S0015-0282(01)03081-3)
- [8] Ludwin, A. and Pfeifer, S.M. (2019) Reproductive Surgery for Mullerian Anomalies: A Review of Progress in the Last Decade. *Fertility and Sterility*, **112**, 408-416. <https://doi.org/10.1016/j.fertnstert.2019.07.005>
- [9] Willemsen, W.N. and Kluivers, K.B. (2015) Long-Term Results of Vaginal Construction with the Use of Frank Dilation and a Peritoneal Graft (Davydov Procedure) in Patients with Mayer-Rokitansky-Kuster Syndrome. *Fertility and Sterility*, **103**, 220-227.e1. <https://doi.org/10.1016/j.fertnstert.2014.10.014>
- [10] Kisku, S., Varghese, L., Kekre, A., et al. (2015) Bowel Vaginoplasty in Children and Young Women: An Institutional Experience with 55 Patients. *International Urogynecology Journal*, **26**, 1441-1448. <https://doi.org/10.1007/s00192-015-2728-3>
- [11] van der Sluis, W.B., Bouman, M.-B., Meijerink, W.J.H.J., et al. (2016) Diversion Neovaginitis after Sigmoid Vaginoplasty: Endoscopic and Clinical Characteristics. *Fertility and Sterility*, **105**, 834-839.e1. <https://doi.org/10.1016/j.fertnstert.2015.11.013>
- [12] Moon, H.S., Koo, J., Lee, H., et al. (2017) Simple Neovaginoplasty Using Spontaneous Regeneration Ability of Labial and Vestibular Flap in Patients with Müllerian Agenesis. *Gynecology and Minimally Invasive Therapy*, **6**, 173-177. <https://doi.org/10.1016/j.gmit.2017.06.004>
- [13] 罗光楠, 秦成路, 张可, 龚旭, 石瑾秋, 李宝艳, 番宏信. 罗湖四式治疗合并功能性子宫的阴道闭锁 5 例报告[J]. 中国微创外科杂志, 2016, 16(10): 927-930.
- [14] Callens, N., De Cuyper, G., De Sutter, P., et al. (2014) An Update on Surgical and Non-Surgical Treatments for Vaginal Hypoplasia. *Human Reproduction Update*, **20**, 775-801. <https://doi.org/10.1093/humupd/dmu024>