

含双侧后交通动脉瘤的复杂颅内多发动脉瘤 1例的治疗思考

李家耀¹, 常嘉逸¹, 徐东梅¹, 丰育功^{2*}

¹青岛大学, 山东 青岛

²青岛大学附属医院神经外科, 山东 青岛

收稿日期: 2022年12月19日; 录用日期: 2023年1月11日; 发布日期: 2023年1月28日

摘要

颅内多发动脉瘤在进行手术夹闭时常需面对是否选择一期手术夹闭所有动脉瘤以及双侧动脉瘤应该采取何种手术入路的问题。手术方案的选择必须考虑患者的合并疾病, 并做出抉择。本例患者患有双侧后交通动脉瘤及单侧大脑中动脉瘤, 同时合并脑梗死与高血压病史。通过对该例患者治疗的报道, 总结了面对复杂颅内动脉瘤患者手术策略的一些思考。

关键词

颅内多发动脉瘤, 手术入路, 术中监测

Treatment of Complex Multiple Intracranial Aneurysms with Bilateral Posterior Communicating Artery Aneurysms: A Case Report

Jiayao Li¹, Jiayi Chang¹, Dongmei Xu¹, Yugong Feng^{2*}

¹Qingdao University, Qingdao Shandong

²Department of Neurosurgery, The Affiliated Hospital of Qingdao University, Qingdao Shandong

Received: Dec. 19th, 2022; accepted: Jan. 11th, 2023; published: Jan. 28th, 2023

*通讯作者 Email: fengyugongqdu@163.com

文章引用: 李家耀, 常嘉逸, 徐东梅, 丰育功. 含双侧后交通动脉瘤的复杂颅内多发动脉瘤 1 例的治疗思考[J]. 临床医学进展, 2023, 13(1): 509-515. DOI: 10.12677/acm.2023.131075

Abstract

When facing a patient with multiple intracranial aneurysms, neurosurgeons often have to face the problem of whether to choose one-stage clipping of all aneurysms and what kind of surgical approach should be taken for bilateral aneurysms. To gain a rational surgical plan, patient's combined diseases should take into account. This patient had bilateral posterior communicating artery aneurysms and unilateral middle cerebral aneurysms with a history of cerebral infarction and hypertension. Based on the report of this patient's treatment, some reflections on the surgical strategies for patients with complex intracranial aneurysms were summarized.

Keywords

Multiple Intracranial Aneurysms, Surgical Approach, Intraoperative Monitoring

Copyright © 2023 by author(s) and Hans Publishers Inc.

This work is licensed under the Creative Commons Attribution International License (CC BY 4.0).

<http://creativecommons.org/licenses/by/4.0/>



Open Access

1. 引言

在 SAH 患者中, 多发动脉瘤占比 15%~35%, 这一占比在尸检中还会有一定增加[1]-[10]。在治疗过程中, 有采取分期手术夹闭和一期手术夹闭所有动脉瘤两种策略, 出于减低动脉瘤再破裂出血风险的角度, 相当一部分病例报道倾向于尽可能地一期处理未破裂动脉瘤[6] [11] [12] [13]。

本文报道了 1 例罹患双侧后交通动脉瘤合并单侧大脑中动脉瘤 66 岁老年女性的治疗过程。我们采取了一期双侧翼点入路的方式夹闭了全部动脉瘤, 借助对此次治疗的报道, 我们对含双侧后交通动脉瘤的多发动脉瘤患者显微夹闭手术治疗策略进行探讨与总结。

2. 临床资料

2.1. 病例概况

一位 66 岁老年女性, 因突发头痛 8 小时由当地医院转运至我院神经外科, 于外院行颅脑 CT 检查提示存在蛛网膜下腔出血, 遂转送我院以行进一步诊疗。患者于 8 月前因脑梗死于当地医院住院治疗时, 行 DSA 检查发现双侧后交通动脉瘤及右侧大脑中动脉瘤, 因经济原因未行手术处理。患者既往脑梗死及高血压病史, 发病前患者持续服用阿司匹林。入院后神经查体结果为: 左眼外展运动受限, 双侧上肢肌力 4 级, 双侧下肢肌力 3 级, Hunt-Hess 评分 III 级, GCS 15 = E4 + V5 + M6, 余神经查体结果阴性, 入院后复查颅脑 CT 平扫并加行头颈部 CTA。CTA 示双侧后交通动脉瘤及右侧大脑中动脉 M1, M2 交汇处动脉瘤, 瘤体较 2021 年外院 DSA 检查结果增大(图 1, 图 2)。CT 平扫示: 鞍上池、环池、四叠体池及双侧外侧裂池均见蛛网膜下腔出血, 部分脑沟、左侧侧脑室内亦可见出血(图 3)。

2.2. 诊疗经过

患者入院当日收治于我院 NICU, 予镇静、控制血压、尼莫地平泵入等治疗, 入院第二天查体: 患者病情平稳, 头痛减轻, Hunt-Hess 评分 III 级, 四肢肌力恢复至 5 级, 于当日全麻下行双侧翼点入路颅内多发动脉瘤夹闭术, 术前依患者影像学检查判断, 左侧侧脑室出血相对较多, 故判断左侧后交通动脉瘤为

破裂责任动脉瘤。进入手术室后，经气管插管，接麻醉机，取平卧位，Mayfield 头架固定头部，以龙胆紫标记双侧翼点弧形切口，然后先经左侧翼点入路夹闭责任动脉瘤。成型皮瓣，铣刀游离骨瓣后，悬吊并弧形剪开硬脑膜，显露左侧侧裂池并于显微镜下锐性分离侧裂池后，见脑池内大量陈旧性积血，清除血肿后，分离至视交叉池及颈动脉池，显露颈内动脉及后交通动脉，探查颈内动脉-后交通动脉交界处未见动脉瘤，镜下观察患者脑动脉严重粥样硬化，且后交通动脉迂曲，考虑分离过程中存在责任动脉瘤发生术中破裂的风险较大，以临时阻断夹阻断颈内动脉后继续分离，阻断约 1 分钟后术中电生理监测提示提示波形异常，松开阻断夹，待电生理波形恢复正常后，再次阻断，共阻断颈内动脉 3 次，于距颈内动脉-后交通动脉联合处约 2 cm 处，发现责任动脉瘤瘤颈发出自粗大的后交通动脉外侧壁，为真性后交通动脉囊性动脉瘤，瘤体直径约 5 mm，瘤颈较宽，瘤颈指向外下方达小脑幕下方，并与动眼神经相粘连(图 4)。松解动脉瘤并清除瘤周血块，使用一枚直弯动脉瘤夹夹闭瘤颈，以吲哚菁绿荧光造影及超声多普勒探查，判断动脉瘤夹闭完全，并且后交通动脉及脉络膜前动脉血流正常(图 5)，术区彻底止血，严密缝合硬脑膜并以人工硬脑膜修补，置硬膜外引流管一根，3 枚钛片固定骨瓣，充分止血，并依次缝合肌层、皮下组织及头皮各层。又经右侧翼点入路，显露并显微镜下锐性分离侧裂池，显露颈内动脉至大脑中动脉 M2 段，见右侧颈内动脉-后交通段外侧壁有一囊性动脉瘤，直径约 6 mm，瘤颈指向外下，使用 2 枚直弯动脉瘤夹夹闭瘤颈；此外在大脑中动脉 M2 段末端有一囊性动脉瘤，瘤体直径约 12 mm，瘤顶指向外侧，瘤壁部分硬化，表面分布有菲薄的子瘤(图 6)。使用 2 枚侧弯动脉瘤夹夹闭瘤颈，并以一枚迷你动脉瘤夹夹闭其上方的子瘤。最后处理位于 M2 上壁的一个梭形动脉瘤样扩张，血管壁动脉硬化严重，局部动脉瘤壁变薄，使用 1 枚直弯动脉瘤夹沿动脉长轴夹闭瘤颈。大脑中动脉塑性满意，瘤体消除彻底。吲哚菁绿荧光造影及超声多普勒探查结果提示瘤颈无残留，穿支动脉通畅(图 7)，术中神经电生理监测未示波形异常。

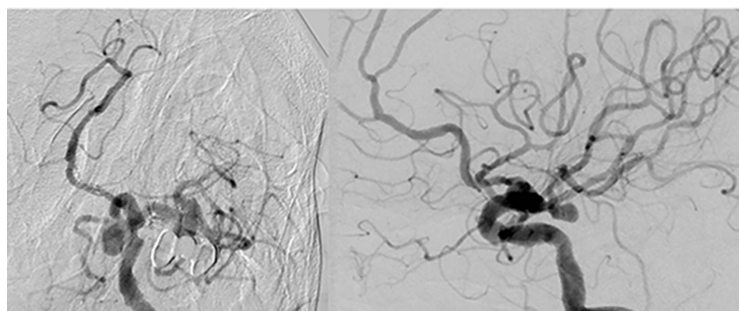


Figure 1. DSA before surgery

图 1. 术前 DSA

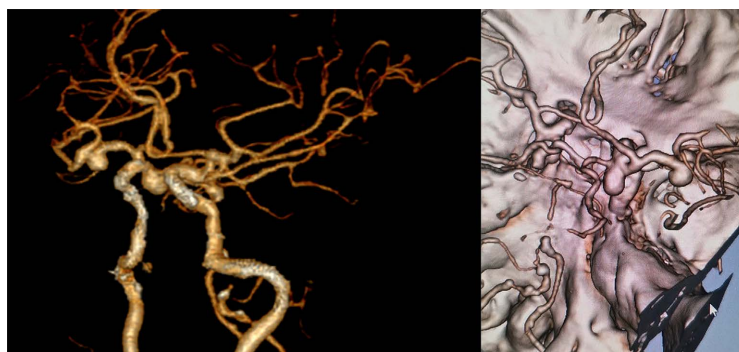


Figure 2. CTA before surgery

图 2. 术前 CTA

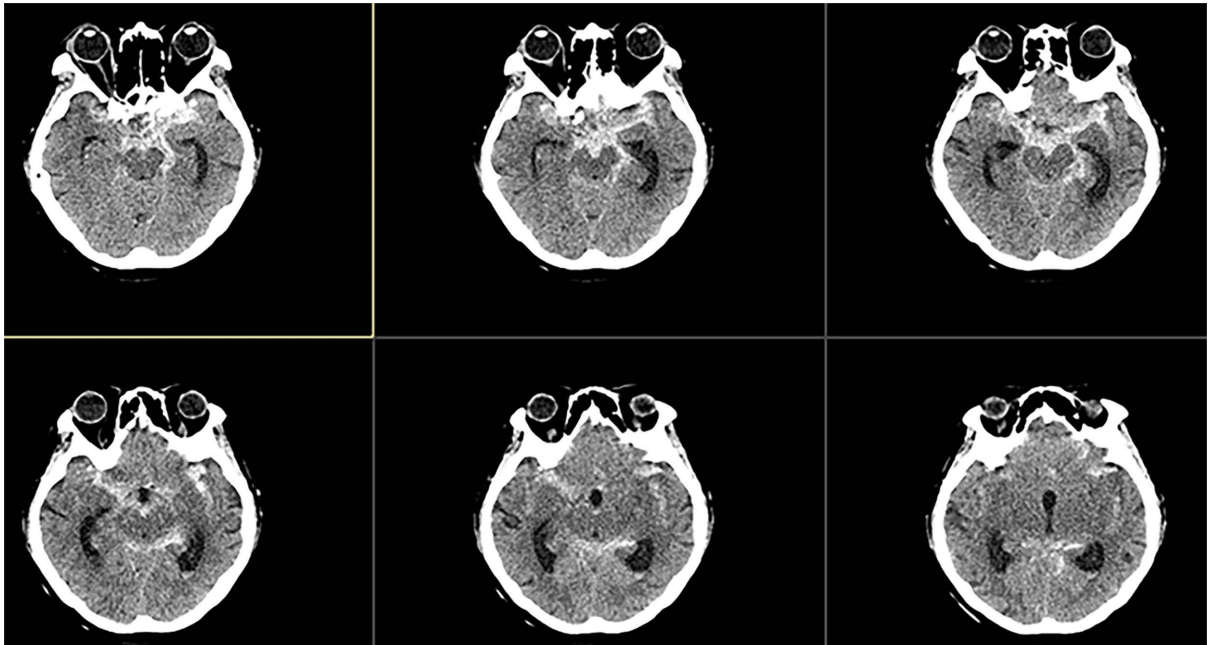


Figure 3. CT before surgery
图 3. 术前 CT

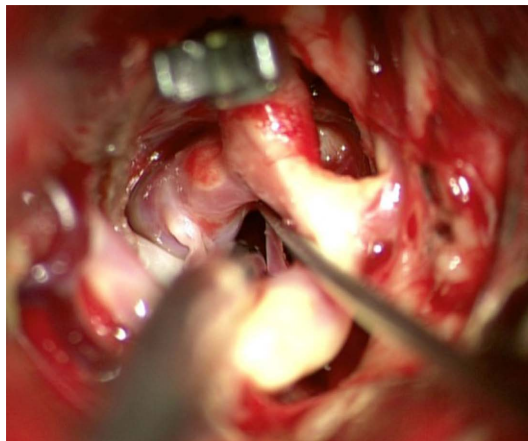


Figure 4. Left aneurysm before clipping
图 4. 左侧动脉瘤夹闭前

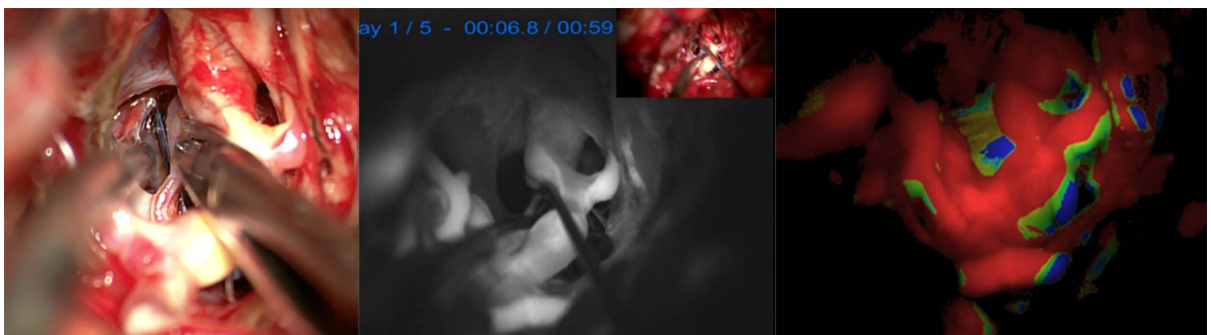


Figure 5. Left aneurysm after clipping
图 5. 左侧动脉瘤夹闭后

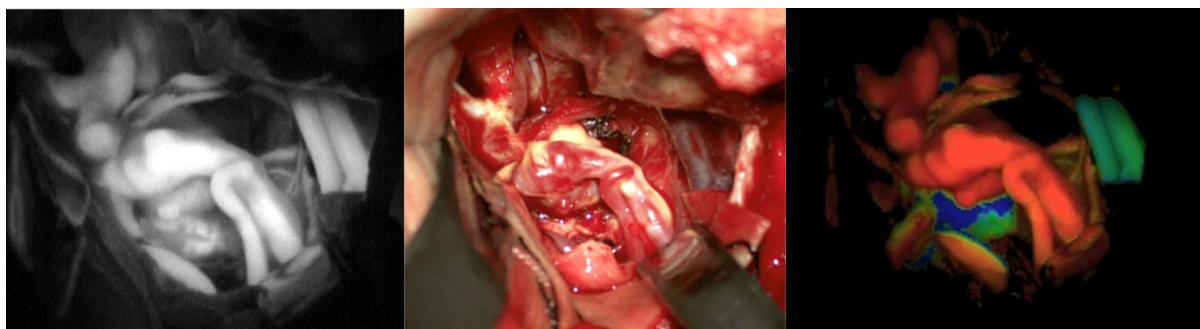


Figure 6. Right aneurysm before clipping
图 6. 右侧动脉瘤夹闭前

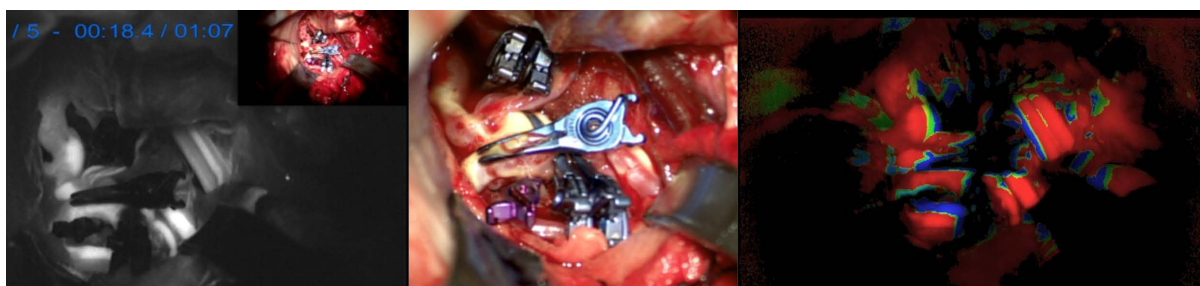


Figure 7. Right aneurysm after clipping
图 7. 右侧动脉瘤夹闭后

2.3. 结果

患者术后呈浅昏迷状态，GCS 4 = E1 + V1 + M2，完善颅脑 CT、MR 提示右侧颞叶、左侧丘脑、左侧顶叶脑梗死灶可能性大。术后积极进行抗感染、抗癫痫、脑保护治疗，并于术后第 7 天行气管切开，予高流量湿化氧疗。术后第 20 天，患者已可自主睁眼，GCS 评分 GCS 8 = E4 + M4 + T，转回当地以行进一步高压氧治疗。

3. 讨论

3.1. 动脉瘤夹闭手术方案的考量

虽然对于多发动脉瘤中未破裂动脉瘤的治疗策略仍有争议，我们进行一期手术夹闭双侧多枚动脉瘤主要出于以下 3 点考虑。1) 患者既往高血压、脑梗死病史，同时术中镜下观察同样提示较为严重的脑动脉粥样硬化，如果遗留一侧动脉瘤不予处理，在术后一旦出现脑梗死的情况，在患者血压调控这一方面会陷入进退两难的境地；2) 患者的颅脑 CT 显示在双侧脑池中均可见到蛛网膜下腔出血，我们并不能完全否定右侧动脉瘤破裂的可能；3) 患者未破裂动脉瘤瘤体均相对较大，且术前患者 Hunt-Hess 分级相对理想。

术前我们主要考虑了两种手术方案，第一种是我们实施的经两侧翼点入路分别进行动脉瘤的夹闭；第二种是选择右侧翼点入路首先处理右侧的后交通动脉瘤及大脑中动脉瘤，然后经鞍区的第一及第二间隙夹闭左侧后交通动脉瘤。应用第一种方案的优势在于该手术方案使得我们得以优先处理破裂的动脉瘤，避免了术中动脉瘤再破裂的风险，同时也尽可能地清除了先前动脉瘤破裂造成的双侧血肿，但是在一定程度上，该手术方案加大了对脑组织及动脉的骚扰，此外由于左侧后交通动脉瘤为真性后交通动脉瘤，且患者脑动脉粥样硬化严重，后交通动脉走行迂曲，同侧入路显露左侧后交通动脉瘤及周围穿支动脉的

过程相对困难。但未使用第二种方案则处于以下的考量：1) 术前考虑左侧后交通动脉瘤为责任动脉瘤，虽然经过鞍区解剖间隙可以较为方便的观察及夹闭左侧动脉瘤，但患者手术时为动脉瘤破裂后第一天，发生再破裂风险较高，一旦发生左侧动脉瘤的术中破裂，快速出血及脑肿胀会使得右侧的翼点入路进行破裂动脉瘤的夹闭十分困难；2) 如果采取左侧翼点入路，虽然对左侧后交通动脉瘤的处理较为方便，但是在处理对侧的大脑中动脉 M1~M2 分叉处动脉瘤表面子瘤及瘤样扩张时，子瘤无法得到有效暴露，进行手术夹闭的难度及风险同样较高；3) 相较于第一种手术方式，在清除双侧血肿方面并不占优。

3.2. 术中检测组合

对于动脉瘤夹闭手术，优良的术中监测组合可以最大程度的保证动脉瘤夹闭无残留与载瘤动脉通畅。在此次术中，我们应用了术中电生理监测、血管超声以及吲哚菁绿荧光(ICGVA)的监测方式。在此次术中提供的另一优势为阻断颈内动脉提供了时长参考，避免了过长时间阻断造成严重神经损伤。对于现在广泛应用的 ICGVA，其有着安全性高；应用较术中 DSA 简便；呈像所需时间短；可提供高对比度视野；与血浆蛋白结合，染料被限制于血管腔之内等优点，从 2003 年首次应用于颅内动脉瘤夹闭开始，现在已经广泛于显微神经外科手术的动脉瘤夹闭、搭桥手术以及动静脉畸形和动静脉瘘的切除[14]。但该技术亦有其限制，因其使用需在显微镜下对需观察的血管及瘤体进行充分暴露，ICGVA 相较于 DSA 的误差率在 10% 之下，其中不完全的显露为重要原因之一[15]。此外，夹闭瘤颈壁厚薄不均时出现的假阴性同样值得注意，Gekka 曾报道数例经 ICGVA 及血管超声证实完全夹闭的动脉瘤经瘤顶穿刺后仍可见持续血液流出的病例[16]。

为了弥补 ICGVA 的缺陷，Horikoshi 教授等先后报道了应用内镜行荧光造影的方式，通过使用消化内科应用的软镜等在放置动脉瘤夹及放置动脉瘤瘤夹后，对显微镜下无法直接目视的视野死角进行观察，进一步提高了夹闭手术的安全性[17] [18] [19]。综合考量下，对于粥样硬化严重，血管走行迂曲的患者，在常规的 ICGVA 手段之上，应用内镜作为补充，或在条件允许的情况下，在杂交手术室内进行手术，应用术中 DSA 这一金标准进行更为全面的脑血管评估，更有利于保证载瘤动脉及分支的流畅性，同时对于载瘤动脉迂曲的患者，杂交手术中进行术中造影，有助于更好的定位动脉瘤位置。

4. 结论

面对复杂的颅内多发动脉瘤患者，治疗抉择有时是充满了矛盾性，每次手术都需要综合考虑患者的各种临床情况，在充分术前讨论后选择对患者最有利的治疗方案，术中则应该有效地联合应用多种监测技术，术后应积极的进行脑血管痉挛的预防，一旦发生较大面积的脑梗死，应在充分评估后，积极进行气管切开。

参考文献

- [1] Ellamushi, H.E., Grieve, J.P., Jäger, H.R. and Kitchen, N.D. (2001) Risk Factors for the Formation of Multiple Intracranial Aneurysms. *Journal of Neurosurgery*, **94**, 728-732. <https://doi.org/10.3171/jns.2001.94.5.0728>
- [2] Juvela, S. (2000) Risk Factors for Multiple Intracranial Aneurysms. *Stroke*, **31**, 392-397. <https://doi.org/10.1161/01.STR.31.2.392>
- [3] Kaminogo, M., Yonekura, M. and Shibata, S. (2003) Incidence and Outcome of Multiple Intracranial Aneurysms in a Defined Population. *Stroke*, **34**, 16-21. <https://doi.org/10.1161/01.STR.0000046763.48330.AD>
- [4] Wachter, D., Kreitschmann-Andermahr, I., Gilsbach, J.M. and Rohde, V. (2011) Early Surgery of Multiple versus Single Aneurysms after Subarachnoid Hemorrhage: An Increased Risk for Cerebral Vasospasm? *Journal of Neurosurgery*, **114**, 935-941. <https://doi.org/10.3171/2010.10.JNS10186>
- [5] Wardlaw, J.M. and White, P.M. (2000) The Detection and Management of Unruptured Intracranial Aneurysms. *Brain: A Journal of Neurology*, **123**, 205-221. <https://doi.org/10.1093/brain/123.2.205>

-
- [6] Sharma, P., Mehrotra, A., Das, K.K., *et al.* (2016) Factors Predicting Poor Outcome in a Surgically Managed Series of Multiple Intracranial Aneurysms. *World Neurosurgery*, **90**, 29-37. <https://doi.org/10.1016/j.wneu.2016.02.058>
- [7] Inagawa, T. (1990) Multiple Intracranial Aneurysms in Elderly Patients. *Acta Neurochirurgica*, **106**, 119-126. <https://doi.org/10.1007/BF01809453>
- [8] Ostergaard, J.R. and Høg, E. (1985) Incidence of Multiple Intracranial Aneurysms. Influence of Arterial Hypertension and Gender. *Journal of Neurosurgery*, **63**, 49-55. <https://doi.org/10.3171/jns.1985.63.1.0049>
- [9] Qureshi, A.I., Suarez, J.I., Parekh, P.D., *et al.* (1998) Risk Factors for Multiple Intracranial Aneurysms. *Neurosurgery*, **43**, 22-26. <https://doi.org/10.1097/00006123-199807000-00013>
- [10] Rinne, J., Hernesniemi, J., Puranen, M. and Saari, T. (1994) Multiple Intracranial Aneurysms in a Defined Population: Prospective Angiographic and Clinical Study. *Neurosurgery*, **35**, 803-808. <https://doi.org/10.1097/00006123-199411000-00001>
- [11] Oh, K. and Lim, Y.C. (2013) Single-Session Coil Embolization of Multiple Intracranial Aneurysms. *Journal of Cerebrovascular and Endovascular Neurosurgery*, **15**, 184-190. <https://doi.org/10.7461/jcen.2013.15.3.184>
- [12] Mizoi, K., Suzuki, J. and Yoshimoto, T. (1989) Surgical Treatment of Multiple Aneurysms. Review of Experience with 372 Cases. *Acta Neurochirurgica*, **96**, 8-14. <https://doi.org/10.1007/BF01403489>
- [13] Hino, A., Fujimoto, M., Iwamoto, Y., *et al.* (2000) False Localization of Rupture Site in Patients with Multiple Cerebral Aneurysms and Subarachnoid Hemorrhage. *Neurosurgery*, **46**, 825-830. <https://doi.org/10.1227/00006123-200004000-00011>
- [14] Kim, M., Lee, S., Park, J.C., *et al.* (2020) Anaphylactic Shock after Indocyanine Green Video Angiography during Cerebrovascular Surgery. *World Neurosurgery*, **133**, 74-79. <https://doi.org/10.1016/j.wneu.2019.09.135>
- [15] Pahl, F.H., de Oliveira, M.F., Brock, R.S. and Dal'Col Lucio, J.E. (2015) Application of Indocyanine Green Video Angiography in Surgical Treatment of Intracranial Aneurysms. *Arquivos de Neuropsiquiatria*, **73**, 607-610. <https://doi.org/10.1590/0004-282X20150069>
- [16] Gekka, M., Nakayama, N., Uchino, H. and Houkin, K. (2018) Factors Influencing Cerebral Aneurysm Obliteration and Reliability of Indocyanine Green Video-Angiography. *Acta Neurochirurgica*, **160**, 269-276. <https://doi.org/10.1007/s00701-017-3379-6>
- [17] Nishiyama, Y., Kinouchi, H. and Horikoshi, T. (2011) Surgery on Intracranial Aneurysms under Simultaneous Microscopic and Endoscopic Monitoring. *Clinical Neurosurgery*, **58**, 84-92. <https://doi.org/10.1227/NEU.0b013e31822784ec>
- [18] Kinouchi, H., Futawatari, K., Mizoi, K., *et al.* (2002) Endoscope-Assisted Clipping of a Superior Hypophyseal Artery Aneurysm without Removal of the Anterior Clinoid Process. Case Report. *Journal of Neurosurgery*, **96**, 788-791. <https://doi.org/10.3171/jns.2002.96.4.0788>
- [19] Kinouchi, H., Yanagisawa, T., Suzuki, A., *et al.* (2004) Simultaneous Microscopic and Endoscopic Monitoring during Surgery for Internal Carotid Artery Aneurysms. *Journal of Neurosurgery*, **101**, 989-995. <https://doi.org/10.3171/jns.2004.101.6.0989>