

人工颈椎间盘与桥型自锁式融合器在治疗单节段颈椎病的研究进展

木热提·卡哈尔¹, 王浩^{2*}

¹新疆医科大学研究生学院, 新疆 乌鲁木齐

²新疆维吾尔自治区人民医院骨科中心脊柱二病区, 新疆 乌鲁木齐

收稿日期: 2023年10月11日; 录用日期: 2023年11月6日; 发布日期: 2023年11月13日

摘要

颈椎病已经成为临床上常见及多发的疾病, 给社会、家庭和患者造成生活上及经济上的危害。由于其病因复杂、病理表现多样、临床症状繁杂、容易复发、严重的甚至需要手术治疗, 是骨与关节退行性病中发病率最高、危害性最大的一种难治性、复杂性疾病。对于存在神经症状的颈椎病患者目前考虑最有效的治疗方案为手术治疗, 目前常规手术方式为颈椎前路减压椎间融合手术(anterior cervical discectomy and fusion, ACDF)及人工颈椎间盘置换手术(artificial cervical disc replacement, ACDR)。但随着微创技术的发展及融合材料及椎间盘假体材料的不断更新, 对于两种手术方案的争论一直存在。本综述主要探讨两种不同的植入材料在治疗单节段颈椎病的临床疗效以及研究进展。

关键词

人工颈椎间盘置换术, 颈椎前路减压融合术, 颈椎病, 手术方法

Progress of Artificial Cervical Intervertebral Disc and Bridge-Type Self-Ligating Fusion in the Treatment of Single-Segment Cervical Spondylosis

Mureti·Kahaer¹, Hao Wang^{2*}

¹Graduate School, Xinjiang Medical University, Urumqi Xinjiang

²Spine Ward 2, Orthopaedic Centre, Xinjiang Uygur Autonomous Region People's Hospital, Urumqi Xinjiang

Received: Oct. 11th, 2023; accepted: Nov. 6th, 2023; published: Nov. 13th, 2023

*通讯作者。

文章引用: 木热提·卡哈尔, 王浩. 人工颈椎间盘与桥型自锁式融合器在治疗单节段颈椎病的研究进展[J]. 临床医学进展, 2023, 13(11): 17632-17638. DOI: 10.12677/acm.2023.13112472

Abstract

Cervical spondylosis has become a common and frequent disease in clinical practice, causing life and economic hazards to society, families and patients. Due to its complex etiology, various pathological manifestations, complicated clinical symptoms, easy recurrence, and even the need for surgical treatment in severe cases, it is an intractable and complex disease with the highest morbidity rate and the greatest harm among the degenerative diseases of bones and joints. For cervical spondylosis patients with neurological symptoms, the most effective treatment option is surgery, and the conventional surgical procedures are anterior cervical discectomy and fusion (ACDF) and artificial cervical disc replacement (ACD) and artificial cervical disc replacement (ACDR). However, with the development of minimally invasive techniques and the continuous updating of fusion materials and disc prosthesis materials, there has been an ongoing debate about the two surgical options. This review focuses on the clinical efficacy of two different implant materials in the treatment of single-segment cervical spondylosis and analyzes the variability of cervical sagittal parameters.


Keywords

Artificial Cervical Interbody Replacement, Anterior Cervical Decompression and Fusion, Cervical Spondylosis, Surgical Approach

Copyright © 2023 by author(s) and Hans Publishers Inc.

This work is licensed under the Creative Commons Attribution International License (CC BY 4.0).

<http://creativecommons.org/licenses/by/4.0/>



Open Access

1. 背景

颈椎病是指颈椎椎间盘组织退行性改变及其继发病理改变累及其周围组织结构(神经根、脊髓、椎动脉、交感神经及脊髓前中央动脉等), 并出现与影像学改变相应的临床表现的疾病[1]。颈椎作为整个脊柱中活动量最大、最频繁、活动范围最广的节段, 容易发生椎间盘突出、周围软组织劳损以及椎体不稳定等[2], 随着现代人们生活节奏的加快, 越来越多的人在生活、学习、工作中压力不断增加导致颈椎周围肌肉组织及韧带长期处于紧张状态出现疲劳进而诱发各种颈椎疾病[3]。国内外有大量相关医学数据报道, 颈椎病患者数量逐年增加并向年轻化的方向发展[4]。

颈椎病发病机制大致分为以下几点: 1) 机械性压迫: 机械性压迫是最多被提及的病理因素, 这种压迫包括直接的机械效应和通过损害神经根、脊髓血供以及炎症反应而产生的间接效应。2) 血液循环障碍: 血液粘稠度增高后造成神经根或者脊髓的血液循环障碍是颈椎病的重要病理机制。3) 炎症免疫反应: 纤维环破裂、突出髓核的自身免疫反应、髓核压迫都会导致背根神经节及周围神经组织细胞释放多种炎症因子, 刺激神经根和窦椎神经, 引起神经支配区的疼痛。4) 其他机制: 颈椎病发病机制的研究还包括颈椎失稳学说、生物力学失衡学说、椎间盘退变学说等。

颈椎病已经成为临床上常见及多发的疾病, 给社会、家庭和患者造成生活上及经济上的危害[5]。对于存在神经症状的颈椎病患者目前考虑最有效的治疗方案为手术治疗, 针对目前手术治疗方位分为融合手术及非融合手术, 目前常规手术方法为前路减压椎间融合手术及人工颈椎椎间盘置换手术。

1955年 Robison-Smith 首次报道了通过颈椎前路椎间盘切除减压融合治疗颈椎间盘突出症的手术方

案(anterior cervical discectomy fusion, ACDF) [6]。自此, 颈椎疾病的外科手术治疗水平有了质的飞跃, 经过半个多世纪发展和不断由后人对颈椎前路椎间盘切除减压融合技术的完善, 目前通过此手术可以治疗的疾病适应症可以扩展为颈椎退行性疾病、颈椎创伤、颈椎感染、颈椎肿瘤等, 颈椎前路椎间盘切除减压融合技术也一度成为脊柱外科专业的经典手术, 也被后来命名为“金标准” [6]。颈椎前路椎间盘切除减压融合手术在病损节段可以做到对脊髓及神经根的充分减压的同时可以保留后方韧带复合体的完整性, 通过融合可以保证手术节段椎体的稳定性, 手术操作相对简单, 学习曲线较短, 通过专业培训后容易掌握, 术后临床症状的改善得到了患者及医师等高度满意。但是, 随着实施颈椎前路椎间盘切除减压融合手术的颈椎病患者数量不断增加, 通过长期术后随访发现并发症日益明显[7], 如创伤较大、融合器下沉、假关节形成、邻近节段椎体退变(Adjacent segment degeneration, ASD)、钛板排斥反应、吞咽困难等, 最常见的是邻近节段椎体出现退变, 导致未手术节段再次出现相应神经症状而需二次行翻修手术或扩大手术[8]。因此, ASD 的出现被认为是最常见的并发症[9]。造成此并发症出现的直接原因可能为颈椎前路椎间盘切除减压融合术后脊柱的生物力学改变导致邻近节段的椎间隙、钩椎关节承受横向及纵向不平衡的应力所造成[10]。之后又出现了桥型自锁式融合器(ROI-C)融合固定治疗技术, ROI-C 优点在于零切迹的设计方式, 当插片植入椎体后, 插片尾端深入椎体内部, 避免了术后对前方食道、周围神经组织的刺激, 从而减少了术后咽部异物感等不适症的出现[11]。

随着现代微创技术及脊柱植入物的迅速发展, 脊柱外科手术针对治疗颈椎退行性疾病出现了由融合到非融合、由刚性固定到弹性固定、由坚强固定到尽量保留运动单元的治疗理念[12]。因此, 出现了很多个性化的融合转变到置换的相关新型材料, 手术也由颈椎前路椎间盘切除减压融合逐渐转型到非限制型人工椎间盘置换(Mobi-C)等新型替代手术方案 ACDR (Anterior cervical disc replacement) [13], 它的优点在于用可活动的人工椎间盘假体置换原本退变的椎间盘, 保证其原本的椎间隙高度、活动度, 理论上可以降低邻近节段椎间盘内压力、关节突关节的非正常化运动, 同时可降低颈椎退变的发生率[11]。但是 ACDR 比 ACDF 相比, 更加严格控制了其手术适应症, 并且有相关研究显示, ACDR 并不能减少邻椎病和假关节的发生率, 同时也出现假体不稳定、周围异位骨化等并发症[14]。因此, ROI-C 手术大大放宽了其本身的手术适应症, 对于椎体轻度不稳定、多节段脊髓或神经根性颈椎病都可进行微创固定, 简便的“靶向”处理病变节段, 充分减压的前提下利用其楔形设计可有效的恢复颈椎生理曲度, 尤其对于跳跃型病变节段还可以保留正常运动节段[15], 但本身 ROI-C 插片式设计导致其应力基本集中于插片上, 插片应长期活动出现疲劳性断裂, 尤其在骨质疏松患者中融合器塌陷、插片松动、插片脱落、邻近节段退变等并发症也在相关文献中已报道[16]。更有报道提出随着新型椎间盘假体的不断改进, 颈椎人工椎间盘置换未来可以成为替代颈椎前路椎间盘切除减压融合术的一种标准术式, 但其自身仍然存在一些问题需要研究并讨论。因此, 在目前脊柱外科医师选择治疗颈椎病患者的手术方案上存在不同的争议。

2. 国内外研究现状

前路颈椎间盘切除融合术(ACDF)被广泛接受为退行性椎间盘疾病引起的症状性神经根病和脊髓病的标准手术治疗[15] [16]。但由于治疗节段的自然运动消失, 相邻节段的椎间盘内压力提高, 可能导致相邻节段退化。2007年7月, PrestigeST 率先通过美国 FDA 认证, 随着假体短期临床疗效的肯定, ACDR 广泛应用于临床, 开启了人工颈椎间盘治疗颈椎间盘疾病的时代[17] [18]。人工颈椎椎间盘置换术(Anterior cervical disc replacement)能够保持病变节段的自然运动以及整个颈椎生物力学, 并可能缓解症状性神经根病和脊髓病, 避免加剧相邻节段的退化[19]。包括 Hisey MS 等在内的许多临床研究报告了人工颈椎椎间盘置换术(ACDR)与 ACDF 的在治疗颈椎患者的术后临床未见明显差异, 且长期随访的结果相似。理论上提出 ACDR 可以明显降低再手术率以及相邻节段退变的发生率降[20]。但是 Delamarter RB 等

人研究发现颈椎 ACDR 和 ACDF 之间的相邻节段退变没有显著差异[21]。Mobi-C 颈椎人工椎间盘(LDR Medical; Troyes, France)假体是在 2010 年在我国正式开始使用,它是一种半应变、可移动、保骨的非限制性假体,由 2 个钴铬钼合金终板和一个超高分子量聚乙烯可移动插入物组成,可实现 5 个独立的自由度[22]。Jackson RJ 等人临床研究报告,使用 Mobi-C 人工间盘假体可显著改善颈部残疾指数(NDI)评分、患者满意度、手术总体成功率,并减少了后续二次手术翻修率。但 Davis RJ 等人通过一些相关的随机对照试验(RCT)表明,使用 Mobi-C 未能显著改善上述指标[23]。

采用零切迹理念设计是桥型自锁式的颈椎融合器(ROI-C),其由 1 枚椎间融合器和 2 枚自锁型固定弧形嵌片组成。椎间融合器的锯齿状外形可为手术提供早期稳定的基础,中间巨大的 PEEK 融合器增加了与终板的接触面积,提高了椎间融合效果,为手术提供了后期稳定保障。嵌片头端的倒齿设计可以防止退出,有利于初期及长期稳定性,嵌片通过椎间融合器上、下顶端设计好的滑槽进行锁定,无需前路钢板及螺钉固定。ROI-C 的广泛使用简化了融合手术过程、减少了手术时间,降低了术中出血量[24]。不仅取得了良好的临床疗效,而且极大地降低了因钢板因素导致的术后并发症。但有学者认为人工颈椎间盘置换术适应证较颈椎椎间融合术窄。老年患者、椎间隙明显狭窄、颈椎明显后凸、后纵韧带钙化等情况出现时,人工颈椎间盘置换术已经不再是适用的手术方法了[25]。另外,人工颈椎间盘置换术虽然保留了颈椎活动度,但术后椎体周围出现异位骨化,可能导致症状再发或加重,人工颈椎间盘置换术的优势将会大打折扣[26]。采用 ROI-C 椎间融合可达到与 Mobi-C 人工颈椎间盘置换术类似的临床效果。

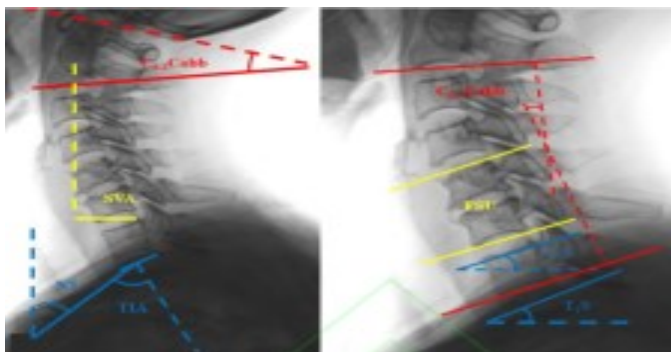3. 目前针对两种手术存在的争论

早期颈椎前路融合手术从设计到应用一直扮演着独裁者的角色,但同时因为技术及植入材料缺陷暴露出很多问题,人工颈椎椎间盘置换术应运而生[27],20 世纪 90 年代出现了由美国 FDA 认证的第一批假体并成为真正意义上人工颈椎间盘的雏形,它的出现被早期的一些研究者乐观地认为它终将取代传统的颈椎融合术,成为治疗颈椎退变性疾病的唯一治疗方案[28]。它的设计理念最主要为保留患者病变节段的椎体活动度,2007 年北京积水潭医院田伟教授团队最先使用 Byran 假体应用于临床,但然而随着随访时间的延长、病例数的积累以及相关基础与临床研究的开展,它暴露出来的问题[29]。人工颈椎间盘假体均为进口,无国产化,所有设计参数指标符合国外体格标准制定,也可能不符合国人颈椎解剖结构。依旧出现的相邻节段退变、异位骨化、假体相关并发症以及再手术的需要,使越来越多的学者以更加审慎的态度反思人工椎间盘置换在临床的应用[30]。因此,到目前为止对于颈椎病的手术治疗方法在国内出现“帮派化”的局面,一部分支持置换术,一般部支持融合术,各有各的观点。随着微创技术的不断提高,出现更为新型的融合材料如 ROI-C,它作为传统前路钛板的升级版,弥补了钛板固定的大部分并发症,更大程度提高了手术的安全性及患者舒适度[31]。2010 年由法国 LDR 公司推出非限制性假体 Mobi-c 进入国内,它的出现放宽了颈椎间盘置换术的适应症,证实能同时进行双节段的置换术[32]。在进入临床应用后,一度掀起了热潮,然而其适应症与禁忌证长期缺乏统一的标准。而指征把握不佳,是部分置换术后效果不佳、甚至出现并发症的重要原因,再次成为目前争论的焦点。争论的内容为:融合手术是不是导致邻近阶段退变的罪魁祸首?融合手术是不是导致翻修直接原因?置换手术是不是实现了当时设计初衷?是不是作为颈椎融合术的替代方案出现?等等。

4. 颈椎术后相关参数的观测指标

颈椎邻近节段退变(Adjacent Segment Degeneration, ASD)分为影像学邻近节段退变和症状性邻近节段退变。影像学邻近节段退变包括骨质增生、椎小关节退变、椎节失稳、韧带钙化或肥厚、椎管狭窄等。症状性邻近节段退变的临床表现为颈部疼痛、肩颈部及上肢麻木、颈部活动受限等[33]。颈椎矢状位 X

线片 FSU (脊柱功能单位角)、C₀₋₂ (上颈椎前凸角)、C₂₋₇Cobb (下颈椎前凸角)、C₂₋₇SVA (矢状面轴向距离)、T₁S (颈椎斜率)、C₇S (颈₇倾斜角)、C₂₋₇ROM (颈椎活动度)等(图 1)。



注: C₀₋₂Cobb: 上颈椎前凸角; SVA: C₂₋₇矢状面轴向距离; NT: 颈椎斜率; TIA: 胸廓入口角; C₂₋₇Cobb: 下颈椎前凸角; FSU: 脊柱功能单位角; C₇S: C₇倾斜角; T₁S: T₁倾斜角

Figure 1. Observations after cervical spine surgery

图 1. 颈椎术后观测指标

5. 结论

非限制性人工颈椎间盘置换假体 Mobi-C 假体放宽了其人工间盘置换手术适应症应用于临床工作中, 虽然取得了较为满意的临床效果, 但同时也暴露出较多的弊端, 由于手术适应症的把握不充分、术中操作不当、植入物安装不匹配等原因, 导致异位骨化、假体松动或脱落、邻近节段退变等并发症出现。而作为前路钛板融合升级版桥型自锁式融合器 ROI-C 应用于融合手术中, 虽然在手术创伤、椎前组织的激惹反应、术后融合率等方面均优于传统前路钛板, 但牺牲一个椎体活动也对颈椎整体功能造成一定影响。针对目前热点话题邻近节段退变(ASD), 但两种手术方式对术后中长期的随访不足, 并且目前也没有权威的研究证据表明其疗效置换术一定优于传统融合术。有学者[34]认为在综合评估患者自身情况及正确掌握适应症, 应用 ACDF 联合 ROI-C 也可以取得良好的效果及满意度; 掌握颈椎的力学特征, 术前准确评估适应症、通过术后随访颈椎矢状位参数的对比给予正确的康复指导可降低术后并发症的发生。再之, 不管是置换术还是融合术, 两者不是互相排斥, 不是一种方式替代另一种方式的关系, 而是互相补充或相互联合的关系, 个体化治疗才是最优的治疗策略。

参考文献

- [1] 张一龙, 陈仲强, 孙宇, 等. 脊髓型颈椎病患者术后神经功能与生活质量的变化及其之间的相关性分析[J]. 中国脊柱脊髓杂志, 2016, 26(9): 782-790.
- [2] Hui, N., Phan, K., Cheng, H., *et al.* (2020) Complications of Cervical Total Disc Replacement and Their Associations with Heterotopic Ossification: A Systematic Review and Meta Analysis. *European Spine Journal*, **29**, 2688-2700. <https://doi.org/10.1007/s00586-020-06400-z>
- [3] 王晶, 杜江, 梁耀中, 等. 显微镜辅助经前路颈椎间盘切除融合术治疗颈椎病 37 例[J]. 中华显微外科杂志, 2019, 42(3): 241-245.
- [4] 韩骁, 田伟, 何达, 等. 人工椎间盘矢状面覆盖比对颈椎人工椎间盘置换术后椎旁骨化的影响[J]. 脊柱外科杂志, 2019, 17(2): 79-83.
- [5] Burkus, J.K., Traynelis, V.C., Haid, R.W., *et al.* (2014) Clinical and Radiographic Analysis of an Artificial Cervical Disc: 7-Year Follow-Up from the Prestige Prospective Randomized Controlled Clinical Trial: Clinical Article. *Journal of Neurosurgery: Spine*, **21**, 516-528. <https://doi.org/10.3171/2014.6.SPINE13996>

- [6] Skovrlj, B., Lee, D.H., Caridi, J.M., *et al.* (2015) Reoperations Following Cervical Disc Replacement. *Asian Spine Journal*, **9**, 471-482. <https://doi.org/10.4184/asj.2015.9.3.471>
- [7] Okada, E., Matsumoto, M., Ichihara, D., *et al.* (2010) Anterior Cervical Decompression and Fusion Accelerates Adjacent Segment Degeneration: Comparison with Asymptomatic Volunteers in a Ten-Year Magnetic Resonance Imaging Follow-Up Study. *Spine*, **35**, 36-43. <https://doi.org/10.1097/BRS.0b013e3181b8a80d>
- [8] Chen, Y., Chen, H., Cao, P., *et al.* (2015) Anterior Cervical Interbody Fusion with the Zero-P Spacer: Mid-Term Results of Two-Level Fusion. *European Spine Journal*, **24**, 1666-1672. <https://doi.org/10.1007/s00586-015-3919-9>
- [9] 韦辉贤. 人工颈椎间盘置换术的研究进展[J]. 中国医疗前沿, 2013, 6(13): 1809-1811.
- [10] 蒲婷, 原芳, 廖振华, 等. 人工颈椎间盘结构材料及体外生物力学的研究进展[J]. 中国组织工程研究, 2013, 17(26): 4888-4895.
- [11] Skeppholm, M., Henriques, T., Tullberg, T., *et al.* (2017) Higher Reoperation Rate Following Cervical Disc Replacement in a Retrospective, Long-Term Comparative Study of 715 Patients. *European Spine Journal*, **26**, 2434-2440. <https://doi.org/10.1007/s00586-017-5218-0>
- [12] Lu, V.M., Mobbs, R.J. and Phan, K. (2019) Clinical Outcomes of Treating Cervical Adjacent Segment Disease by Anterior Cervical Discectomy and Fusion versus Total Disc Replacement: A Systematic Review and Meta-Analysis. *Global Spine Journal*, **9**, 559-567. <https://doi.org/10.1177/2192568218789115>
- [13] Grasso, G., Giambardino, F., Tomasello, G., *et al.* (2014) Anterior Cervical Discectomy and Fusion with ROI-C Peek Cage: Cervical Alignment and Patient Outcomes. *European Spine Journal*, **23**, 650-657. <https://doi.org/10.1007/s00586-014-3553-y>
- [14] Bucci, M.N., Oh, D., Cowan, R.S., *et al.* (2017) The ROI-C Zero-Profile Anchored Spacer for Anterior Cervical Discectomy and Fusion: Biomechanical Profile and Clinical Outcomes. *Medical Devices (Auckl)*, **10**, 61-69. <https://doi.org/10.2147/MDER.S127133>
- [15] Xu, S., Liang, Y., Zhu, Z., *et al.* (2018) Adjacent Segment Degeneration or Disease after Cervical Total Disc Replacement: A Meta-Analysis of Randomized Controlled Trials. *Journal of Orthopaedic Surgery and Research*, **13**, Article No. 244. <https://doi.org/10.1186/s13018-018-0940-9>
- [16] Chien, A., Lai, D.M., Wang, S.F., *et al.* (2016) Comparison of Cervical Kinematics, Pain and Functional Disability between Single- and Two-Level Anterior Cervical Discectomy and Fusion. *Spine*, **41**, E915-E922. <https://doi.org/10.1097/BRS.0000000000001502>
- [17] Dong, L., Tan, M.S., Yan, Q.H., *et al.* (2015) Footprint Mismatch of Cervical Disc Prostheses with Chinese Cervical Anatomic Dimensions. *Chinese Medical Journal (England)*, **128**, 197-202. <https://doi.org/10.3901/JME.2015.19.197>
- [18] Elsayaf, A., Mastronardi, L., Roperto, R., *et al.* (2009) Effect of Cervical Dynamics on Adjacent Segment Degeneration after Anterior Cervical Fusion with Cages. *Neurosurgical Review*, **32**, 215-224. <https://doi.org/10.1007/s10143-008-0164-2>
- [19] Hisey, M.S., Zigler, J.E., Jackson, R., *et al.* (2016) Prospective, Randomized Comparison of One-Level Mobi-C Cervical Total Disc Replacement vs. Anterior Cervical Discectomy and Fusion: Results at 5-Year Follow-Up. *International Journal of Spine Surgery*, **10**, 86-89. <https://doi.org/10.14444/3010>
- [20] Delamarter, R.B. and Zigler, J. (2013) Five-Year Reoperation Rates, Cervical Total Disc Replacement versus Fusion, Results of a Prospective Randomized Clinical Trial. *Spine (Phila Pa 1976)*, **38**, 711-717. <https://doi.org/10.1097/BRS.0b013e3182797592>
- [21] Quan, G.M., Vital, J.M., Hansen, S., *et al.* (2011) Eight-Year Clinical and Radiological Follow-Up of the Bryan Cervical Disc Arthroplasty. *Spine (Phila Pa 1976)*, **36**, 639-646. <https://doi.org/10.1097/BRS.0b013e3181dc9b51>
- [22] Jackson, R.J., Davis, R.J., Hoffman, G.A., *et al.* (2016) Subsequent Surgery Rates after Cervical Total Disc Replacement Using a Mobi-C Cervical Disc Prosthesis versus Anterior Cervical Discectomy and Fusion: A Prospective Randomized Clinical Trial with 5-Year Follow-Up. *Journal of Neurosurgery: Spine*, **24**, 734-745. <https://doi.org/10.3171/2015.8.SPINE15219>
- [23] Davis, R.J., Nunley, P.D., Kim, K.D., *et al.* (2015) Two-Level Total Disc Replacement with Mobi-C Cervical Artificial Disc versus Anterior Discectomy and Fusion: A Prospective, Randomized, Controlled Multicenter Clinical Trial with 4-Year Follow-Up Results. *Journal of Neurosurgery: Spine*, **22**, 15-25. <https://doi.org/10.3171/2014.7.SPINE13953>
- [24] Perrini, P., Cagnazzo, F., Benedetto, N., *et al.* (2017) Cage with Anterior Plating Is Advantageous over the Stand-Alone Cage for Segmental Lordosis in the Treatment of Two-Level Cervical Degenerative Spondylopathy: A Retrospective Study. *Clinical Neurology and Neurosurgery*, **163**, 27-32. <https://doi.org/10.1016/j.clineuro.2017.10.014>
- [25] 刘伟聪, 陈雄生, 周盛源, 等. 颈人工椎间盘置换治疗单节段颈椎病的中期随访研究[J]. 脊柱外科杂志, 2017, 15(2): 65-70.
- [26] Lee, S.E., Jahng, T.A. and Kim, H.J. (2015) Correlation between Cervical Lordosis and Adjacent Segment Pathology

- after Anterior Cervical Spinal Surgery. *European Spine Journal*, **24**, 2899-2909.
<https://doi.org/10.1007/s00586-015-4132-6>
- [27] 王俊波, 王文军, 刘进才, 等. 人工椎间盘置换术治疗颈椎病的中远期临床疗效及影像学评价[J]. 中国矫形外科杂志, 2013, 21(9): 868-873.
- [28] 李淳德, 孙浩林, 刘宪义, 等. 前路减压多节段椎间融合器植骨融合治疗颈椎退变性疾患的临床观察[J]. 中国脊柱脊髓杂志, 2008, 18(1): 18-23.
- [29] 赵寅, 周盛源, 孙延卿, 等. 椎间盘 Pfirrmann 退变评分对人工颈椎间盘置换术后异位骨化量化的价值[J]. 中华骨科杂志, 2020, 40(18): 1245-1254.
- [30] Ganbat, D., Kim, Y.H., Kim, K., *et al.* (2016) Effect of Mechanical Loading on Heterotopic Ossification in Cervical Total Disc Replacement: A Three-Dimensional Finite Element Analysis. *Biomechanics and Modeling in Mechanobiology*, **15**, 1191-1199. <https://doi.org/10.1007/s10237-015-0752-3>
- [31] Meisel, H.J., Jurák, L., Antinheimo, J., *et al.* (2016) Four-Year Results of a Prospective Single-Arm Study on 200 Semiconstrained Total Cervical Disc Prostheses: Clinical and Radiographic Outcome. *Journal of Neurosurgery: Spine*, **5**, 556-565. <https://doi.org/10.3171/2016.3.SPINE15810>
- [32] Rumalla, K., Smith, K.A. and Arnold, P.M. (2018) Cervical Total Disc Replacement and Anterior Cervical Discectomy and Fusion: Reoperation Rates, Complications, and Hospital Resource Utilization in 72 688 Patients in the United States. *Neurosurgery*, **82**, 441-453. <https://doi.org/10.1093/neuros/nyx289>
- [33] 赵衍斌, 周非非, 孙宇, 等. Bryan 颈椎人工椎间盘置换术后 10 年随访结果[J]. 中国脊柱脊髓杂志, 2019, 29(2): 97-102.
- [34] Wahood, W., Yolcu, Y.U., Kerezoudis, P., *et al.* (2020) Artificial Discs in Cervical Disc Replacement: A Meta-Analysis for Comparison of Long-Term Outcomes. *World Neurosurgery*, **134**, 598-613.
<https://doi.org/10.1016/j.wneu.2019.10.032>