

IDH突变促进胶质瘤血管生成拟态形成的研究

徐辉^{1,2*}, 喻天¹, 张琪琪¹, 周海洋¹, 曹相玫^{1#}

¹宁夏医科大学基础医学院病理学系, 宁夏 银川

²银川市第一人民医院病理科, 宁夏 银川

收稿日期: 2023年12月27日; 录用日期: 2024年1月21日; 发布日期: 2024年1月31日

摘要

目的: 观察IDH1突变胶质瘤血管生成拟态的形成特点。方法: 实验分为: 突变IDH表达组(dox+组), 野生IDH表达组(dox-组)。Western blot检测dox+组胶质瘤U87细胞内突变IDH1蛋白表达, HE染色观察两组细胞形态变化; 管形成实验检测血管生成拟态形成; 6周龄裸鼠皮下注射建立移植瘤模型, 观察胶质瘤裸鼠移植瘤中的血管生成拟态, 通过HE染色、免疫组化检测mutIDH1、CD34表达, 高碘酸雪夫(PAS)染色观察基底膜样物形成。结果: 胶质瘤U87细胞形态饱满, 血管生成拟态显示, dox+组细胞管形成数量明显多于对照组(* $P < 0.05$); dox+组胶质瘤U87细胞内表达mutIDH1蛋白。成功构建IDH1突变(mutIDH1)人胶质瘤U87细胞移植瘤模型。HE染色显示瘤细胞生长密集, 可见多量血管增生。免疫组化显示, dox+组mutIDH1表达明显, dox-组不表达mutIDH1蛋白; CD34的表达在dox-组明显多于dox+组; PAS染色发现, dox+组较dox-有更多血管生成拟态形成。结论: IDH1突变促进血管生成拟态形成。

关键词

异柠檬酸脱氢酶, 胶质瘤, 移植瘤, 血管生成拟态

A Study on IDH Mutation Promoting the Formation of Angiogenic Mimicry in Glioma

Hui Xu^{1,2*}, Tian Yu¹, Qiqi Zhang¹, Haiyang Zhou¹, Xiangmei Cao^{1#}

¹Department of Pathology, Basic Medical School, Ningxia Medical University, Yinchuan Ningxia

²Department of Pathology, The First People's Hospital of Yinchuan, Yinchuan Ningxia

Received: Dec. 27th, 2023; accepted: Jan. 21st, 2024; published: Jan. 31st, 2024

*第一作者。

#通讯作者。

文章引用: 徐辉, 喻天, 张琪琪, 周海洋, 曹相玫. IDH 突变促进胶质瘤血管生成拟态形成的研究[J]. 临床医学进展, 2024, 14(1): 2088-2095. DOI: 10.12677/acm.2024.141294

Abstract

Objective: To observe the formation characteristics of angiogenesis mimicry in IDH1-mutant glioma. **Methods:** The experimental groups were divided into IDH mutant group (dox+ group) and IDH non-mutant group (dox- group). Western blot was used to detect the expression of mutIDH1 protein in glioma U87 cells in the dox+ group, and the morphological changes of the two groups were observed by HE staining. The ability to form the tube was tested by the angiogenesis mimic experiment. 6-week-old nude mice were injected subcutaneously to establish a xenograft model, and tissue experiments were carried out to detect the expression of mutIDH1 and CD34 by HE staining, periodic acid schiff (PAS) reagent staining, and immunohistochemistry. Angiogenesis mimicry formation in glioma nude mouse xenografts was observed. **Results:** The morphology of glioma U87 cells was full, and the angiogenesis mimicry showed that the number of the tubes like structure formed in the dox+ group was significantly more than dox- group ($P < 0.05$). Glioma U87 in the dox+ group expressed mutIDH1 protein in cells. An in vitro xenograft tumor model of IDH1 mutant (mutIDH1) human glioma U87 cells was successfully constructed. HE staining showed dense growth of tumor cells and multiple angiogenesis. Immunohistochemistry showed that mutIDH1 was significantly expressed in the dox+ group, but mutIDH1 protein was not expressed in the dox- group. The expression of CD34 was significantly higher in the dox- group than in the dox+ group. PAS staining showed that the dox+ group formed more angiogenic mimics than dox-. **Conclusion:** IDH1 mutation promotes angiogenesis mimicry

Keywords

IDH, Glioma, Graft Tumor, Vasculogenic Mimicry

Copyright © 2024 by author(s) and Hans Publishers Inc.

This work is licensed under the Creative Commons Attribution International License (CC BY 4.0).

<http://creativecommons.org/licenses/by/4.0/>



Open Access

1. 引言

遗传学研究证实,胶质瘤是一组具有独特分子改变的肿瘤,低级别星形细胞瘤和少突胶质细胞瘤(II级和III级)、继发性胶质母细胞瘤(IV级)常出现异柠檬酸脱氢酶(isocitrate dehydrogenase, IDH)突变[1]。该突变最常见为R132H型,占88%[2]。IDH突变可导致某些癌基因错误表达[3]。与驱动胶质瘤迁移、侵袭、血管生成密切相关[4]。胶质瘤微血管结构异常和增生的形态不尽相同:低级别胶质瘤血管为“薄壁毛细血管样”[5],胶质母细胞瘤有高度增生的血管丛呈球状,称肾小球样小体[1],少突胶质细胞瘤中有薄壁“鸡爪样”血管[6]。胶质瘤细胞释放多种细胞因子、生长因子和趋化因子,促进肿瘤血管生成。在血管生成的早期阶段,内皮细胞增殖占主要地位[7]。肿瘤细胞、内皮细胞、基质细胞分泌大量VEGF进一步刺激内皮细胞增殖,促进出芽式血管新生。新生血管增生包括多个方面的过程,如共选择、血管生成、血管发生、血管生成拟态(vasculogenic mimicry, VM)和肿瘤细胞转分化[8]。VM是指肿瘤细胞形成类似血管、具有基底膜的小管状结构[1],与内衬有内皮细胞的血管连接、沟通,构成拟态网络,作为肿瘤微循环或不依赖血管生成的微环境成分[9]。本研究将利用表达突变型IDH1的人胶质瘤U87细胞,制备裸鼠移植瘤模型,观察VM的形成,对研究IDH1突变胶质瘤血管增生的特征有重要意义。

2. 实验材料

2.1. 实验设备

细胞培养箱(上海力康); 光学显微镜和倒置显微镜(日本 Olympus); 细胞培养瓶和冻存管(美国康宁); 移液枪 Thermo (美国); 实验用高压锅和电磁炉(上海美的)。

2.2. 实验材料

强力霉素(doxycycline 剂量 $10 \mu\text{g} \cdot \mu\text{L}^{-1}$)诱导表达突变型 IDH1 的 U87 细胞由本实验室储存。HE 和 PAS 试剂盒、结晶紫染液、曝光液(上海尚宝生物有限公司); 山羊抗兔 IgG 和山羊抗鼠 IgG 购自 Cell Signal。Doxycycline、小鼠抗 IDH1 (美国 Sigma); 一抗 CD34 (美国 Proteintech); 血清、DMEM-ALPPHA 培养基(美国 HyClone)。

3. 实验方法

3.1. 细胞培养和实验分组

含 1% 双抗、10% 血清 DMEM-ALPPHA 培养基, 根据 doxycycline 诱导表达突变 IDH, 实验分为 dox+ 和 dox- 组, 48h 后荧光显微镜观察诱导效率, western blot 检测 IDH 突变蛋白。

3.2. VM 实验

基质胶与培养基按 1:2 比例混合。24 孔板每孔加入 300 μL 混合液, 放入培养箱凝固。调整细胞悬液浓度至 $5 \times 10^5/\text{mL}$, 每孔加入 25 万个细胞培养过夜。倒置显微镜下观察各组细胞成管, 任意选取多个视野采图。

3.3. 裸鼠移植瘤模型

宁夏医科大学动物实验中心提供 12 只雌性 6 周龄 BALB/c Nude mouse 裸鼠。检疫室观察三天无异常情况后至动物屏障内进行正常饲养, 待裸鼠适应一周后, 称重及局部皮肤消毒, 腹部给予细胞注射, 一组(6 只)给予 dox+ U87 细胞注射, 另一组给予 dox- U87 细胞注射, 每只裸鼠注射约 600 万细胞。每日观察裸移植瘤鼠生长状况, 瘤体剥离固定、石蜡包埋保存。

3.4. HE 染色

1×10^5 个细胞接种于 3 cm 皿培养, 至细胞贴壁, 固定细胞; 石蜡切片脱蜡至水, 苏木素 3 min, 盐酸酒精分化 2 秒, 入伊红 1 min, 入水冲洗。显微镜下观察。

3.5. 免疫组化

石蜡切片脱蜡至水, EDTA 9.0 高压修复, 3% 过氧化氢水溶液 10 min, 一抗(mutIDH1 (1:500)、CD34 (1:200)) 4°C 过夜 37°C 恒温箱复温 90 min, 二抗 37°C 恒温箱反应 30 min, 适量 DAB 显色 10 min, 苏木素染液浸泡 1 min, 脱水至蜡, 封片剂封片通风, 显微镜采图。

3.6. PAS 染色

石蜡切片脱蜡至水, 氧化剂内静置 4~9 min, Schiff 染液避光静置 20 min, 苏木素 2 min, 脱水至蜡, 封片剂封片通风, 显微镜采图。

3.7. 统计学方法

SPSS23.0 统计学软件分析, 计量资料采用均数 \pm 标准差($\bar{x} \pm s$), 两两比较采用 LSD-t 法, $P \leq 0.05$ 为差异有统计学意义, 各独立实验均重复 3 次。

4. 结果

4.1. IDH1 突变促进胶质瘤 U87 细胞 VM

doxycycline 诱导 48 小时后, Western blot 检测表明: dox+组表达突变 IDH1、dox-组不表达(图 1(A)、图 1(B)) (** $P < 0.01$)。HE 染色可见, 细胞形态饱满, 分布均匀(图 1(C)); VM 实验显示: dox+组细胞形成的拟态管腔多于 dox-组(图 1(D))。

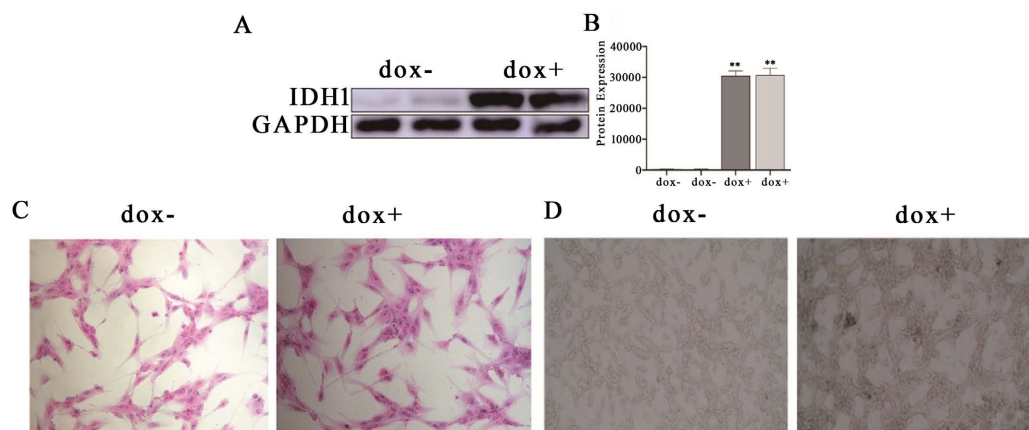


Figure 1. IDH 1 mutation promotes angiogenesis in glioma U87 cells: A and B. Western blot and the bar charts (** $P < 0.01$); (C) HE staining (200 \times); (D) tube formation test (100 \times)

图 1. IDH1 突变促进胶质瘤 U87 细胞血管生成: (A)和(B) mutIDH1 蛋白印迹条带和蛋白表达量分析, (** $P < 0.01$)。 (C) HE 染色(200 \times); (D) 管形成实验(100 \times)

4.2. 裸鼠移植瘤模型中突变 IDH 表达

成功构建体外裸鼠移植瘤模型(图 2(A)、图 2(B)), HE 染色观察肿瘤组织形态变化(图 2(C)), 免疫组化显示, dox+组表达突变 IDH, 阳性表达呈棕黄色颗粒状, 位于细胞核与细胞浆(图 2(D))。

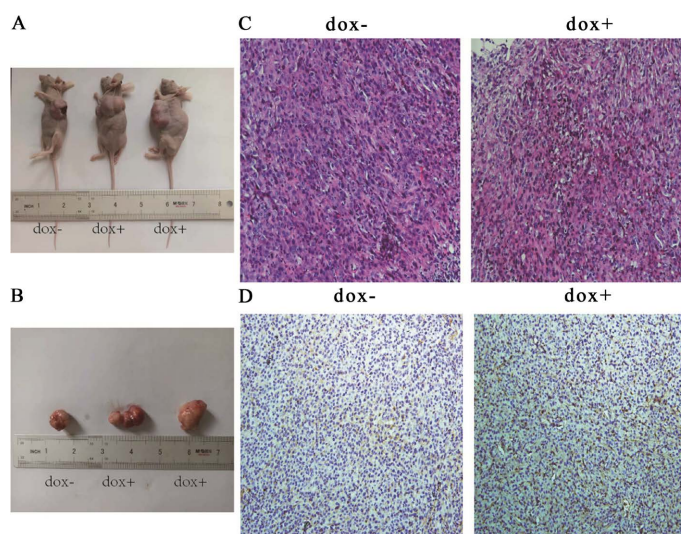


Figure 2. The expression of IDH in the transplantation tumor: (A) transplantation tumors in nude mice; (B) the transplantation tumor; (C) HE staining (40 \times); (D) immunohistochemistry staining (100 \times)

图 2. 裸鼠移植瘤模型中突变 IDH 表达: (A) 裸鼠体内长出移植瘤; (B) 移植瘤拍照记录; (C) HE 染色(40 \times); (D) 免疫组化(100 \times)

4.3. IDH1 突变裸鼠移植瘤中存在 VM 现象

PAS 染色可见(图 3(A)) dox+组细胞外衬覆 PAS 染色阳性的基底膜, 周围由肿瘤细胞呈条索状围绕, 其管道内可见红细胞, 没有或少有血管内皮细胞衬覆, 该类结构为拟态血管[9]; 免疫组化显示(图 3(B)), CD34 定位于内皮细胞呈棕黄色颗粒状, 其表达在 dox-组明显多于 dox+组。

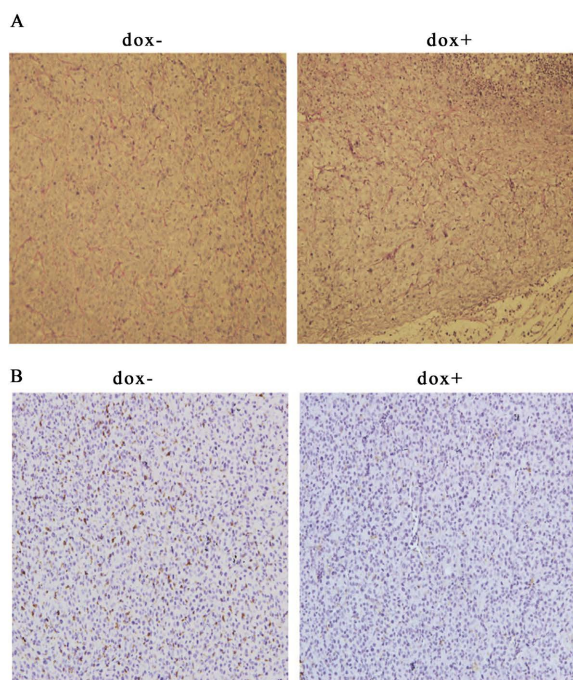


Figure 3. The VM in the graft tumor: (A) PAS staining (40×); (B) immunohistochemistry staining (100×)
图 3. 移植瘤内 VM 检测: (A) PAS 染色(40×); (B) 免疫组化(100×)

5. 讨论

原发性中枢神经系统肿瘤中 40%为胶质瘤, 15%为脑膜瘤, 约 8%为神经鞘瘤[10]。胶质瘤侵袭和血管生成与多种肿瘤生长因子、细胞因子和趋化因子的驱动有关[11]。IDH 突变是胶质瘤中最常见的遗传学修饰异常, 该突变导致“肿瘤代谢物”2HG 积累, 是肿瘤生物学发展过程中的一种独特模式[12], 而且 IDH 突变与驱动胶质瘤迁移、侵袭、血管生成密切相关, 并作为胶质瘤“驱动突变”的开始[13], 为开发针对突变的临床技术手段奠定了一定的理论基础。目前, IDH 作为分子标志物在确定胶质瘤的分型和个体化治疗及判断临床预后方面具有重要作用, 存在 IDH 突变的胶质瘤预后较好[14]。

血管生成指在现有的血管系统中形成新生血管, 是肿瘤发生的最初环节, 对肿瘤的发展至关重要[15]。新血管的不断增加, 是胶质瘤恶性度高的特征之一。研究表明, 肿瘤细胞直接产生血管通道, 并且独立于内皮细胞[16], 称为 VM。VM 是由恶性肿瘤细胞在缺氧状态下形成的血管状管状结构, 以满足自身血液供应发展自身生长的需要, 这为肿瘤细胞可塑性提供了新的视角[17]。近年来, 抗 VM 的研究已成为胶质瘤治疗的新方向。VM 最初发现于恶性黑色素瘤, 呈现无内皮细胞的“血管样”结构[18], 其大概有两种类型: 一种是管状类型, 其特征是肿瘤细胞依次排列在血管样结构上形成管样通道, 另一种是分泌基质蛋白的基质类型[18]。钙黏蛋白(VE-cadherin)和促红素人肝细胞 A2 (Erythropoietic human hepatocytes A2, EphA2)是 VM 形成所必需的调控因子, 与 VM 阳性胶质瘤呈正相关[19]。

VM 参与肿瘤微环境的调节, 是侵袭性肿瘤中非内皮肿瘤细胞排列而成的特殊微血管通道, 对肿瘤

的发生发展具有深刻影响。在裸鼠体内注射一定量胶质瘤细胞成功得到移植瘤模型，并且通过 CD34 内皮标记物和 PAS 双染检测 VM 存在[20]。研究发现，通过从 101 名患者中收集肿瘤样本，13 个样本中存在 VM，并且，VM 阳性与胶质瘤级别、高侵袭性呈正相关，提示其对患者的不良预后具有一定影响[21]。VM 和内皮血管生成都可以出现在胶质瘤的发生和发展中，同时可能会相互影响相互作用。在胶质母细胞瘤快速增殖生长出现营养不足时，VM 增多，提示其可以作为一种独特的生长方式为肿瘤生长提供支持[22]。本研究中细胞学实验证实，IDH1 突变胶质瘤细胞形成的拟态管腔多于非突变组，说明 IDH1 突变促进胶质瘤细胞 VM 形成。

与体外细胞实验相比，动物肿瘤移植模型实验的环境更为复杂和真实，这有助于我们进一步验证实验假设。本实验中使用 IDH1 突变的人源细胞株 U87 细胞在裸鼠腹部建立裸鼠移植瘤模型，这是一种更具说服力的胶质瘤模型[23]。最完美的实验方法是通过注射器将脑胶质瘤细胞植入裸鼠大脑，从而成功构建动物移植瘤模型。但是，这种方法存在诸多弊端：1) 实验所需要的裸鼠脑立体定向仪器操作复杂且价格高昂；2) 观察裸鼠脑内肿瘤生长情况需要借助仪器存在仪器价格贵并且仪器测量精度误差大等问题；3) 实验所用六周龄左右的裸鼠生长发育尚未十分完善，通过脑部注射一定量肿瘤细胞，加上一定的人为注射手法操作因素等容易造成裸鼠意外死亡[24]。我们建立的裸鼠腹部的胶质瘤移植瘤模型，是一种相对来说比较安全且成熟的造模方式，相比较于裸鼠脑部造模，操作过程中安全系数更高、更方便观察记录并测量肿瘤大小且能很好的达到在裸鼠体内模拟动物的生长环境的效果。

我们通过建立裸鼠移植瘤模型，在体内进一步检测 IDH1 突变胶质瘤 VM 现象。首先通过免疫组化显示，dox+组 mutIDH1 表达明显，染色定位主要位于细胞核与细胞浆中，阳性染色呈棕黄色颗粒状。证实成功将诱导表达 IDH1 突变的 U87 细胞种入裸鼠体内。通过 HE 染色观察两组瘤体内肿瘤组织形态特点，移植瘤进行采用 PAS 染色观察拟态管道形成，dox+组可以看到，条索状形态的肿瘤细胞环绕排列在 PAS 阳性基底膜上，围绕而成的管道中可以看到红细胞，没有或少有血管内皮细胞，该类结构为拟态血管。免疫组化检测，CD34 的表达在 dox-组明显多于 dox+组，染色定位主要位于细胞核中，阳性染色呈棕黄色颗粒状。以上结果表明，在所构建的 IDH1 突变胶质瘤裸鼠移植瘤组织中的确存在 VM。

目前研究显示，作为胶质瘤最早和最重要的遗传学改变，IDH1 是启动胶质瘤演进的重要始动因素之一，但其在胶质瘤中又呈现为“双刃剑”的作用，该突变产生的 R-2HG 通过靶向 FTO/m6A/MYC/CEBPA 信号通路对抗肿瘤[25]。本研究中我们在细胞形态学观察到 VM 形成，并证实 IDH1 突变促进 U87 细胞 VM 形成，我们又通过裸鼠体内移植瘤在体观察了 IDH1 突变胶质瘤 VM 现象，我们的实验证实，IDH1 突变促进胶质瘤 VM 形成从而改变肿瘤微环境。

基金项目

宁夏自然科学基金 2022AAC03161。

参考文献

- [1] 步宏, 李一雷. 病理学[M]. 第 9 版. 北京: 人民卫生出版社, 2018: 329-330.
- [2] Rosińska, S. and Gavard, J. (2021) Tumor Vessels Fuel the Fire in Glioblastoma. *International Journal of Molecular Sciences*, **22**, 6514. <https://doi.org/10.3390/ijms22126514>
- [3] Wen, P.Y. and Reardon, D.A. (2016) Progress in Glioma Diagnosis, Classification and Treatment. *Nature Reviews Neurology*, **12**, 69-70. <https://doi.org/10.1038/nrneurol.2015.242>
- [4] Kang, S., Kwon, H.N., Kang, S., et al. (2020) Interaction between IDH1 WT and Calmodulin and Its Implications for Glioblastoma Cell Growth and Migration. *Biochemical and Biophysical Research Communications*, **524**, 224-230.

- <https://doi.org/10.1016/j.bbrc.2020.01.073>
- [5] Liang, H.-W., Luo, B., Du, L.-H., He, R.-Q., Chen, G., Peng, Z.-G. and Ma, J. (2019) Expression Significance and Potential Mechanism of Hypoxia-Inducible Factor 1 Alpha in Patients with Myelodysplastic Syndromes. *Cancer Medicine*, **8**, 6021-6035. <https://doi.org/10.1002/cam4.2447>
- [6] Cen, L., Liu, R., Liu, W., *et al.* (2021) Competing Endogenous RNA Networks in Glioma. *Frontiers in Genetics*, **12**, Article 675498. <https://doi.org/10.3389/fgene.2021.675498>
- [7] Huang, J., Yu, J., Tu, L., Huang, N., Li, H. and Luo, Y. (2019) Isocitrate Dehydrogenase Mutations in Glioma: From Basic Discovery to Therapeutics Development. *Frontiers in Oncology*, **9**, 506. <https://doi.org/10.3389/fonc.2019.00506>
- [8] Vallée, A., Lecarpentier, Y. and Vallée, J.N. (2021) Opposed Interplay between IDH1 Mutations and the WNT/ β -Catenin Pathway: Added Information for Glioma Classification. *Biomedicines*, **9**, 619. <https://doi.org/10.3390/biomedicines9060619>
- [9] Sun, C., Zhao, Y., Shi, J., Zhang, J., Yuan, Y., Gu, Y., Zhang, F., Gao, X., Wang, C., Wang, Y., Wang, Z., Hu, P., Qin, J., Xiao, L., Chang, T., Wang, L., Xi, Y., Yin, H., Chen, H., Zhang, L., Cheng, G., Lin, J., Zhang, M., Li, Z. and Ye, J. (2019) Isocitrate Dehydrogenase 1 Mutation Reduces the Pericyte Coverage of Microvessels in Astrocytic Tumours. *Journal of Neuro-Oncology*, **143**, 187-196. <https://doi.org/10.1007/s11060-019-03156-5>
- [10] Bledae, R., Vasudevaraja, V., Patel, S., Stafford, J., Serrano, J., Esposito, G., Tredwin, L.M., Goodman, N., Kloetgen, A., Golfinos, J.G., Zagzag, D., Weigelt, B., Iafraite, A.J., Sulman, E.P., Chi, A.S., Dogan, S., Reis-Filho, J.S., Chiang, S., Placantonakis, D., Tsirogis, A. and Snuderl, M. (2019) Functional and Topographic Effects on DNA Methylation in IDH1/2 Mutant Cancers. *Scientific Reports*, **9**, Article No. 16830. <https://doi.org/10.1038/s41598-019-53262-7>
- [11] Groblewska, M., Litman-Zawadzka, A. and Mroczko, B. (2020) The Role of Selected Chemokines and Their Receptors in the Development of Gliomas. *International Journal of Molecular Sciences*, **21**, 3704. <https://doi.org/10.3390/ijms21103704>
- [12] Feng, R., Morine, Y., Ikemoto, T., Imura, S., Iwahashi, S., Saito, Y. and Shimada, M. (2018) Nrf2 Activation Drive Macrophages Polarization and Cancer Cell Epithelial-Mesenchymal Transition during Interaction. *Cell Commun Signal*, **16**, 54. <https://doi.org/10.1186/s12964-018-0262-x>
- [13] Yang, C. (2021) D-2-Hydroxyglutarate in Glioma Biology. *Cells*, **10**, 2345. <https://doi.org/10.3390/cells10092345>
- [14] Gatto, L., Franceschi, E., Tosoni, A., *et al.* (2021) IDH Inhibitors and Beyond: The Cornerstone of Targeted Glioma Treatment. *Molecular Diagnosis & Therapy*, **25**, 457-473. <https://doi.org/10.1007/s40291-021-00537-3>
- [15] Fatima, S., Mounir, O., El Mehdi, H. and Majdouline, O. (2022) Immunohistochemical Expression of HIF-1 α , IDH1 and TP53: Prognostic Profile of Moroccan Patients with Diffuse Glioma. *Journal of Chemical Neuroanatomy*, **119**, Article 102056. <https://doi.org/10.1016/j.jchemneu.2021.102056>
- [16] Shimizu, T., Kurozumi, K., Ishida, J., *et al.* (2016) Adhesion Molecules and the Extracellular Matrix as Drugtargets for Glioma. *Brain Tumor Pathology*, **33**, 97-106. <https://doi.org/10.1007/s10014-016-0261-9>
- [17] Quintero-Fabián, S., Arreola, R., Becerril-Villanueva, E., Torres-Romero, J.C., Arana-Argáez, V., Lara-Riegos, J., Ramírez-Camacho, M.A. and Alvarez-Sánchez, M.E. (2019) Role of Matrix Metalloproteinases in Angiogenesis and Cancer. *Frontiers in Oncology*, **9**, 1370. <https://doi.org/10.3389/fonc.2019.01370>
- [18] Su, L., Zhang, X., Zheng, L., *et al.* (2020) Mutation of Isocitrate Dehydrogenase 1 in Cholangiocarcinoma Impairs Tumor Progression by Inhibiting Isocitrate Metabolism. *Frontiers in Endocrinology*, **11**, 189. <https://doi.org/10.3389/fendo.2020.00189>
- [19] Hua, X., Yin, S.C., By, C., *et al.* (2020) Androgen Receptor Reverses the Oncometabolite R-2-Hydroxyglutarate-Induced Prostate Cancer Cell Invasion via Suppressing the circRNA-51217/miRNA-646/TGF β 1/p-Smad2/3 Signaling. *Cancer Letters*, **472**, 151-164. <https://doi.org/10.1016/j.canlet.2019.12.014>
- [20] Luo, Q., Wang, J., Zhao, W., *et al.* (2020) Vasculogenic Mimicry in Carcinogenesis and Clinical Applications. *Journal of Hematology & Oncology*, **13**, Article No. 19. <https://doi.org/10.1186/s13045-020-00858-6>
- [21] Mao, X.G., Xue, X.Y., Wang, L., *et al.* (2013) CDH5 Is Specifically Activated in Glioblastoma Stemlike Cells and Contributes to Vasculogenic Mimicry Induced by Hypoxia. *Neuro-Oncology*, **15**, 865. <https://doi.org/10.1093/neuonc/not029>
- [22] Yue, W.-Y. and Chen, Z.-P. (2012) Vasculogenic Mimicry-Potential Target for Glioblastoma Therapy: An *in vitro* and *in vivo* Study. *Medical Oncology*, **29**, 324-331. <https://doi.org/10.1007/s12032-010-9765-z>
- [23] Liu, Y., Lu, Y., Li, A., *et al.* (2020) mTORC2/Rac1 Pathway Predisposes Cancer Aggressiveness in IDH1-Mutated Glioma. *Cancers*, **12**, 787. <https://doi.org/10.3390/cancers12040787>
- [24] Wang, S.Y., Ke, Y.Q., Lu, G.H., *et al.* (2013) Vasculogenic Mimicry Is a Prognostic Factor for Postoperative Survival in Patients with Glioblastoma. *Journal of Neuro-Oncology*, **112**, 339-345. <https://doi.org/10.1007/s11060-013-1077-7>
- [25] Turcan, S., Makarov, V., Taranda, J., Wang, Y., Fabius, A.W.M., Wu, W., Zheng, Y., El-Amine, N., Haddock, S.,

Nanjangud, G., LeKaye, H.C., Brennan, C., Cross, J., Huse, J.T., Kelleher, N.L., Osten, P., Thompson, C.B. and Chan, T.A. (2018) Mutant-IDH1-Dependent Chromatin State Reprogramming, Reversibility, and Persistence. *Nature Genetics*, **50**, 62-72. <https://doi.org/10.1038/s41588-017-0001-z>