

无痛内镜及植物油序贯治疗 老年患者十二指肠胃石 并幽门梗阻1例

郝明星¹, 解祥军², 耿长新³, 张巍巍^{2*}

¹潍坊医学院临床医学院, 山东 潍坊

²青岛市市立医院消化内科, 山东 青岛

³北京大学人民医院青岛医院消化内科, 山东 青岛

收稿日期: 2024年1月29日; 录用日期: 2024年2月23日; 发布日期: 2024年2月29日

摘要

巨大胃石因其形成时间长、直径大、质地硬可造成出血、穿孔、梗阻等多种并发症, 老年患者由于胃肠道功能减退等多种因素, 更易导致严重并发症。我们报道一例采用无痛内镜下碎石联合药物、食用油溶石等序贯疗法治疗巨大胃石嵌顿十二指肠球部并幽门梗阻的老年患者病例, 治疗迅速、有效。

关键词

胃石症, 无痛胃镜, 序贯治疗, 食用油

Sequential Treatment of Duodenogastroliths and Pyloric Obstruction by Painless Endoscopy and Vegetable Oil in an Elderly Patient: A Case Report

Mingxing Hao¹, Xiangjun Xie², Changxin Geng³, Weiwei Zhang^{2*}

¹School of Clinical Medicine, Weifang Medical University, Weifang Shandong

²Department of Gastroenterology, Qingdao Municipal Hospital, Qingdao Shandong

³Department of Gastroenterology, Peking University People's Hospital Qingdao Hospital, Qingdao Shandong

Received: Jan. 29th, 2024; accepted: Feb. 23rd, 2024; published: Feb. 29th, 2024

*通讯作者。

文章引用: 郝明星, 解祥军, 耿长新, 张巍巍. 无痛内镜及植物油序贯治疗老年患者十二指肠胃石并幽门梗阻 1 例[J]. 临床医学进展, 2024, 14(2): 4079-4082. DOI: 10.12677/acm.2024.142566

Abstract

Huge gastric stone may cause lots of complications such as bleeding, perforation, obstruction due to its long time formation, large diameter and hard texture. And, elderly patients are more likely to cause serious complications due to various factors such as decreased gastrointestinal function. Therefore, we report a case of sequential stone therapy with painless endoscopic lithotripsy combined with edible oil dissolution to unincarceration of huge gastric stone wandering in the duodenal bulb which has already caused pyloric obstruction. The treatment is rapid and effective.

Keywords

Gastrolithiasis, Painless Gastroscopy, Sequential Therapy, Edible Oil

Copyright © 2024 by author(s) and Hans Publishers Inc.

This work is licensed under the Creative Commons Attribution International License (CC BY 4.0).

<http://creativecommons.org/licenses/by/4.0/>



Open Access

1. 引言

胃石症是一种由于摄入无法消化的物质在胃内形成团块状物质潴留而导致的疾病，其形成原因多种多样，与摄入的物质成分有关。根据胃石的成分主要分为植物性胃石、动物性胃石、药物性胃石和混合性胃石[1]。老年患者由于胃肠道功能减退和其他多种因素，更易导致严重并发症，如出血、穿孔、梗阻等[2] [3]。为进一步提高对该病的认识，我们报道一例采用无痛内镜下碎石联合药物、食用油溶石等序贯疗法治疗巨大胃石嵌顿十二指肠球部并幽门梗阻的老年患者病例，治疗迅速、有效，为临床中巨大胃石的治疗提供了更丰富的思路和方案。

2. 临床资料

患者女性，72岁，因“反复上腹不适40余天，加重伴恶心呕吐2天”于2013-08-09入院。患者剑突下持续性钝痛，伴暖气、反酸、烧心、夜间疼痛，程度进行性加重，恶心呕吐胃内容物，无胆汁及宿食，口服抑酸药不能缓解。入院查体剑突下轻压痛，无反跳痛及肌紧张，Murphy征(-)，肠鸣音5次/分。既往冠状动脉粥样硬化性心脏病多年，近期无心绞痛发作；2月前曾少量多次进食山楂、大枣以及柿子。否认药物过敏史。入院当日急诊胃镜检查示胃潴留。血常规、血肿瘤系列、凝血系列，肝肾功、输血系列、尿常规、心肌标志物未见明显异常。给予禁饮食，胃肠减压、抑酸、补液支持治疗3天，再次行静脉丙泊酚麻醉下胃镜检查(图1)见十二指肠球腔有巨大胃石嵌顿，大小约4.0 cm × 5.0 cm，占据近整个球腔，质硬。内镜下予异物钳及圈套器反复碎石，胃石仍有部分存留并嵌顿，勉强进镜可见十二指肠前、后壁多处浅溃疡，降段未见明显异常。返回病房后给予植物油、可乐、2.5%碳酸氢钠口服以及抑酸、补液支持治疗2天，患者症状减轻后排黄色稀便5次，内有硬结类圆形胃石，1周后复查胃镜胃及十二指肠未见胃石(图2)，腹部X线未见气液平等肠梗阻情况。

3. 讨论

在我国，植物性胃石是常见疾病，其形成原因主要是过量摄入高纤维食物或含鞣酸丰富的食物(柿子、柿饼、山楂、黑枣)，果胶、鞣酸等收敛性物质在胃酸的促进作用下与蛋白质作用形成鞣酸蛋白，鞣酸蛋

白本身不溶于水，而易于与植物纤维融合成块沉淀在胃部形成胃石。胃石形成后很难以自行排出，且巨大胃石可持续摩擦或压迫胃肠道粘膜致粘膜糜烂、溃疡，严重者可造成出血、穿孔、梗阻等多种并发症[3]。

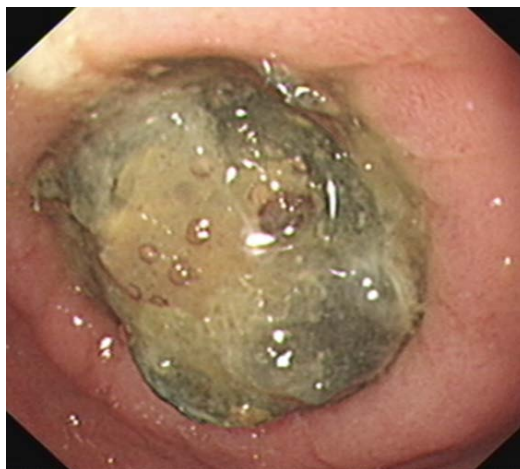

Figure 1. Gastroscopy showed huge stones and obstruction at the pyloric orifice
图 1. 胃镜示幽门口巨大结石并梗阻

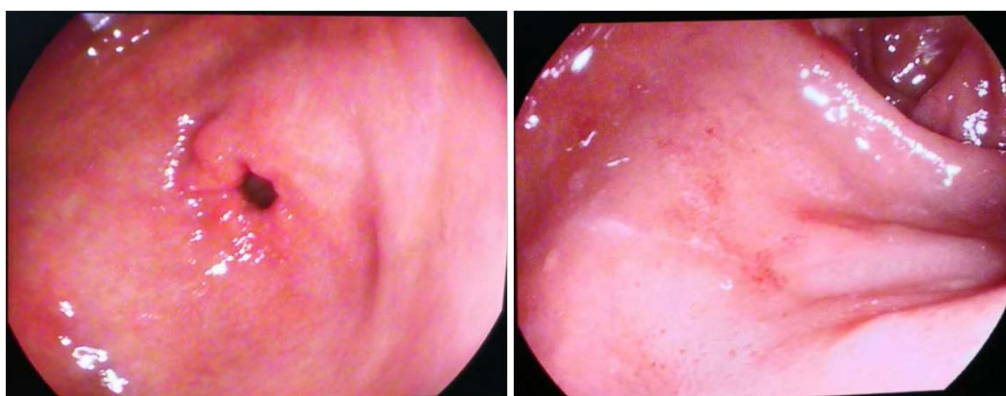


Figure 2. Gastroscopic lithotripsy and drug sequential treatment of gastric antrum pylorus and duodenal bulb
图 2. 胃镜示内镜下碎石以及药物序贯治疗后胃窦幽门口及十二指肠球部

老年患者往往合并多种基础病，导致胃排空功能受损、胃酸分泌减少，食物在胃内结合成团不易排出，且老年患者感觉迟钝、耐受力强，早期腹痛等临床症状易被忽视，更易导致严重并发症。国外曾报道 1 例老年患者因巨大胃石引起幽门梗阻，从而导致胃黏膜广泛缺血坏死的病例[4]。胃石形成时间过长，大大增加了嵌顿的风险和内镜下碎石及治疗的难度。因此在胃石的治疗中，内镜下碎石及序贯治应尽可能在疾病的早期阶段进行，此时胃石较小，结构松散，易于破碎。对于既往有胃部手术史或近期有特定食物进食史的老年患者，早期及时诊断和胃镜下治疗能减少并发症并降低手术干预的风险[5]。

普通胃镜下碎石，往往需要多次进镜、退镜，内镜治疗时间长，患者多因痛苦耐受差而无法坚持长时间碎石治疗。无痛胃镜[6]因其麻药起效快、苏醒时间短、可控性好等优点可克服上述弊端，患者无自主反应，消化系平滑肌松弛，器官活动度降低，腺体分泌减少，视野保持清晰，手术操作顺利，明显减少恶心、呛咳、躁动，更适于长程内镜治疗以及精准碎石等操作。

巨大胃石因其形成时间长、直径大、质地硬，而网篮及圈套器口径有限无法有效切割，故首次碎石

成功率低,且首次碎石后的胃石碎块体积偏大致肠梗阻等并发症的风险明显增高[3] [7]。在 Liu [8]等人的研究中,直径 ≥ 9 cm 的胃石内镜下碎石术的成功率为 66.7%,显著低于胃石 < 9 cm 的碎石成功率 94.2%,是进一步发生肠梗阻的危险因素。国外有研究表明在由胃石导致的肠梗阻中,直径大于 5.3 cm、CT 值大于 97 HU、年龄更大的患者往往更有可能需要进一步接受手术治疗[9] [10]。植物油如豆油、香油等具有很好的润滑作用,多用于不完全性肠梗阻病人,起到润肠通便作用。可乐中的碳酸、磷酸协助胃酸促进胃石溶解,二氧化碳增加胃肠动力,利于胃石的裂解及排出[11] [12]。碳酸氢钠碱化胃液、中和胃酸,与鞣酸作用形成水、二氧化碳和质脆易碎的鞣酸钠,使胃石变脆、溶解等[13] [14]。

因此,采用内镜下碎石联合口服食用油、可乐、碳酸氢钠、抑酸药物溶石等序贯疗法治疗巨大植物性胃石是一种较为安全、简便、经济适用的方法,尤其适用于胃石巨大而腔体狭小,一次性碎石治疗无法操作完全的病例,碎石溶石的同时可避免胃石嵌顿所致肠梗阻等并发症。

基金项目

青岛市民生科技计划项目(编号: 19-6-1-22-nsh)。

参考文献

- [1] Paschos, K.A. and Chatzigeorgiadis, A. (2019) Pathophysiological and Clinical Aspects of the Diagnosis and Treatment of Bezoars. *Annals of Gastroenterology*, **32**, 224-232. <https://doi.org/10.20524/aog.2019.0370>
- [2] 孟莹, 罗晓雅, 周艳华, 等. 77 例植物性胃石患者的内镜表现及临床特点研究[J]. 胃肠病学和肝病杂志, 2022, 31(7): 784-787.
- [3] Korekawa, K., Orikasa, M. and Kunimitsu, A. (2023) Intestinal Obstruction due to Reassembly after Endoscopic Crushing of a Bezoar. *Internal Medicine (Tokyo, Japan)*, **62**, 2965-2969. <https://doi.org/10.2169/internalmedicine.1582-23>
- [4] Damani, T., Sant, V.R. and Shah, P.C. (2020) Extensive Gastric Necrosis in the Setting of Phytobezoar Causing Gastric Outlet Obstruction. *Journal of Gastrointestinal Surgery: Official Journal of the Society for Surgery of the Alimentary Tract*, **24**, 2167-2168. <https://doi.org/10.1007/s11605-019-04497-2>
- [5] Yang, S. and Cho, M.J. (2021) Clinical Characteristics and Treatment Outcomes among Patients with Gastrointestinal Phytobezoars: A Single-Institution Retrospective Cohort Study in Korea. *Frontiers in Surgery*, **8**, Article ID: 691860. <https://doi.org/10.3389/fsurg.2021.691860>
- [6] 任习芳, 艾耀伟, 赵芳, 等. 无痛胃镜在胃石症治疗中的应用[J]. 世界华人消化杂志, 2014, 22(31): 4816-4819.
- [7] 张续乾, 宫一凡, 薛晓艳, 等. 巨大胃石并发急性胰腺炎及小肠梗阻 1 例[J]. 中华胃肠内镜电子杂志, 2021, 8(2): 94-95.
- [8] Liu, L.N., Wang, L., Jia, S.J., et al. (2020) Clinical Features, Risk Factors, and Endoscopic Treatment of Bezoars: A Retrospective Analysis from a Single Center in Northern China. *Medical Science Monitor: International Medical Journal of Experimental and Clinical Research*, **26**, e926539. <https://doi.org/10.12659/MSM.926539>
- [9] Wang, S., Yang, X., Zheng, Y., et al. (2021) Clinical Characteristics and Indications for Surgery for Bezoar-Induced Small Bowel Obstruction. *The Journal of International Medical Research*, **49**, Article ID: 300060520979377. <https://doi.org/10.1177/0300060520979377>
- [10] Muhtaroglu, A., Yiğit, M., Demir, H., et al. (2023) Evaluation of the Location, Number and Diameter of Bezoars in Patients with a History of Previous Gastrointestinal Surgery. *European Journal of Trauma and Emergency Surgery: Official Publication of the European Trauma Society*, **49**, 1783-1789. <https://doi.org/10.1007/s00068-023-02220-0>
- [11] Ota, K., Kawaguchi, S., Iwatsubo, T., et al. (2022) Tannin-Phytobezoars with Gastric Outlet Obstruction Treated by Dissolution with Administration and Endoscopic Injection of Coca-Cola®, Endoscopic Crushing, and Removal (with Video). *Internal Medicine (Tokyo, Japan)*, **61**, 335-338. <https://doi.org/10.2169/internalmedicine.8090-21>
- [12] Shah, D., Ali, Q., Bernier, K., et al. (2023) Successful Dissolution of a Large Gastric Phytobezoar through Nonsurgical and Nonendoscopic Fragmentation. *ACG Case Reports Journal*, **10**, e01141. <https://doi.org/10.14309/crj.0000000000001141>
- [13] 周末. 内镜下注射碳酸氢钠溶石治疗胃石症 29 例[J]. 中华消化内镜杂志, 2017, 34(12): 910-911.
- [14] 高佰新, 李芳芳. 圈套器联合 α -糜蛋白酶和 5%碳酸氢钠治疗胃石症临床疗效[J]. 甘肃医药, 2022, 41(3): 253-255.