

# X-Linked Hyper IgM Syndrome with Neutropenia: A Case Report

Anqi Yao, Keke Chen, Yi Qing, Minhui Zeng, Xiangling He

Department of Hematology and Oncology, Pediatric Medical Center, Hunan Provincial People's Hospital, Changsha Hunan

Email: 2278267682@qq.com

Received: Jan. 10<sup>th</sup>, 2020; accepted: Jan. 21<sup>st</sup>, 2020; published: Feb. 3<sup>rd</sup>, 2020

---

## Abstract

**Objective:** To investigate the causes, clinical manifestation, diagnosis and treatment of Hyper-IgM syndrome. **Methods:** The clinical data of one child with X-linked hyper-IgM syndrome diagnosed by our department were analyzed retrospectively. **Results:** The child was admitted to hospital due to repeated infection after birth. Repeated blood tests showed decreased neutrophils count, repeated immunoglobulin tests showed no IgA or IgG decrease, and IgM was normal. Gene tests showed CD40L gene mutation, which was diagnosed as X-linked hyper-IgM syndrome. **Conclusion:** In clinical practice, children prone to recurrent infection with decreased neutrophils count need to alert to immunodeficiency disease.

## Keywords

Immunodeficiency Diseases, Hyper-IgM, Children, X-Linked Inheritance, Neutropenia

---

# 以粒细胞低为主要表现的X连锁高IgM综合症一例

姚安琪, 陈可可, 卿宜, 曾敏慧, 贺湘玲

湖南省人民医院儿童医学中心儿童血液肿瘤科, 湖南 长沙

Email: 2278267682@qq.com

收稿日期: 2020年1月10日; 录用日期: 2020年1月21日; 发布日期: 2020年2月3日

---

## 摘要

**目的:** 探讨高IgM综合症病因、临床表现、诊断和治疗。**方法:** 对我科诊断X连锁高IgM综合症患者的临

**文章引用:** 姚安琪, 陈可可, 卿宜, 曾敏慧, 贺湘玲. 以粒细胞低为主要表现的X连锁高IgM综合症一例[J]. 亚洲儿科病例研究, 2020, 8(1): 7-11. DOI: 10.12677/acrp.2020.81002

床资料进行回顾及分析。结果：患者因生后反复多次感染住院，多次血常规示中性粒细胞计数降低，多次免疫球蛋白检查示无IgA和IgG降低，且IgM正常，基因检测示CD40L基因突变，诊断为X连锁高IgM综合症。结论：在临床工作中，易出现反复感染伴中性粒细胞计数减少的患儿，需警惕免疫缺陷病。

## 关键词

免疫缺陷病，高IgM，儿童，X连锁，中性粒细胞低

Copyright © 2020 by author(s) and Hans Publishers Inc.

This work is licensed under the Creative Commons Attribution International License (CC BY).

<http://creativecommons.org/licenses/by/4.0/>



Open Access

## 1. 引言

高 IgM 综合征(Hyper-IgM syndrome, HIGM)是一种罕见的原发性免疫缺陷病，是一类由抗体类别转换障碍导致的先天性免疫缺陷病，其主要免疫学特征为血清 IgM 水平升高或正常，IgA、IgG 大多降低或缺如。其中 70%为由 CD40L 基因突变导致的 X 连锁 HIGM (XHIM) [1] [2]；最常见的临床表现：反复肺部感染，肺孢子虫肺炎，隐孢子虫引起的慢性腹泻，胆道感染可导致硬化性胆管炎；也容易发生间歇性或持续性中性粒细胞减少，自身免疫性疾病和恶性肿瘤。诊断金标准是基因检测。治疗上以抗感染治疗、IVIG 替代治疗为主，造血干细胞移植是目前治愈该病的唯一方法。国外报道中 HIGM 患者干细胞移植成功率约为 72% [3] [4]。随着越来越多成功案例出现，造血干细胞移植也越来越被患者所接受。现将本科收治以粒细胞低为主要表现的 X 连锁高 IgM 综合症 1 例进行报道并文献复习。

## 2. 病例介绍

患儿，男，1 岁，因“发热 3 天”2016 年 7 月第五次入我住院，患儿 3 天前无明显诱因出现反复高热，最高体温 39.2℃，无畏寒，寒战，无抽搐，无明显咳嗽。患儿自发病以来精神、饮食、睡眠尚可，大小二便正常，体重无明显减轻，目前体重 11.5 kg，身高 74.2 cm。

既往病史：患儿既往多次住院，2015 年 6 月，9 月两次因“肺炎”在我院治疗，予抗感染等对症支持治疗后好转出院，2015 年 10 月因“发热 50 天”在湘雅医院住院治疗，诊断“1、传染性单核细胞增多症，2、淋巴瘤追踪，3、轻度贫血”，予以抗感染，丙球支持等治疗，病情好转出院。2015 年 12 月因“咳嗽 3 天，发热 1 天”第三次入住我院，诊断“1) 急性支气管炎；2) 疝；3) 脓毒症；4) 肺炎支原体感染；5) 原发性免疫缺陷追踪”，治疗好转出院。2016 年 2 月因“发热伴咳嗽 3 天”第四次入住我院，入院诊断“1) 支气管肺炎；2) 中性粒细胞减少；3) 急性胃肠炎；4) 肺炎支原体感染；5) 轮状病毒感染”予抗感染治疗好转出院。我院及外院多次查肝肾功能、GM 试验、G 试验、肥大试验、结核抗体、输血前四项、脑脊液检查、肿瘤十二项，中性粒细胞爆发试验未见异常，多次骨髓细胞学检查均示骨髓增生明显活跃，粒系减低，红系增加，偶可见少许幼淋及吞噬细胞。T 淋巴细胞亚群：CD3<sup>+</sup>细胞：71.89%，CD4<sup>+</sup>细胞：56.56%，CD8<sup>+</sup>细胞：12.69%。血常规：第一次入院时 WBC  $10.6 \times 10^9/L$ ，N  $2.3 \times 10^9/L$ ，后 N 降至  $0.25 \times 10^9/L$ ，经治疗恢复至  $2.29 \times 10^9/L$ ，自第二次住院起，患儿 N  $0.48 \sim 0.51 \times 10^9/L$ 。免疫球蛋白：IgG 5.39~9.78 g/L，IgA 0.36~1.10 g/L，IgM 0.96~1.28 g/L。

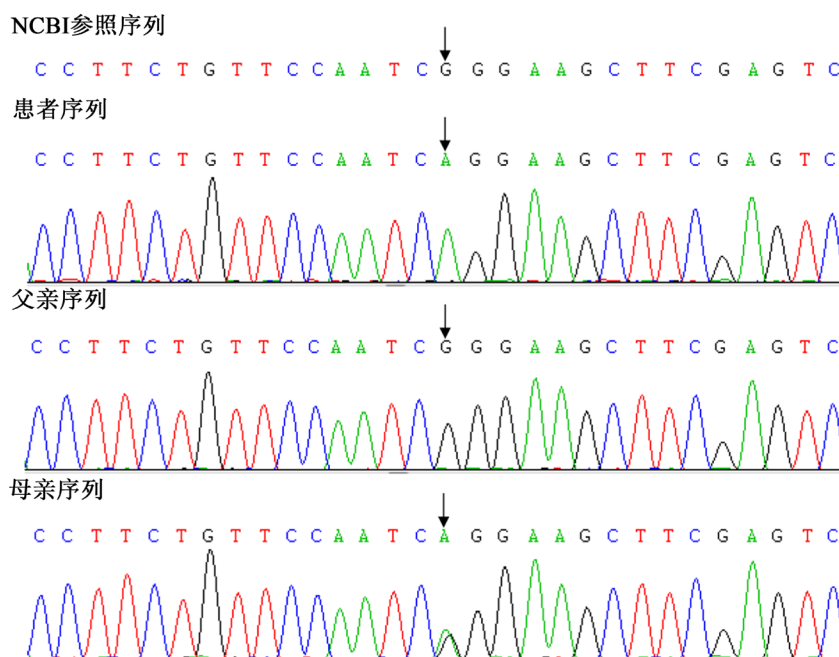
体格检查：体温 36.8℃，脉搏 123 次/分，呼吸 29 次/分，体重 11.5 kg，身高 74.2 cm。神志清楚，查体不合作。双侧颈部扪及数个蚕豆大小肿大淋巴结，质软，活动度可。口唇无发绀，口腔黏膜正常，

咽部黏膜充血，扁桃体 II 度肿大，有少许脓性分泌物。呼吸运动正常，双肺呼吸音粗，未闻及明显干湿性啰音。心音有力，心率齐，未闻及明显杂音。腹软，无压痛反跳痛，肝脏触及，肋下 1.5 cm，质软，边锐，无触痛，脾脏未触及。肠鸣音正常，外生殖器正常，神经系统查体未见明显异常。

辅助检查：门诊血常规：WBC  $2.8 \times 10^9/L$ ，N  $0.43 \times 10^9/L$ ，N 5.2%，HGB 120 g/L，PLT  $227 \times 10^9/L$ ，CRP 3.68 mg/L。

### 3. 诊疗经过

入院后予以常规抗感染治疗，患儿仍反复发热，复查 CRP 15.5 mg/L，血常规：N  $0.15 \times 10^9/L$ ，患儿家长签字要求出院，出院前完善四千种单基因遗传病基因突变分析，一月后结果回报：CD40L 基因变异，突变位置为 C.542G>A (exon5) (见图 1)，诊断 X 连锁高 IgM 综合症(XHIM)，先证者父亲该外显子测序结果正常，而母亲携带有此缺失突变，经检索后证实该突变可能为引起 HIGM 的一种新的 CD40LG 基因突变。



**Figure 1.** The CD40L gene was mutated at C.542G>A (exon5). The proband father's sequencing of the exon was normal, while the mother carried the deletion mutation

**图 1.** CD40L 基因在 C.542G>A (exon5)处突变，先证者父亲的外显子测序正常，而母亲携带此缺失突变

## 4. 病例讨论

### 4.1. 高 IgM 综合症(HIGM)概述

1960 年 Israel-Asselain 等[5]和 1962 年 Rosen 等[6]均报道了免疫缺陷伴高 IgM 的病例，这些罕见病例表现为反复感染，IgA 和 IgG 明显降低，IgM 正常或增高[7]。随后有病例报道指出：高 IgM 综合征可继发于先天性风疹病毒感染[8]、肿瘤[9]、或使用抗癫痫药物[10]。而原发性高 IgM 综合征具有遗传异质性，可为 X 连锁遗传[11]，也可为常染色体隐性遗传[12]，并可能变异为常染色体显性遗传[13]。HIGM 患者易反复肺部感染，肺孢子虫肺炎，隐孢子虫引起的慢性腹泻，胆道感染可导致硬化性胆管炎；也容易发生间歇性或持续性中性粒细胞减少，自身免疫性疾病和恶性肿瘤，而仅有 62.5% HIGM 患者在确诊

时表现为 IgM 水平升高[14]。其中 X 连锁高 IgM 综合征(XHIM)临床表现具有多样性, 50%的患者会在 1 岁内出现临床症状, 90%会在 4 岁内出现[15], 约有 2/3 的 XHIM 患者出现中性粒细胞减少, 中性粒细胞减少可能是暂时的, 也可能持续存在, 甚至终生存在[16]。

## 4.2. 病因及发病机制

高 IgM 综合征是一组由基因突变导致免疫球蛋白类别转换重组(class switch recombination, CSR)缺陷, 伴或不伴体细胞高频突变(somatic hypermutation, SHM)缺陷的原发性免疫缺陷病。目前已明确导致 HIGM 的突变基因包括 CD40L、AID、CD40、UNG、NEMO 和 I $\kappa$ B $\alpha$  基因[1], 并根据突变基因进行分类, 其中由 CD40L 基因突变导致的 HIGM1 最为常见, 约占 70%, 为 X 连锁遗传, 即 XHIM [1]。CD40L 基因定位于 Xq26.3-27.1, 包括 5 个外显子, 其编码的 CD40L 为 II 型膜糖蛋白, 由 261 个氨基酸组成, 主要表达于 CD4<sup>+</sup>T 细胞表面。CD40L 与 CD40 结合后, 后者的胞外域在 CD40L 的作用下形成同源三聚体, 胞浆区与 TRAF 结合, 进而活化 NF- $\kappa$ B, 使其转位进入细胞核并激活靶基因转录, 最终使 B 细胞发生 Ig 类别转换。目前全球已报道 160 余种 CD40L 基因的致病突变, 位于 5 号外显子者最常见, CD40L 基因一旦发生突变, 可使 T 淋巴细胞表面 CD40L 表达降低, 或导致 CD40L 不能与 CD40 分子结合, 或影响 CD40 分子三聚体的形成。因此 CD40L 缺陷损伤 T 淋巴细胞和 B 淋巴细胞相互作用, 破坏生发中心形成, 并影响 CSR [17]。

## 4.3. 治疗

### 4.3.1. 抗感染及对症支持治疗

在急性感染期, 予以抗细菌、病毒及真菌治疗, 对于 CD40L 缺陷所导致的粒细胞缺乏, 欧洲大样本研究表明可用粒细胞集落刺激因子(G-CSF)纠正中性粒细胞减少, 大剂量 IVIG 对半数病例有效[18]。

### 4.3.2. IVIG 替代疗法

HIGM 一旦确诊, 即可静脉注射 IVIG, IVIG 的推荐剂量为 400~600 mg/kg, 每 3~4 周 1 次。但研究表明: 仅接受 IVIG 替代疗法的 XHIM 患者预后差, 仅不足 30%的患者能长期存活[18]。

### 4.3.3. 造血干细胞移植

这是目前能治愈 HIGM 的唯一方法。2006 年我国首次成功完成 HIGM 患者造血干细胞移植, 且后续随访调查该患者各项免疫功能基本恢复正常[19]。Kanakano Mitsui-Sekinaka 等报道了日本 56 例 XHIM 患者, 其中接受造血干细胞移植患者的整体存活率明显高于未接受移植者, 并且小于 5 岁接受造血干细胞移植的患者无病生存率远远高于 5 岁以后接受移植者[20] [21]。因此干细胞移植被认为是可根治该病的方法。

### 4.3.4. 基因疗法

由于绝大多数 HIGM 致病基因已明确, 使得基因治疗有望成为治愈 HIGM 最有希望的手段, 但以病原微生物作为载体转入体内其致病性难以预料, 故其安全性仍存在争议。

## 5. 总结

X-连锁高 IgM 综合症为一较罕见的原发性免疫缺陷病, 本例患儿 1 岁内出现反复感染, 伴中性粒细胞减少, 但无 IgA 和 IgG 的降低, 且 IgM 正常, 而高 IgM 综合症的命名容易让医生忽略该病, 基因检测是确诊的金标准, 对于怀疑存在免疫缺陷的病人应尽早完善该检查, 早诊断早干预。

## 参考文献

- [1] Uyungil, B., Bonilla, F. and Lederman, H. (2012) Evaluation of a Patient with Hyper-IgM Syndrome. *Journal of Al-*

- ergy and Clinical Immunology*, **129**, 1692-1693.e4. <https://doi.org/10.1016/j.jaci.2012.03.043>
- [2] 万叶明, 黄婷芸, 易雪岚, 冒青, 陈艳. X-连锁高 IgM 综合征 1 例报告[J]. 中国小儿血液与肿瘤杂志, 2015, 20(3): 151-152.
- [3] 陶品武, 张晨美, 宁泊涛, 陈振杰. X 连锁高 IgM 综合征婴儿 1 例[J]. 浙江医学, 2014(24): 2046-2047.
- [4] Tomizawa, D., Imai, K., Ito, S., *et al.* (2004) Allogeneic Hematopoietic Stem Cell Transplantation for Seven Children with X-Linked Hyper-IgM Syndrome: A Single Center Experience. *American Journal of Hematology*, **76**, 33-39. <https://doi.org/10.1002/ajh.20044>
- [5] Israel-Asselain, R., Burtin, P. and Chebat, J. (1960) New Biological Disorder: Agammaglobulinemia with Beta2-Macroglobulinemia (A Case). *Bull Mem Soc Med Hop Paris*, **76**, 519-523.
- [6] Rosen, F.S., Kevy, S.V., Merler, E., Janeway, C.A. and Gitlin, D. (1961) Recurrent Bacterial Infections and Dysgamma-Globulinemia. Deficiency of 7S Gamma-Globulins in the Presence of Elevated 19S Gamma-Globulins. *The Journal of Pediatrics*, **28**, 182-195.
- [7] Notarangelo, L.D., Duse, M. and Ugazio, A.G. (1992) Immunodeficiency with Hyper-IgM (HIM). *Immunological Reviews*, **3**, 101-121.
- [8] Schimke, R.N., Bolano, C. and Kirkpatrick, C.H. (1969) Immunologic Deficiency in the Congenital Rubella Syndrome. *The American Journal of Diseases of Children*, **118**, 626-632. <https://doi.org/10.1001/archpedi.1969.02100040628018>
- [9] Raziuddin, S., Assal, H.M. and Teklu, B.T. (1989) Cell Malignancy in Richter's Syndrome Presenting as Hyper IgM. Induction and Characterization of a Novel CD3+, CD4-, CD8+ T Cell Subset from Phytohemagglutinin-Stimulated Patient's CD3+, CD4+, CD8+ Leukemic T Cells. *European Journal of Immunology*, **19**, 469-474. <https://doi.org/10.1002/eji.1830190309>
- [10] Mitsuya, H., Tomino, S., Hisamitsu, S. and Kishimoto, S. (1979) Evidence for the Failure of IgA Specific T Helper Activity in a Patient with Immunodeficiency with Hyper IgM. *Journal of Clinical Immunology*, **2**, 337-342.
- [11] Krantman, H.J., Stiehm, E.R., Stevens, R.H., Saxon, A. and Seeger, R.C. (1980) Abnormal B Cell Differentiation and Variable Increased T Cell Suppression in Immunodeficiency with Hyper-IgM. *Clinical & Experimental Immunology*, **40**, 147-156.
- [12] Pascual-Salcedo, D., De La Concha, E.G., Garcia-Rodriguez, M.C., Zabay, J.M., Sainz, T. and Fontan, G. (1983) Cellular Basis of Hyper IgM Immunodeficiency. *Journal of Clinical Immunology*, **10**, 29-34.
- [13] Beall, G.N., Ashman, R.F., Miller, M.E., *et al.* (1980) Hypogammaglobulinemia in Mother and Son. *Journal of Allergy and Clinical Immunology*, **65**, 471-481. [https://doi.org/10.1016/0091-6749\(80\)90242-0](https://doi.org/10.1016/0091-6749(80)90242-0)
- [14] Heinold, A., Hanebeck, B., Daniel, V., *et al.* (2010) Pitfalls of "Hyper"-IgM Syndrome: A New CD40 Ligand Mutation in the Presence of Low IgM Levels. A Case Report and a Critical Review of the Literature. *Infection*, **38**, 491-496. <https://doi.org/10.1007/s15010-010-0061-9>
- [15] Jesus, A.A., Duarte, A.J. and Oliveira, J.B. (2008) Autoimmunity in Hyper-IgM Syndrome. *Journal of Clinical Immunology*, **28**, S62-S66. <https://doi.org/10.1007/s10875-008-9171-x>
- [16] Solanilla, A., Déchanet, J., El Andaloussi, A., *et al.* (2000) CD40-Ligand Stimulates Myelopoiesis by Regulating flt3-Ligand and Thrombopoietin Production in Bone Marrow Stromal Cells. *Blood*, **95**, 3758-3764. <https://doi.org/10.1182/blood.V95.12.3758>
- [17] Notarangelo, L.D. and Hayward, A.R. (2000) X-Linked Immunodeficiency with Hyper-IgM (XHIM). *Clinical & Experimental Immunology*, **120**, 399-405. <https://doi.org/10.1046/j.1365-2249.2000.01142.x>
- [18] Levy, J., Espanol-Boren, T., Thomas, C., *et al.* (1997) Clinical Spectrum of X-Linked Hyper-IgM Syndrome. *The Journal of Pediatrics*, **131**, 47-54. [https://doi.org/10.1016/S0022-3476\(97\)70123-9](https://doi.org/10.1016/S0022-3476(97)70123-9)
- [19] 王坚敏, 陈同辛, 陈静, 等. 造血干细胞移植治疗 X-连锁重症联合免疫缺陷病临床观察[J]. 内科理论与实践, 2010, 5(1): 48-52.
- [20] 张翠, 李小青, 耿玲玲, 冯媛, 南楠, 刘昱. X 连锁高 IgM 综合征 4 例临床分析[J]. 陕西医学杂志, 2019, 48(3): 366-369.
- [21] Mitsui-Sekinaka, K., Imai, K., Sato, H., *et al.* (2015) Clinical Features and Hematopoietic Stem Cell Transplantations for CD40 Ligand Deficiency in Japan. *Journal of Allergy & Clinical Immunology*, **136**, 1018-1024. <https://doi.org/10.1016/j.jaci.2015.02.020>