

Clinical Analysis of 7 Cases of Cat-Scratch Disease

Qin Shi, Xiangling He

Children's Medical Center of Hunan People's Hospital, First Affiliated Hospital of Hunan Normal University, Changsha Hunan
Email: 734775304@qq.com

Received: May 13th, 2020; accepted: Jun. 3rd, 2020; published: Jun. 10th, 2020

Abstract

Objective: To explore the clinical characteristics and diagnosis of cat scratch disease. **Methods:** The epidemiological data, clinical manifestations, auxiliary examination results and diagnosis of 7 cases of cat scratch disease were analyzed retrospectively. **Results:** Of the 7 patients, 2 had a long history of close contact with cats and dogs. All the patients presented with lymphadenopathy or local mass with medium or hard texture; 7 patients had elevated CRP and 6 patients had accelerated ESR; 7 patients had suspected lymphoma or lymphadenitis or metastatic cancer in 2 cases, lymphoma in 1 case, lymphadenitis in 1 case, mixed tumor in submandibular gland in 1 case, and axillary mass in 2 cases. All the patients had lymphadenitis granulomatous. **Conclusion:** The clinical manifestations of cat scratch disease are various, and the general systemic symptoms are mostly mild. The most common clinical manifestations are lymphadenopathy, tenderness, high CRP, rapid ESR, easy misdiagnosis and missed diagnosis.

Keywords

Cat-Scratch Disease, Lymphadenopathy, Granulomatous Inflammation

猫抓病7例临床分析

师 琴, 贺湘玲

湖南师范大学附属第一医院, 湖南省人民医院儿童医学中心, 湖南 长沙
Email: 734775304@qq.com

收稿日期: 2020年5月13日; 录用日期: 2020年6月3日; 发布日期: 2020年6月10日

摘 要

目的: 探讨猫抓病的临床特征及诊断方法。 **方法:** 回顾性分析7例猫抓病患者的流行病学资料、临床表现、

辅助检查结果和诊断等。结果: 7例患者中, 2例患者有明确长期与猫、狗密切接触史。7例患者均表现为淋巴结肿大或局部肿块, 质地中等或硬; 7例患者CRP均升高, 6例患者血沉加快; 7例患者入院疑诊淋巴瘤或淋巴结核或转移癌2例, 淋巴瘤1例, 淋巴结炎1例, 颌下腺混合瘤1例, 腋下肿物查因2例, 所有患者淋巴结活检均提示: 淋巴结肉芽肿性炎。结论: 猫抓病临床表现多样, 一般全身症状多轻微, 最常见的临床表现是淋巴结肿大, 多有触痛, 多表现为CRP升高, 血沉增快, 易漏诊误诊, 该病抗生素治疗有效。

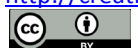关键词

猫抓病, 淋巴结肿大, 肉芽肿性炎

Copyright © 2020 by author(s) and Hans Publishers Inc.

This work is licensed under the Creative Commons Attribution International License (CC BY 4.0).

<http://creativecommons.org/licenses/by/4.0/>



Open Access

1. 引言

猫抓病(cat-scratch disease, CSD), 又称为良性淋巴网织细胞增多症, 是由汉赛巴尔通体感染引起的一种以散发为主的传染病, 青少年及儿童多见。该病原菌是一种人兽共患病的病原, 其传播情况比较复杂, 宿主繁多。

随着生活水平的提高, 人们对宠物的饲养也日益增多, 猫抓病在北京地区的流行病学调查发现, 猫的巴尔通体血清抗体阳性率为 39.4%, 血培养分离率为 13.8%, 且分离株全部为对人致病的巴尔通体, 这表明猫抓病呈逐年上升的趋势[1]。

由于猫抓病的临床表现缺乏特异性, 在临床实践中容易误诊、误治。现对本院诊治的 7 例猫抓病进行回顾性分析, 来加强人们对该病的认识。

2. 资料与方法

2.1. 研究对象

本组病例为 2013 年 1 月~2019 年 6 月湖南省人民医院临床收治的 7 例猫抓病患者。入选标准: 经病理学活检考虑猫抓病性淋巴结炎, 结合流行病学史、临床表现及治疗有效确诊为猫抓病的病例, 临床资料完整者纳入分析。本项目符合《赫尔辛基宣言》原则及我国相关法律法规的伦理要求。

2.2. 方法

2.2.1. 病例资料的收集

整理 7 例猫抓病患者病史, 包括: 患者基本信息、猫狗接触史及非生命物体损伤皮肤史、首诊科室、临床表现、体格检查、病理检查结果、血细胞分析及生化指标、治疗方案及治疗转归等。

2.2.2. 统计学方法

采用 Excel 表进行资料收集, SPSS23.0 软件进行统计。

3. 结果

3.1. 一般资料

共有 7 例病例纳入分析, 7 例患者平素健康状况良好, 无基础疾病, 其中男性 5 例, 女性 2 例, 年

龄分布于 1~79 岁, 中位年龄 31 岁, 其中儿童 3 例, 成人 4 例。发病月份: 1 月 1 例, 8 月 3 例, 9 月 2 例, 11 月 1 例, 发病相对于集中秋冬季节。其中 2 例患者有明确的长期猫狗接触史。

3.2. 首次就诊科室及误诊

首次就诊科室分布, 血液肿瘤科 2 例, 乳甲外科 2 例, 关节外科 1 例, 耳鼻喉科 1 例, 日间手术病房 1 例。7 例患者入院疑诊淋巴瘤或淋巴结核或转移癌 2 例, 淋巴瘤 1 例, 淋巴结炎 1 例, 颌下腺混合瘤 1 例, 腋下肿物查因 2 例。

4. 临床表现

7 例患者均表现为局部肿大淋巴结或肿块, 病变部位: 2 例发生于颈部, 2 例发生于腋窝, 1 例发生于颈部、腹股沟、右侧腋窝、右侧滑车, 1 例发生于腋窝、肘关节, 1 例发生于腋窝、锁骨上窝; 淋巴结或肿块质地中等或稍硬, 有疼痛或压痛 6 例, 1 例患者淋巴结有红、肿、热等化脓表现, 并做局麻下切开引流, 1 例患者局部皮肤皮温稍高, 但无红、肿等表现。1 例伴有发热, 最高温度 39.6℃。

5. 实验室检验结果

7 例患者均行血常规检测, 除 1 例患者白细胞升高为 $28 \times 10^9/L$, 其余 6 例均位于 $(3.69\sim 9.16) \times 10^9/L$ 正常范围内; 7 例患者 CRP 均升高如表 1 所示; 1 例患者血小板升高为 $494 \times 10^9/L$, 其余患者均位于 $(101\sim 320) \times 10^9/L$ 正常范围内。6 例患者血沉均升高, 升高数值范围: 42~85mm/h。7 例患者均行淋巴结活检, 如图 1 病理提示: 淋巴结肉芽肿性炎, 结合病史符合猫抓病性淋巴结炎。

Table 1. CRP in 7 cases of cat scratch disease

表 1. 7 例患者 CRP 数值

Patient No.	Gender	Age/years	CRP(mg/L)
1	Male	1	15.7
2	Male	3	18.2
3	Female	7	29.1
4	Female	31	14.7
5	Male	40	22.9
6	Male	62	19.9
7	Male	79	26.2

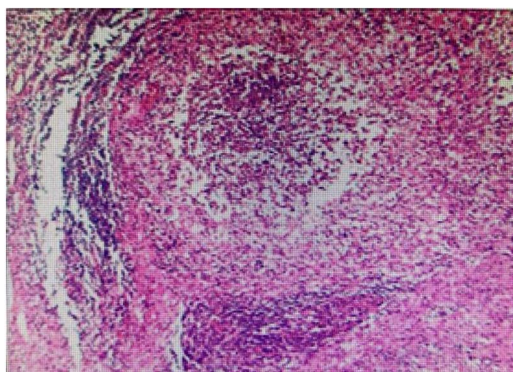


Figure 1. Granulomatous lymphadenitis (H&E staining, $\times 100$)

图 1. 淋巴结肉芽肿性炎

6. 治疗与转归

本组研究中患者均使用左氧氟沙星、阿奇霉素治疗, 仅 1 例患者使用抗生素治疗的同时行局麻下淋巴结切开引流。病程多在 1 周左右, 均治愈出院, 追踪随访 1 月, 无复发病例。

7. 讨论

猫爪病最早由法国儿科医生 Rober Debre 于 1931 年首次描述, 认为该病与猫抓伤密切相关, 1950 年被命名为猫抓病(CSD), 但最新研究表明即使未被猫抓, 也可通过接触猫的粪便或唾液而患病, 特别是 1 岁以内的小猫为本病的主要传染源[2]。并且有研究表明一些非生命物体如竹刺、鱼钩、针等损伤皮肤都有可能成为猫抓病的传播媒介[3]。本病分布于全球, 以散发为主, 温带地区秋、冬季节发病者较多, 热带地区则无季节变化[4]。

在本组病例中, 7 例患者均于秋冬季发病, 这与猫抓病流行病学研究分析结果基本一致。本组病例仅 2 例患者在流行病学方面有明确的长期猫狗密切接触史, 其余 5 例未提供阳性接触史。据文献报道推测可能是非生命物体如竹刺、鱼钩、针等损伤皮肤引起的猫抓病[5]。这提示我们, 即使猫抓病不是高发疾病, 若有淋巴结肿大等表现, 并有猫狗接触史或竹刺、鱼钩、针等损伤皮肤时也应该考虑该疾病的可能。

猫抓病临床表现多样, 一般全身症状多轻微, 最常见的临床表现是淋巴结肿大, 发烧, 脾肿大和皮肤疹[6]。本组病例中, 部分患者有发热, 7 例患者突出表现为淋巴结肿大或局部肿块, 质地中等或硬, 多有触痛, 多见于颈部、腋窝、腹股沟、肘关节等部位, 但起病前均无局部斑丘疹等表现。有研究表明猫抓病淋巴结肿大儿童以颈部、腋窝为主, 成人以腹股沟、腋窝为主[7], 与本组病例中的发病部位基本相符。猫抓病所致较大肿大淋巴结易化脓、破溃, 本组病例中有 1 例患者二次住院时出现淋巴结红肿、化脓、破溃。此外, 本组病例中患者外周血白细胞计数基本正常, 多表现为 CRP 升高, 血沉增快, 与既往报道基本一致。由于上述临床表现无特征性, 且猫抓病少见, 故临床上易漏诊或误诊。

本组病例中, 由于患者大多无发热, 仅有淋巴结肿大, 故往往初诊为淋巴瘤, 淋巴结核等。但这些患者的淋巴结大多伴有疼痛, 临床有助于鉴别。猫抓病诊断金标准为病理诊断, 其典型病理特点为: 淋巴结中等度增大, 被膜增厚, 切面部分皮质区域呈多数大小不等形状的灰黄色病灶。显微镜下所见在淋巴结皮质区内出现多个大小不等的坏死灶, 坏死灶内可见大量核浓缩、核破碎、核溶解的多形核白细胞, 坏死灶周围绕以大量呈栅栏状排列的上皮样细胞, 于部分区域内可见微小的脓肿形成。晚期发生化脓时, 被膜破坏, 淋巴结互相粘连, 约 1/4 的病例形成脓肿[8]。猫可以感染 5 种巴尔通体, 包括 *Bartonella henselae*、*B. bovis*、*B. clarridgeae*、*B. koehlerae* 和 *B. quintana*。猫抓病主要是由 *B. henselae* 和 *B. clarridgeae* 感染所引起[9]。*B. henselae* 菌革兰氏染色弱阴性, 短棒杆菌, 强嗜银性染色, 可通过 Warthin-Starry 银染色观察到, 呈黑色颗粒状或杆状, 多位于坏死灶和血管壁, 呈局灶性分布[10]。本组病例中, 患者镜下病理均表现为淋巴结肉芽肿性炎, 肉芽肿大小、形状不一, 局灶可见坏死及微脓肿形成, 脓肿内含大量中性粒细胞, 周围类上皮细胞呈栅栏样排列, 并可见淋巴细胞浸润。抗酸染色(-), 银染色(+)。这与猫抓病典型病理表现基本相符。

本组病例中 7 例患者均使用抗生素治疗且治疗有效, 有文献报道强力霉素、衣霉素和利福平是推荐使用的抗生素, 但青霉素、庆大霉素、头孢曲松、环丙沙星和阿奇霉素等临床治疗都有效[11]。猫抓病是一种自限性疾病, 多数研究显示抗感染治疗未能提高治愈率及缩短病程[12]。有体外研究发现巴尔通体对磺胺甲恶唑/甲氧苄啶、利福平、氨基糖苷类、四环素类、大环内酯类、内酰胺类、喹诺酮类等抗 β 菌药物均敏感, 但多数抗菌药物的疗效未获得临床实践的证明[13]。

综上所述, 临床医务工作者尤其是非感染病科医师更应该加强对猫抓病的了解与认识。临床诊疗过

程中对于淋巴结肿大的患者,除了要与化脓性淋巴结炎肿瘤性疾病、结核感染和传染性单核细胞增多症、弓形体病等鉴别,还应多注意是否有猫、狗等宠物的接触史或竹刺、鱼钩、针等损伤皮肤等病史,警惕猫抓病的发生。

致 谢

该病例报道已获得患方的知情同意且符合相关伦理要求,感谢患方提供的宝贵临床资料。

参考文献

- [1] 黄儒婷, 宋秀平, 杨秀环, 等. 北京市宠物猫和流浪猫巴尔通体感染状况调查[J]. 中国媒介生物学及控制杂志, 2015(1): 19-22.
- [2] 杨小冉, 刘起勇. 猫抓病的实验室诊断研究进展[J]. 中国公共卫生, 2007, 23(3): 367-369.
- [3] Guimaraes, A.M., Brandao, P.E., Moraes, W., Kiihl, S., Santos, L.C., Filoni, C., Cubas, Z.S., Robes, R.R., Marques, L.M., Neto, R.L., *et al.* (2010) Detection of Bartonella spp. in Neotropical Felids and Evaluation of Risk Factors and Hematological Abnormalities Associated with Infection. *Veterinary Microbiology*, **142**, 346-351. <https://doi.org/10.1016/j.vetmic.2009.10.002>
- [4] 李吉满, 汤梅, 杨红, 等. 猫抓病性淋巴结炎的临床病理特征与鉴别诊断[J]. 肿瘤预防与治疗, 2014, 000(003): 137-140.
- [5] Liu, Q., Eremeeva, M.E. and Li, D. (2012) Bartonella and Bartonella Infections in China: From the Clinic to the Laboratory. *Comparative Immunology Microbiology & Infectious Diseases*, **35**, 93-102. <https://doi.org/10.1016/j.cimid.2012.01.002>
- [6] Uluğ, M. (2015) Evaluation of Cat Scratch Disease Cases Reported from Turkey between 1996 and 2013 and Review of the Literature. *Central European Journal of Public Health*, **23**, 170-175. <https://doi.org/10.21101/cejph.a4040>
- [7] 刘洋, 刘燕玲. 儿童与成人猫抓病的对比研究[J]. 中国现代医学杂志, 2012, 4(22): 4.
- [8] 陶洪, 张小伯. 猫抓病二例[J]. 中华耳鼻咽喉头颈外科杂志, 1997, 32(2): 105.
- [9] 陈琦, 夏炉明. 猫巴尔通体病和猫抓病研究进展[J]. 动物学进展, 2011, 32(1): 73-76.
- [10] 刘彤华. 诊断病理学[M]. 第3版. 北京: 人民卫生出版社, 2012: 738-739.
- [11] 王国平. 临床病理诊断指南[M]. 第2版. 北京: 科学出版社, 2013: 317-318.
- [12] Prutsky, G., Domecq, J.P., Mori, L., Bebko, S., Matzumura, M., Sabouni, A., Shahrour, A., Erwin, P.J., Boyce, T.G., Montori, V.M., *et al.* (2013) Treatment Outcomes of Human Bartonellosis: A Systematic Review and Meta-Analysis. *International Journal of Infectious Diseases*, **17**, e811-e819. <https://doi.org/10.1016/j.ijid.2013.02.016>
- [13] Katarzyna, M.M., *et al.* (2015) Cat-Scratch Disease: A Wide Spectrum of Clinical Pictures. *Advances in Dermatology and Allergology*, **3**, 216-220. <https://doi.org/10.5114/pdia.2014.44014>