

Two Case Report of Extramammary Paget's Disease Being Long-Term Misdiagnosed

Yali Jia^{1*}, Jue Liu¹, Lesi Xie², Yinglian Cai¹

¹Dermatology Department, Hangzhou First People's Hospital, Hangzhou Zhejiang

²Pathology Department, Hangzhou First People's Hospital, Hangzhou Zhejiang

Email: *shjiayali@sina.com

Received: May 25th, 2015; accepted: Jun. 15th, 2015; published: Jun. 18th, 2015

Copyright © 2015 by authors and Hans Publishers Inc.

This work is licensed under the Creative Commons Attribution International License (CC BY).

<http://creativecommons.org/licenses/by/4.0/>



Open Access

Abstract

Extramammary Paget's disease (EMPD) is a rare cutaneous adenocarcinoma and usually originates from the duct openings of apocrine sweat glands. The disease appears as a well-defined chronically infiltrated plaque in the skin with apocrine sweat glands. The genitalia, armpits and navel are most commonly affected. While pruritic erythematous plaque is the most common symptom, erosion, oozing, crusting could also be observed. The diversity of the clinical manifestations sometimes leads to misdiagnosis, even delayed treatment. Two cases of misdiagnosed EMPD and the possible reasons for the misdiagnosis are discussed in this article.

Keywords

Paget's Disease, Misdiagnosis

长期被误诊的2例乳房外Paget病

贾亚利^{1*}, 刘 珏¹, 谢乐斯², 蔡莺莲¹

¹杭州市第一人民医院皮肤科, 浙江 杭州

²杭州市第一人民医院病理科, 浙江 杭州

Email: *shjiayali@sina.com

收稿日期: 2015年5月25日; 录用日期: 2015年6月15日; 发布日期: 2015年6月18日

*通讯作者。

摘要

乳房外Paget病是一种罕见的，起源于顶泌汗腺导管开口的恶性肿瘤。表现为有顶泌汗腺部位的皮肤边界清楚的慢性浸润性红色斑块，多发生于外生殖器、腋窝、肚脐等部位，红斑瘙痒是最常见的症状，也可以出现糜烂、渗出、结痂等，临床表现的多样性，导致会经常出现误诊，在一定程度上耽误治疗。本文介绍了2例被误诊的乳房外Paget病，分析了相关的原因。

关键词

Paget病，误诊

1. 引言

乳房外 Paget 病又称乳房外湿疹样癌，发生于顶泌汗腺部位的少见的上皮内腺癌，原发的一般来源于生殖器皮肤的多能干细胞，大多好发于女性外阴及男性肛周，典型的皮疹表现为单发，呈界限清楚的缓慢延伸的红色斑片，中央潮红、糜烂或者渗出，上覆鳞屑或结痂，自觉有不同程度瘙痒[1]。此病因此比较少见且表现的相对特征不明显而易被误诊。在 3 个月的时间里，笔者就发现 2 例被误诊的该病例患者，最后经组织病理学证实该病。现报道如下：

2. 临床资料

病例 1，患者男，59 岁，因“反复外阴瘙痒红斑糜烂 8 年，加重半年”于 2014 年 9 月至我院门诊就诊。患者自述在 8 年前无明显诱因下，左侧阴囊部位出现红斑，刚开始如一枚一元硬币大小，至当地医院就诊，给予皮炎平等药物治疗，皮疹稍有缓解，红斑未彻底消退，反复发作后，皮疹渐渐增大。5 年前，因渗出糜烂较重，至杭州一市级医院皮肤科就诊 2 次，诊断为湿疹，予以中草药溶液外敷，后改为激素类软膏，同时口服抗过敏药物，症状有所缓解，但一直未有彻底治愈。后患者自己每次瘙痒发作时就自己涂擦紫药水来缓解。近半年来，患者皮疹范围明显扩大，渗出瘙痒加重，且自己涂擦紫药水后再无缓解趋势，遂至本院门诊就诊。体格检查：一般情况好，系统检查无异常发现。皮肤科检查：左腹股沟两侧、左大腿根部、整个下腹部、阴茎体下三分之一及根部、阴囊左侧可见不规则、边界清楚的浸润性红色斑块，质软，表面湿润，左侧阴茎根部及下腹可见糜烂渗出，上覆少量脓胎，见图 1。予以病理检查，结果显示“形态上符合 Paget 病，累及毛囊”。病理照片见图 2。现转泌尿外科手术治疗[2]。

病例 2，患者，男，73 岁，因“外阴部红斑 10 年，复发 1 年”于 2014 年 10 月来我院门诊就诊。患者 10 年前因外阴红斑瘙痒曾在外院就诊，当时红斑面积约一元硬币大小，外院予以切除活检，当时病理未给予明确诊断提示恶变。1 年前切口处红斑复发，且在距离约 5 公分处出现同样红斑，并且伴有瘙痒不适，至本院就诊。体格检查：一般情况好，有高血压病史，自服药“代文”控制良好。皮科检查：右侧下腹部可见一处约直径 2 公分浸润性红斑，右侧阴囊可见一面积约 5×8 公分浸润性红斑，中间可见表面不规则暗褐色结痂附着。见图 3。予以活检加病理，结果显示：“阴囊、会阴”皮肤 Paget 病。病理照片见图 4。

3. 讨论

乳房外 Paget 病，又名乳房外湿疹样癌。顾名思义，它类似于湿疹，既有湿疹的表现，红斑、糜烂、渗出等，又有湿疹的症状，有大部分患者感觉瘙痒。因此，容易被误诊为湿疹。

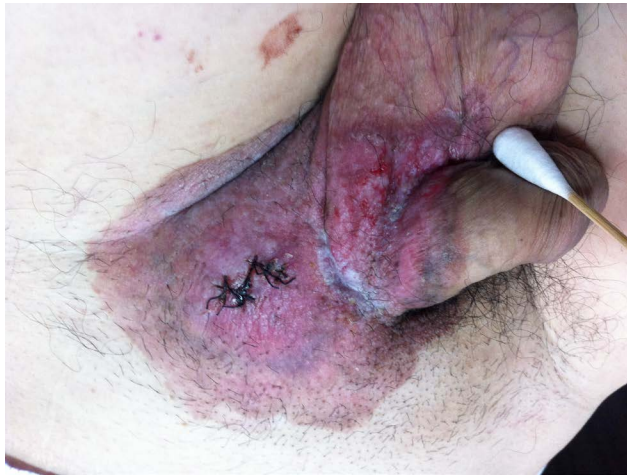

Figure 1. Clinical picture of case 1
图 1. 例 1 患者临床照片

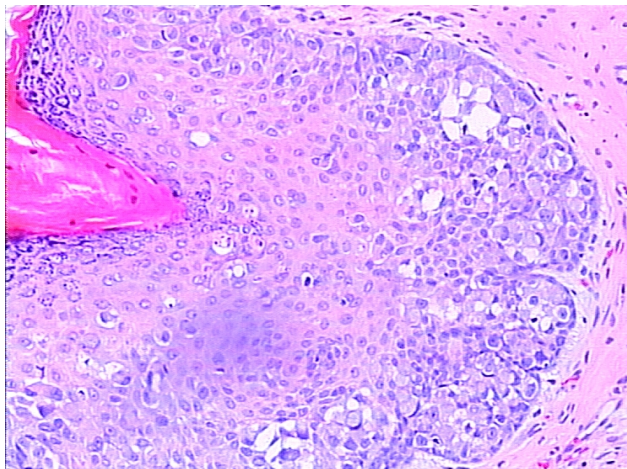


Figure 2. Histological picture of case 1
图 2. 例 1 患者皮损组织病理

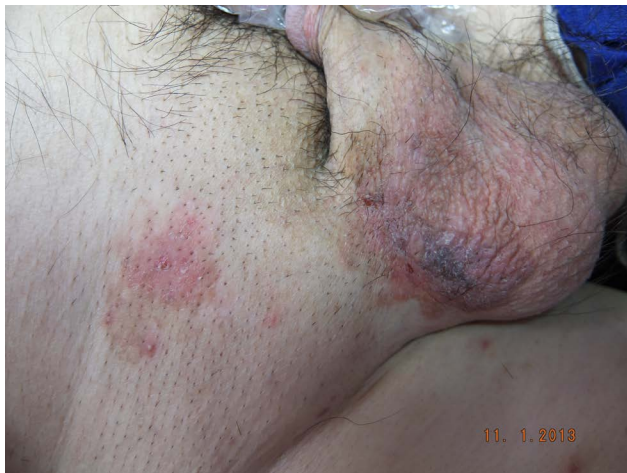

Figure 3. Clinical picture of case 2
图 3. 例 2 患者临床照片

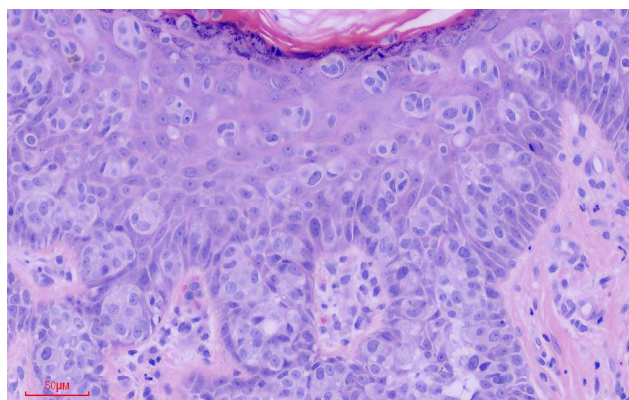


Figure 4. Histological picture of case 2

图 4. 例 2 患者皮损组织病理

笔者认为，这 2 例患者被误诊误治超过 5 年以上，与以下因素有关：1) 本病临床上表现在早期是不典型的，湿疹样红斑、脱屑，瘙痒刺痛等，这些症状容易与湿疹、脂溢性皮炎、股癣、念珠菌感染等相混淆。正如第一例患者反复几次按湿疹，使用过外用的中药洗剂，以及激素软膏外用。容易导致医生误诊的是使用过此类药物后，患者的瘙痒症状确实有缓解的迹象，加上湿疹又是比较容易复发的毛病，导致医生相信疗效，从而再次开出同类药物继续治疗。2) 病理的表现在早期是缺乏特异性的。这与取材的部位、病情变化程度、以及病理科医师的阅片经验有关。第二例患者就是此类，10 年前患者曾在外院做了皮肤活检加病理，但是没有给出明确的诊断意见，从而直接导致了临床医师的误诊误治。3) 临床医师在工作中对于治疗效果欠佳的患者，没有给与足够的关注与耐心。实际上两例患者多年治疗都没有得到过皮损的完全缓解至消失，多次复诊中如果系同一医师诊治，应该拍照对比，想到乳房外湿疹样癌的可能性[3]。

此二个病例提醒我们临床医师，对于会阴部长期不愈的湿疹样皮肤损害，特别是老年人，经过 3 个月的正规湿疹治疗，皮损未见好转，应该提高警惕想到恶性肿瘤的可能，尽早进行组织病理学活检以明确诊断。

参考文献 (References)

- [1] 朱学骏, 王宝玺, 孙建方, 等译 (2014) 皮肤病学. 第二版, 北京大学医学出版社, 北京, 1323-1328.
- [2] Wang, Z., Lu, M., Dong, G., et al. (2008) Penile and scrotal Paget's disease: Experience from 130 Chinese patients with a long-term follow-up. *BJU International*, **102**, 485-488.
- [3] 叶兴东, 韩建德, 罗育武, 等 (2006) 误诊 6 年的乳房外 Paget 病 2 例报道. *中国中西医结合杂志*, **1**, 15-17.