

# 太极杵针联合椎间孔镜治疗胸椎后纵韧带骨化1例

董逸波\*, 谢一舟, 王永涛, 樊效鸿, 余 洋#

成都中医药大学附属医院, 四川 成都

收稿日期: 2023年10月23日; 录用日期: 2023年11月29日; 发布日期: 2023年12月11日

## 摘 要

目的: 对一例胸椎后纵韧带骨化患者杵针联合椎间孔镜应用效果进行个案分析报道。方法: 选取胸椎后纵韧带骨化病患者1例, 采用杵针联合椎间孔镜减压的方法。结果: 术后患者腰背疼痛缓解, 术后Frankel功能评分E级, JOA评分21分。结论: 杵针联合椎间孔镜治疗胸椎后纵韧带骨化具有减少胸腔脏器的损伤、脊柱稳定性的破坏、出血量少以及术后恢复快等优点, 杵针在加速术后康复, 以及缓解背部疼痛中具有明显的优势, 可以为临床提供一种参考。

## 关键词

杵针, 椎后纵韧带骨化, 胸椎, 个案报道

# Pestle Needle Combined with Transforaminal Endoscopic Discectomy for the Treatment of Ossification of Posterior Longitudinal Ligament of Thoracic Vertebra in a Case

Yibo Dong\*, Yizhou Xie, Yongtao Wang, Xiaohong Fan, Yang Yu#

Hospital of Chengdu University of TCM, Chengdu Sichuan

\*第一作者。

#通讯作者。

文章引用: 董逸波, 谢一舟, 王永涛, 樊效鸿, 余洋. 太极杵针联合椎间孔镜治疗胸椎后纵韧带骨化 1 例[J]. 中医学, 2023, 12(12): 3411-3420. DOI: 10.12677/tcm.2023.1212509

## Abstract

**Objective:** A case analysis of the application effect of pestle needle combined with intervertebral foramen endoscopy in a patient with ossification of thoracic posterior longitudinal ligament was reported. **Methods:** One patient with ossification of the posterior longitudinal ligament of the thoracic spine was selected and treated with pestle needle combined with intervertebral foramen decompression. **Results:** Postoperatively, the patient relieved lower back pain and Frankel function score E and JOA score 21. **Conclusion:** Pestle needle combined with intervertebral foramen in the treatment of ossification of posterior longitudinal ligament of thoracic vertebra has the advantages of reducing the damage of thoracic organs, the destruction of spinal stability, less bleeding and quick recovery after operation. Pestle needle has obvious advantages in accelerating postoperative rehabilitation and relieving back pain, which can provide a reference for clinical practice.

## Keywords

**Pestle Needle, Ossification of Posterior Longitudinal Ligament of Spine, Thoracic Vertebrae, Case Report**

Copyright © 2023 by author(s) and Hans Publishers Inc.

This work is licensed under the Creative Commons Attribution International License (CC BY 4.0).

<http://creativecommons.org/licenses/by/4.0/>



Open Access

## 1. 引言

胸椎后纵韧带骨化(Ossification of the Posterior Longitudinal Ligament, OPLL)是指后纵韧带钙化引起椎管狭窄进而压迫脊髓和神经根的一种疾病[1] [2]。具体发病机制为骨化的后纵韧带压迫脊髓,导致椎管的狭窄以及椎间孔的狭窄,刺激脊髓和相应的神经根,出现相应区域的肢体功能感觉和运动的障碍,以及胸背部疼痛以及束缚感。Sartip 等基于胸椎后纵韧带骨化(OPLL)的形态分为鸟嘴型、线状型、连续波浪型、连续柱状型和混合型[3]。而本例患者属于鸟嘴型,压迫较重。胸椎后纵韧带骨化由 Tsukimoto 于 1960 年首先报道,好发于亚洲人,此病较罕见,而使用脊柱内镜治疗报道更少,对于其骨化原因机制不明。直接切除骨化韧带是唯一有效的方式,而传统手术挑战性高,术后并发症发生率 9.6%~40.8% [4] [5] [6]。根据陈亮[7]等学者研究,使用椎间孔镜治疗胸椎后纵韧带骨化症 10 例中无出现气胸、硬膜囊撕裂、肋骨骨折及其他相关并症,术后恢复迅速,相比前路直接减压劈胸骨或锁骨入路,Min 等[8]学者研究发现前路并发症的总体发生率为 42.1%,故杵针联合椎间孔镜具有减少胸腔脏器的损伤、脊柱稳定性的破坏、出血量少以及术后恢复快等优点等优势[9] [10]。

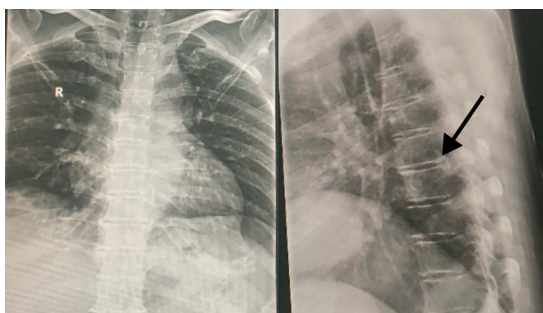
李氏太极杵针作为传统特色中医疗疗方法,是一种非侵入性的物理疗法,具有高度的人文关怀、讲究布阵、选穴精简以及便于临床辩证施治等特点。杵针操作手法是针灸、按摩、导引、九宫、河洛的结合[11],针对中医痹证,腰背部疼痛效果确切,特别是对畏针刺患者友好,接受度更好。

本次个案研究中主要针对胸椎后纵韧带骨化患者行杵针联合椎间孔镜的临床效果进行报道,并采用相应影像学检查并进行长期随访。现将研究内容报道如下。

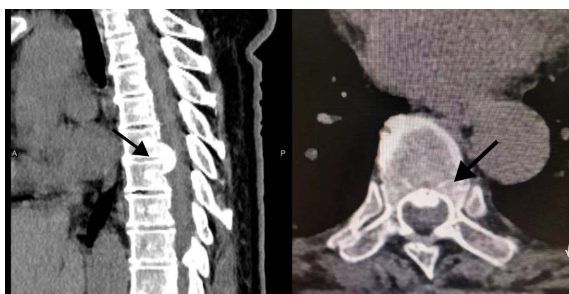
## 2. 病例介绍

### 2.1. 临床资料

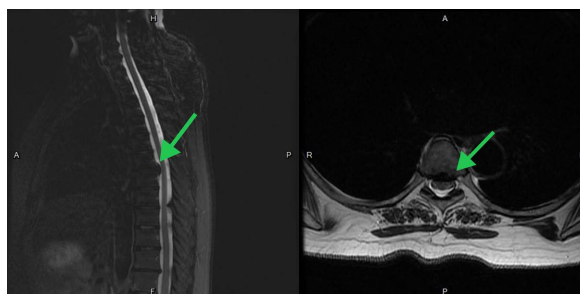
患者女, 54 岁。因“腰背痛 20+年, 伴右下肢麻木 1+年, 右肋疼痛 3+天。”入院, 诊断为“胸椎后纵韧带骨化, 中医诊断: 痹病, 气滞血瘀证”。患者步入病房, 神志清楚, 二便可, 纳欠佳, 面色红润, 绛红舌, 薄白苔, 脉弦涩。左下肢肌力 V 级, 右下肢肌力 IV 级。双下肢肌张力正常。腹壁反射正常, 左侧直腿抬高实验(-), 加强实验(-), 右侧直腿抬高实验(+), 加强实验(+), 双侧股神经牵拉实验(-), Babinski(+), hoffmann's sign(-)。术前患者 Frankel E 级, JOA 15 分。患者入院后行避风寒, 慎起居, 调饮食, 畅情志; 完善相关检查。辅助检查: 胸椎 DR: 胸椎退行性病变。胸椎 CT: 1) 胸椎退行性变, 胸椎间盘变性。2) 胸 6~7 椎间盘后缘后纵韧带增厚伴钙化, 该层面椎管变窄, 3) 胸椎多个椎体上下缘许莫氏结节形成。胸椎 MRI: 1) 胸椎退行性病变, 胸椎间盘变性。2) 胸 6~7 椎间盘后缘后纵韧带增厚伴钙化, 该层面椎管变窄。临床诊断: 1) 胸椎后纵韧带骨化。2) 胸椎椎管狭窄。中医诊断: 痹病, 气滞血瘀证。见图 1~3。



**Figure 1.** Vertebral edge bone hyperplasia of different degrees (black arrow)  
**图 1.** 椎体边缘骨质不同程度增生(黑色箭头)



**Figure 2.** Thorax 6~7 posterior longitudinal ligament thickening with calcification (black arrow)  
**图 2.** 胸 6~7 后纵韧带增厚伴钙化(黑色箭头)



**Figure 3.** Suggesting calcification of the posterior longitudinal ligament of the chest 6~7 (green arrow)  
**图 3.** 提示胸 6~7 后纵韧带钙化(绿箭头)

## 2.2. 术前太极杵针治疗

李氏太极杵针作为传统中医特色疗法，杵针源于指针，亦是指针的显象化表达，通过一定的手法，刺激针灸常用腧穴以及杵针特色穴位，但不刺入皮肤以及肌肉，是一种安全无创的治疗方法，其作用机制作用于脏腑、经络，起到调节阴阳，调节脏腑气血，起到行气活血、活血化瘀之功。其操作工具极具特色，介绍如下图4，从左到右依次分为七曜混元杵、奎星笔、五星三台杵、金刚杵。



Figure 4. Taiji pestle needle tool  
图4. 太极杵针工具

患者查体表现为腰背部压痛以及右下肢的放射性疼痛麻木，舌色绛红，脉弦涩，诊断为：痹病，气滞血瘀证。选用杵针处方，用于治疗腰痛和肩颈痛等疾病。该疗法的治疗方法是通过刺激命门、腰膪、委中和膈膪等穴位，舒筋通络，活血祛瘀，达到缓解疼痛和促进血液循环的效果。命门八阵是指在腰部命门穴周围的八个穴位，通过刺激这些穴位，可以起到活血化淤、强筋活络的作用。腰膪八阵是指在腰部膪穴周围的八个穴位，通过刺激这些穴位，可以缓解腰痛、舒筋活络的作用。河车路指的是从至阳穴到至长穴，经过长强穴的一段路径，通过刺激这段路径上的穴位，可以疏通经络、活血祛瘀。该方副主要用于舒筋通络、活血祛瘀的治疗，适用于腰腿酸痛。每日一次，连续7天为一疗程。

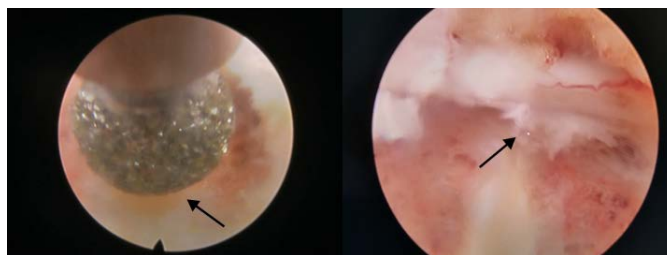
操作流程首先暴露操作区域并消毒，术者手部以及工具的消毒。以金刚杵之杵为开合之法，以五星三杵之杵为“命门八阵”、“河车路”（命门）行点叩之法，以七曜混元杵的“河车路”（命门至长强段）行分理之法，以“命门八阵”、“河车路”（命门至长强段）的行功，以“魁星笔”的“杵尖”作“委中”、“膈膪”穴的“开合”之法。治疗结束后嘱咐患者休息。操作见图5。

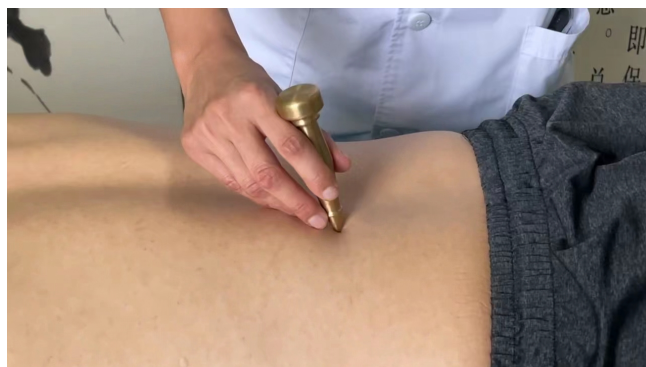

Figure 5. Use a diamond pestle  
图5. 使用金刚杵

### 2.3. 椎间孔镜治疗

患者签署手术同意书后行“内镜下 T6/7 后纵韧带切除术”。手术经过：1、麻醉成功后，患者俯卧位，C 臂透视定位，画线笔画线标记 T6/7 椎板间隙，常规消毒铺单。2、在棘突旁放置定位导杆透视确定位置，做一 1 cm 纵行切口，逐级扩张放置工作通道。3、镜下清理椎板外软组织显露椎板下缘，使用环锯、椎板咬骨钳做相应椎板切除显露黄韧带及相应节段硬膜、神经根外缘。4、牵开神经根后用动力磨钻以及椎板咬骨钳交替磨除腹侧 T6/7 骨化后纵韧带，检查硬膜及神经根减压情况(图 6)，止血并缝合伤口。患者术前 VAS 评分 5 分。



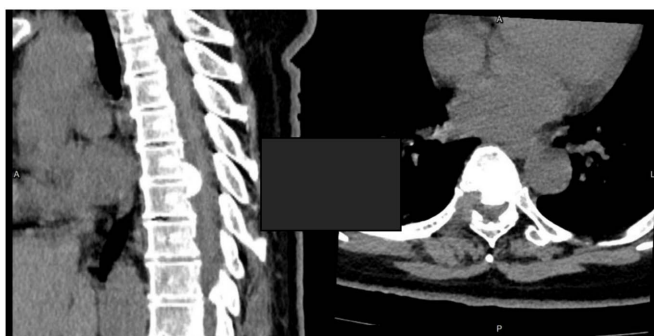**Figure 6.** Grinding drill to remove part of the posterior longitudinal ligament (arrow), dural and nerve root decompression (arrow)

**图 6.** 磨钻磨除部分后纵韧带(箭头)，硬膜及神经根减压情况(箭头)

术后当日予以心电监护、吸氧，术后次日扶患者佩戴腰围下床活动，下地行走后患者腰背部疼痛缓解，右小腿胀，脚趾麻木减轻，患者术后第二天 Frankel 功能评分 E 级，JOA 评分 21 分，改善率 75%，VAS 评分 3 分。

### 2.4. 术后早期杵针治疗

术后第二天次日扶患者佩戴腰围下床活动，下地行走后患者腰背部疼痛缓解，右小腿胀，脚趾麻木减轻。查体：患者腰背部局部压痛叩击痛，右下肢放射痛消失，脚背脚趾存在麻木，相比较术前减轻。面色红润，饮食尚可，二便可，舌色红绛，舌苔厚，脉弦涩。术后第二天复查胸椎 CT。见图 7。



**Figure 7.** Chest CT the next day after operation

**图 7.** 术后第二天胸椎 CT

术后中医辨证为气滞血瘀证，给予杵针处方加减“命门八阵，腰膪八阵，河车路：至阳至长强段，委中、承山、昆仑、太溪”治法为舒筋通络，活血祛瘀。每日一次，连续 7 天为一疗程。

操作流程首先暴露操作区域并且消毒。以金刚杵之杵为开合之法，以五星三杵之杵为“命门八阵”、“河车路”(命门)行点叩之法，以七曜混元杵的“河车路”(命门至长强段)行分理之法，以“命门八阵”、



“河车路”(命门至长强段)的行功,以“魁星笔”的“杵尖”作“委中、承山、昆仑、太溪”穴的“开合”之法。每日1次,连续做7次后,病人自述腰腿痛减轻,下肢麻木缓解明显,精神好转。患者情况好转要求出院,予以出院门诊继续做杵针治疗。

## 2.5. 术后中期杵针治疗

术后第一个月患者继续到门诊进行理疗,患者面色红润,面色红润,饮食尚可,二便可,舌色红,舌苔薄白,脉细数,腰背部疼痛持续缓解,自诉脚背部麻木较前减轻。辨证为肾阴虚型,予以杵针处方“命门八阵,关元八阵,河车路:至阳至长强段,太溪,委中”,命门八阵,腰膪八阵,河车路:至阳至长强段采用杵针补法。命门八阵、河车路至阳至长强段补益肾气;关元八阵温补肾气;太溪为肾经“原穴”,有滋阴清热之功,委中疏通足太阳经经气,为治腰背疼痛之要穴。每日一次,连续7次。

患者VAS评分1分,JOA评分24分,腰背部疼痛缓解,脚背残留部分麻木,行胸椎CT复查提示:1)胸椎退行性变,胸椎间盘变性。2)胸6~7椎间盘后缘后纵韧带增厚伴钙化,该层面椎管变窄,3)胸椎多个椎体上下缘许莫氏结节形成。如图8。

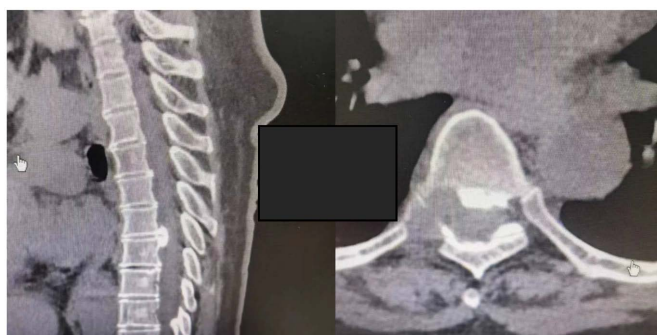

Figure 8. CT scan of thoracic spine was performed 1 month after operation  
图8. 术后1个月胸椎CT

## 2.6. 术后远期杵针治疗

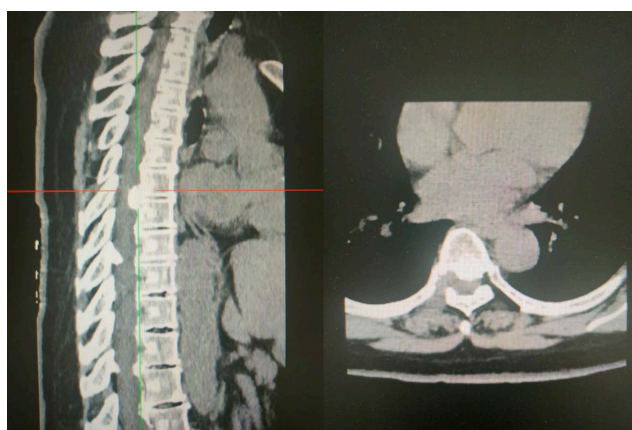

Figure 9. Thoracic CT 1 year after operation  
图9. 术后一年胸椎CT

术后一年患者继续到门诊进行理疗复查,患者面色红润,面色红润,纳佳,二便可,舌色淡红,舌苔薄白,脉细数,腰背部疼痛持续缓解,自诉脚背部麻木较前减轻。辨证为肾气不足型,再次给予杵针

处方“命门八阵，关元八阵，河车路：至阳至长强段，太溪，委中”，命门八阵，腰膪八阵，河车路：至阳至长强段采用杵针补法，每日1次，连续7次。

复查CT，患者VAS评分1分，JOA评分25分，腰背部疼痛缓解，脚背仍残留部分麻木。复查胸椎CT：1) 胸椎退行性变，胸椎间盘变性。2) 胸6~7椎间盘后缘后纵韧带增厚伴钙化，该层面椎管变窄。如图9。

患者一共进行4个疗程杵针治疗，联合椎间孔镜治疗胸椎后纵韧带骨化压迫脊髓神经症状缓解明显，各个指标评分如表1。

**Table 1.** Patients with VAS, JOA score, etc

**表 1.** 患者 VAS, JOA 等评分

指标	术前	术后第二天	术后一个月	术后一年
VAS	5	3	1	1
JOA 评分	15	21	24	25
脚背麻木	较强	缓解	缓解	缓解

### 3. 讨论

杵针疗法是以祖国中医基础理论为指导，以藏象学说及经络理论为根本[12]，李氏太极杵针源远流长，作为中医特色理疗的一部分，对中医痹症有良好的治疗能力，特别是中医人文关怀，以布阵代替配穴位，选穴位精简，非常方便临床上的辨证施治，疗效立竿见影，特别是命门八阵以及腰阳关八阵，作为杵针的特殊穴位在治疗腰腿疼痛麻木之中有显著的疗效。而到近代杵针以铜为材质，确定了一套四件的杵针工具的标准。杵针疗法主要针对的是骨骼关节周围的软组织，对胸椎后纵韧带骨化压迫脊髓神经根导致的大腿放射性疼痛和麻木，可以促进局部血液循环，从而达到减轻炎症，活血化瘀以及消肿止痛之功[13]。

本例患者一共接受了4个疗程的杵针治疗，每个疗程均按照中医临床辨证进行加减配穴，高度体现了中医的辩证论治，从患者术前的气滞血瘀证到肾气亏虚证型，加减使用杵针的特殊穴，如命门八阵，关元八阵等可以有效的缓解腰背皮下筋膜炎症，减轻患者的疼痛以及胸背部的束缚等不适感。从术前VAS 5分到治疗后一年复查时的VAS 1分，配合营养神经药物脚背麻木缓解明显，只残存脚趾的麻木。术后1个月以及1年后复查CT胸椎后纵韧带骨化区域均无明显增加，患者症状明显减轻，疗效满意。

后纵韧带骨化几乎仅发生在东亚人群中，而胸椎后纵韧带骨化仅占15% [14] [15] [16] [17]，在临床上罕见，个案报道较少，后纵韧带骨化具体机制不明。胸椎生理后凸、血供系统、脊髓腹侧压迫等，故成为脊柱手术的难点[18]。发生于胸段后纵韧带时常引起四肢麻木、站立不稳、行走受限，甚至截瘫等症，故胸椎后纵韧带骨化治疗以手术为主，手术目的为切除骨化韧带、解除脊髓及神经根压迫[19] [20] [21]。目前治疗方法有前路减压、后路减压、前后联合减压以及后路环形减压等。

但根据王鹏等[22] [23]发现，胸椎后纵韧带骨化病例报道较为少见，目前尚无全面且具备可重复性的手术治疗策略。[24]而Min等[25]的研究中，前路术式手术视野较小，前方血管、神经及内脏器官较多，术后并发症发生率高，主要为脑脊液漏及神经功能障碍恶化。后路间接减压，由于胸椎生理性后凸的存在，胸椎后凸不利于脊髓后移，不能达到脊髓有效减压，手术效果一般[26]。前后联合减压结合了前后入路的优势以及稳定性，但是手术难度大，且需要II期手术[27]。“涵洞塌陷法”手术时间长、术中出血多、创伤更大，有发生短暂脊髓功能损伤的风险[28]。而内镜是治疗胸椎后纵韧带骨化以及胸椎椎管狭窄的安全、有效的手术方式[29] [30] [31]，在后路内镜下做相应椎板切除显露黄韧带及相应节段硬膜、神经根外缘，动力磨钻以及椎板咬骨钳交替磨除腹侧骨化后纵韧带。

本例结果显示杵针脊柱内镜可显著降低胸椎后纵韧带骨化症状,改善 Frankel、JOA 评分,可能与内镜减少椎管骚扰、出血[32]、避免了脊柱原有结构与稳定性的破坏[33]以及术前 JOA 评分较高有关。但内镜也存在不足,针对骨化后纵韧带与硬膜囊粘连[34],可能造成硬膜囊撕裂[35] [36],以及单侧减压不充分的问题[37] [38],以及可能存在骨化韧带磨除不彻底的情况,还需要大量的临床研究来进一步证实和探究杵针联合经皮脊柱内镜治疗胸椎后纵韧带骨化的治疗效果。

综上所述,本例杵针联合内镜治疗胸椎后纵韧带骨化术后患者腰背部疼痛缓解,右小腿胀,脚趾麻木减轻,术后次日复查胸椎 CT 骨化韧带被较完整切除,硬膜囊及神经根无受压。门诊随访 1 年患者症状无复发,疗效满意。杵针联合内镜治疗胸椎后纵韧带骨化安全、有效,在可以达到满意的临床疗效的同时,具有出血少、对椎管骚扰小、恢复快等优势,可以为临床治疗提供参考。

## 基金项目

四川省重点研发项目(2022YFS0418)、成都市技术创新研发项目(2022-YF05-02064-SN)。

## 参考文献

- [1] 龚宏达, 陈仲强, 孙垂国. 胸椎后纵韧带骨化症的临床治疗研究进展[J]. 脊柱外科杂志, 2018, 16(1): 52-56.
- [2] Abiola, R., Rubery, P. and Mesfin, A. (2016) Ossification of the Posterior Longitudinal Ligament: Etiology, Diagnosis, and Outcomes of Nonoperative and Operative Management. *Global Spine Journal*, **6**, 195-204. <https://doi.org/10.1055/s-0035-1556580>
- [3] Sartip, K.A., Dong, T., Ndukwe, M., et al. (2015) Ossification of the Posterior Longitudinal Ligament: Imaging Findings in the Era of Cross-Sectional Imaging. *Journal of Computer Assisted Tomography*, **39**, 835-841. <https://doi.org/10.1097/RCT.0000000000000303>
- [4] Hu, P., Yu, M., Liu, X., et al. (2015) A Circumferential Decompression-Based Surgical Strategy for Multilevel Ossification of Thoracic Posterior Longitudinal Ligament. *The Spine Journal*, **15**, 2484-2492. <https://doi.org/10.1016/j.spinee.2015.08.060>
- [5] Yu, L.J., Li, W.J., Guo, S.G., et al. (2018) Transforaminal Thoracic Interbody Fusion: Treatment of Thoracic Myelopathy Caused by Anterior Compression. *Orthopade*, **47**, 985-991. <https://doi.org/10.1007/s00132-018-3588-6>
- [6] Imagama, S., Ando, K., Takeuchi, K., et al. (2018) Perioperative Complications after Surgery for Thoracic Ossification of Posterior Longitudinal Ligament: A Nationwide Multicenter Prospective Study. *Spine (Phila Pa 1976)*, **43**, E1389-E1397. <https://doi.org/10.1097/BRS.0000000000002703>
- [7] 陈亮, 邓忠良. 经皮内镜治疗胸椎后纵韧带骨化的临床应用[C]//中国中西医结合学会骨伤科分会. 第二十四届中国中西医结合骨伤科学学术年会论文汇编. 2017: 240-241.
- [8] Min, J.H., Jang, J.S. and Lee, S.H. (2008) Clinical Results of Ossification of the Posterior Longitudinal Ligament (OPLL) of the Thoracic Spine Treated by Anterior Decompression. *Journal of Spinal Disorders & Techniques*, **21**, 116-119. <https://doi.org/10.1097/BSD.0b013e318060091a>
- [9] 李岳飞, 李瑞, 王光林, 等. 后路经皮内镜减压治疗胸椎黄韧带骨化症[J]. 中国矫形外科杂志, 2020, 28(15): 1390-1394.
- [10] 刘静昀, 张家立, 梁小鑫, 等. 胸椎后纵韧带骨化症外科治疗研究进展[J]. 河北医药, 2022, 44(10): 1566-1570+1574.
- [11] 谢一舟, 樊效鸿, 顾党伟, 等. 基于数据包络分析的腰椎间盘突出症的杵针综合治疗效率评价[J]. 河北中医, 2019, 41(9): 1397-1402+1410.
- [12] 孙剑峰, 邓建伟, 张迪, 等. 通络活血酊联合杵针治疗血瘀气滞型腰椎间盘突出症的疗效[J]. 实用医学杂志, 2022, 38(9): 1147-1151.
- [13] 马轩. 杵针治疗老年腰腿痛(气滞血瘀证)患者的临床疗效研究[D]: [硕士学位论文]. 成都: 成都中医药大学, 2018.
- [14] Kim, K.H., Kuh, S.U. and Park, J.Y. (2014) Association between BMP-2 and COL6A1 Gene Polymorphisms with Susceptibility to Ossification of the Posterior Longitudinal Ligament of the Cervical Spine in Korean Patients and Family Members. *Genetics and Molecular Research*, **13**, 2240-2247. <https://doi.org/10.4238/2014.March.31.4>
- [15] Le, H.V., Wick, J.B., Van, B.W. and Klineberg, E.O. (2022) Ossification of the Posterior Longitudinal Ligament: Pa-



- thophysiology, Diagnosis, and Management. *Journal of the American Academy of Orthopaedic Surgeons*, **30**, 820-830. <https://doi.org/10.5435/JAAOS-D-22-00049>
- [16] Li, S., Peng, J., Xu, R., Zheng, R., Huang, M., Xu, Y., He, Y., Chai, Y., Song, H. and Asakawa, T. (2021) Comparison of the Surgeries for the Ossification of the Posterior Longitudinal Ligament-Related Cervical Spondylosis: A PRISMA-Compliant Network Meta-Analysis and Literature Review. *Medicine (Baltimore)*, **100**, e24900. <https://doi.org/10.1097/MD.0000000000024900>
- [17] Ikegawa, S. (2014) Genomic Study of Ossification of the Posterior Longitudinal Ligament of the Spine. *Proceedings of the Japan Academy Series B: Physical and Biological Sciences*, **90**, 405-412. <https://doi.org/10.2183/pjab.90.405>
- [18] 刘静昀, 张家立, 梁小鑫, 孔庆峰. 胸椎后纵韧带骨化症外科治疗研究进展[J]. 河北医药, 2022, 44(10): 1566-1570+1574.
- [19] Hirabayashi, S. (2017) Ossification of the Ligamentum Flavum. *Spine Surgery and Related Research*, **1**, 158-163. <https://doi.org/10.22603/ssrr.1.2016-0031>
- [20] 陈德纯, 杨超, 施建东, 等. 颈椎上胸椎后纵韧带骨化单开门椎管成形[J]. 中国矫形外科杂志, 2023, 31(7): 663-666.
- [21] 翟书珩, 胡攀攀, 刘晓光. 术中超声辅助下环形减压术治疗多节段胸椎后纵韧带骨化症[J]. 北京大学学报(医学版), 2022, 54(5): 1021-1027. <https://doi.org/10.19723/j.issn.1671-167X.2022.05.032>
- [22] 王鹏, 刘晓光, 鲁世保. 胸椎后纵韧带骨化症治疗的研究进展[J]. 中国微创外科杂志, 2019, 19(9): 842-845.
- [23] Baaj, A.A., Smith, D.A., Vale, F.L. and Uribe, J.S. (2012) Surgical Approaches to Thoracic Ossification of the Posterior Longitudinal Ligament. *Journal of Clinical Neuroscience*, **19**, 349-351. <https://doi.org/10.1016/j.jocn.2011.05.025>
- [24] Saetia, K., Cho, D., Lee, S., Kim, D.H. and Kim, S.D. (2011) Ossification of the Posterior Longitudinal Ligament: A Review. *Neurosurgical Focus*, **30**, E1. <https://doi.org/10.3171/2010.11.FOCUS10276>
- [25] Kato, S., Murakami, H., Demura, S., et al. (2019) Indication for Anterior Spinal Cord Decompression via a Posterolateral Approach for the Treatment of Ossification of the Posterior Longitudinal Ligament in the Thoracic Spine: A Prospective Cohort Study. *European Spine Journal*, **29**, 113-121. <https://doi.org/10.1007/s00586-019-06047-5>
- [26] Matsumoto, M., Chiba, K., Toyama, Y., et al. (2008) Surgical Results and Related Factors for Ossification of Posterior Longitudinal Ligament of the Thoracic Spine: A Multi-Institutional Retrospective Study. *Spine (Phila Pa 1976)*, **33**, 1034-1041. <https://doi.org/10.1097/BRS.0b013e31816c913b>
- [27] 杨保辉, 秦杰, 李浩鹏, 贺西京, 张纯. 后路 360°环形减压椎弓根螺钉内固定治疗胸椎后纵韧带骨化[J]. 中国骨伤, 2016, 29(2): 167-171.
- [28] 王凯, 刘晓光, 祝斌, 于淼, 刘忠军. “涵洞塌陷法”360°胸脊髓环形减压术后短暂脊髓功能损伤加重的相关危险因素分析及预后[J]. 中国矫形外科杂志, 2014, 22(22): 2028-2033.
- [29] 王大巍, 邵滨, 邢建强, 等. 椎间孔镜技术治疗腰椎间盘突出症 2 年以上随访的疗效[J]. 中国微创外科杂志, 2020, 20(4): 326-329.
- [30] 程才, 辛大森, 王路, 等. 椎间孔镜 TESSYS 技术治疗单责任节段腰椎管狭窄症的近期结果[J]. 中国微创外科杂志, 2018, 18(10): 273-281.
- [31] 周建红, 廖胜, 陈辉, 等. 椎间孔镜下切除腰椎黄韧带囊肿 1 例报告及文献复习[J]. 实用骨科杂志, 2022, 28(9): 852-854+864. <https://doi.org/10.13795/j.cnki.sgkz.2022.09.008>
- [32] Choi, G., Lee, S.H., Bhanot, A., Raiturker, P.P. and Chae, Y.S. (2007) Percutaneous Endoscopic Discectomy for Extraforaminal Lumbar Disc Herniations: Extraforaminal Targeted Fragmentectomy Technique Using Working Channel Endoscope. *Spine (Phila Pa 1976)*, **32**, E93-E99. <https://doi.org/10.1097/01.brs.0000252093.31632.54>
- [33] 李涛, 张斌. 侧方入路经皮椎间孔镜手术治疗腰椎管狭窄合并后纵韧带骨化的早期疗效分析[J]. 中国骨与关节损伤杂志, 2022, 37(1): 73-75.
- [34] Ahn, Y. and Lee, S.H. (2010) Outcome Predictors of Percutaneous Endoscopic Lumbar Discectomy and Thermal Annuloplasty for Discogenic Low Back Pain. *Acta Neurochirurgica (Wien)*, **152**, 1695-1702. <https://doi.org/10.1007/s00701-010-0726-2>
- [35] Kim, D.H., Choi, G. and Lee, S.H. (2011) Complications in Percutaneous Endoscopic Lumbar Discectomy. In: *Endoscopic Spine Procedures*, Thieme Medical Publishers, Inc., New York, 253-267. <https://doi.org/10.1055/b-0034-82116>
- [36] Ahn, Y., Lee, H.Y., Lee, S.H. and Lee, J.H. (2011) Dural Tears in Percutaneous Endoscopic Lumbar Discectomy. *European Spine Journal*, **20**, 58-64. <https://doi.org/10.1007/s00586-010-1493-8>
- [37] Ahn, Y. (2012) Transforaminal Percutaneous Endoscopic Lumbar Discectomy: Technical Tips to Prevent Complica-

- tions. *Expert Review of Medical Devices*, **9**, 361-366. <https://doi.org/10.1586/erd.12.23>
- [38] Yao, Y., Liu, H., Zhang, H., *et al.* (2017) Risk Factors for Recurrent Herniation after Percutaneous Endoscopic Lumbar Discectomy. *World Neurosurgery*, **100**, 1-6. <https://doi.org/10.1016/j.wneu.2016.12.089>