

Intra-Operative Radiotherapy in Breast Conserving Surgery—Cases Analysis (2015-2018)

Ching-Shya Yong¹, Fiona Tsui-Fen Cheng^{1*}, Hui-Lin Ko²

¹Department of General Surgery, Shin Kong Wu Ho-Su Memorial Hospital, Taipei Taiwan

²Department of Radio-Oncology, Shin Kong Wu Ho-Su Memorial Hospital, Taipei Taiwan

Email: *m002010@ms.skh.org.tw

Received: Mar. 26th, 2018; accepted: Apr. 11th, 2018; published: Apr. 18th, 2018

Abstract

Regular mammography screening project for Taiwanese women aged 45~69 years has been administered for about 15 years which has achieved a good result in detection of early breast cancer and reduction in breast cancer mortality. According to NCCN (National Comprehensive Cancer Network) guideline, breast conserving surgery (BCS) is recommended for low grade breast cancer, because it provides better cosmetic effect and life quality compared to radical mastectomy. BCS combined with post-operative whole breast irradiation is a standard therapy for low grade breast cancer in previous practice because it provided same overall survival as traditional mastectomy. Inevitably, whole breast irradiation may yield some skin complications such as skin fibrosis, sclerosis, telangiectasia and even cause hyperpigmentation of nipple-areolar complex with lack of elasticity. Moreover, it may result in deformity of ipsilateral breast and alter psychological effect. FDA has approved the administration of intraoperative radiation therapy (IORT) in patients with breast cancer undergoing breast conserving surgery since 2012. It provided same level of safety as traditional post-operative whole breast irradiation and avoided aforementioned side effects [1]. Our institute started to perform IORT in low grade breast cancer since 2015. 60 patients received IORT and there were no apparent immediate or delay complication since then. Besides, no local recurrence or distant metastasis was detected during cancer surveillance. IORT is considered as a safe and feasible option in treatment of low grade breast cancer.

Keywords

Low Grade Breast Cancer, Intra-Operative Radiotherapy, Breast Conserving Surgery

术中放射治疗应用于乳房保留手术——病例分析(2015~2018)

容菁霞¹, 郑翠芬^{1*}, 柯卉玲²

*通讯作者。

¹新光吴火狮纪念医院, 一般外科, 台湾 台北
²新光吴火狮纪念医院, 放射肿瘤科, 台湾 台北
Email: m002010@ms.skh.org.tw

收稿日期: 2018年3月26日; 录用日期: 2018年4月11日; 发布日期: 2018年4月18日

摘要

普及式的全乳房影像筛检(45~69岁女性)已施行多年, 使得早期乳癌的发现率提高。对于早期乳癌的手术方式, 根据国外NCCN (National Comprehensive Cancer Network)及国内的建议, 皆鼓励医师尽量施行“保留式乳房切除”以维持患者的身体外观及双侧乳房平衡, 避免因身形的缺陷, 导致生活的不便或产生心理层面的遗憾。在过去乳癌手术中, 保留式乳房切除后, 必须再加上三十五日的术后“全乳房”放射治疗, 才能达到与全乳房切除相等的安全性。而全乳房照射无可避免的会使被照射之乳房产生皮肤纤维化、皮肤硬化或皮肤表面血管扩张(Telangiectasia)之副作用, 也会使乳头乳晕颜色变深或失去弹性。最严重的副作用是因上述的状况, 产生严重的疤痕、挛缩, 遂使患侧乳房受到牵引拉扯而变形。美国FDA在2012年核准了“术中放射治疗”的施行, 也即在手术中施行一次性放射线照射, 只需8~10分钟, 即可有效的避免了上述全乳照射的缺点; 同时对术后的安全性也和全乳照射相等[1]。本院于2015年开始施行术中放射治疗(IORT: Intra-operative radiotherapy)于大部份早期(第一、二期)乳癌, 领先于台北市各大医院;迄今已施行了六十例术中放射治疗。其中并无即刻的术后并发症(如伤口感染、伤口愈合不良等)或发生延迟性术后并发症(如皮肤硬化、血管增生等)。而追踪至今, 亦无案例发生局部复发或是远程转移。根据统计, 本院接受术中放射治疗的患者, 普遍上也呈现满意的回馈。所以术中放射治疗在早期乳癌之治疗应考虑为一安全及可行的术式。

关键词

早期乳癌, 术中放射治疗, 乳房保留手术

Copyright © 2018 by authors and Hans Publishers Inc.

This work is licensed under the Creative Commons Attribution International License (CC BY).

<http://creativecommons.org/licenses/by/4.0/>



Open Access

1. 引言

乳癌在东方女性, 发生的年龄层较西方女性大约年轻 10~15 年。在台湾, 平均女性乳癌年龄是 52.2 岁; 而自 35 岁开始发生率就呈现增加的趋势。根据台湾卫生署较新资料显示, 乳癌是台湾女性癌症发生率第一位, 约为每十万名妇女 188~194 人。在卫生福利部死因统计数据中显示女性乳癌标准化发生率为 69.1 (每十万人人口)、标准化死亡率是 12.0 (每十万人人口)、死亡率是第四位[2]。

有鉴于此, 施行了将近 15 年的每两年一次免费的乳腺 X 线摄影, 也确实有效的提早发现零期及早期的乳癌。此项筛检计划涵盖 45~69 岁间的妇女, 符合的妇女可以在就近的医疗院所或是政府提供的乳房摄影巡回车上, 再由放射影像专科医师判读后以信函通知妇女本人是否需要进一步回医院诊治。针对这些定义为早期乳癌的病患, 其肿瘤大小皆小于三分公; 腋下淋巴结也较未有肿瘤转移的现象。若将其乳房全部切除, 对于患者身心灵皆有可能产生不适及影响其生活质量。

2. 保留式乳房切除与传统术后放射治疗

因此保留式乳房切除(Breast Conserving Surgery)对于早期的乳癌已被视为一合理的手术方式。但必须配合全乳房的放射线治疗才可以达到相等安全的疾病控制及减少日后乳癌复发之可能[3] [4]。

传统的术后放射治疗是采取全乳房照射,以每次 200 Gy 分次把 6000~6500 Gy 的剂量完成;需要 30 至 35 天的连续治疗方式。对于职业型妇女恐会造成治疗时间过于冗长的负荷,而因此干脆选择乳房全切除(total mastectomy)的过度治疗方式。传统术后放射线治疗的副作用(如皮肤纤维化、皮肤增厚、疤痕挛缩、皮下血管增生等),自照射完三个月到终身都有可能出现。这也令不少妇女因此却步,而宁可做出非属本意的接受全部乳房切除方式。

而目前引进的术中放射治疗,则避免了治疗时间冗长及造成患侧皮肤伤害的缺点。将肿瘤及周围一公分的乳腺切除后,经病理冷冻切片确定切除边缘无残留癌组织,就可以利用刚切除完后的空腔,进行一次性的放射治疗[5],剂量为 20 Gy,费时大约八至九分钟。手术腔的放射治疗完成后,乳房的伤口即可进行缝合及微整形(oncoplasty)。病人于术后第二天即可拔除放置于腋下淋巴摘除的引流管及出院(见表 1)。

3. 材料与方方法

3.1. 患者一般特征

本院于 2015 年 1 月至 2018 年 1 月,总共施行了六十例早期乳癌的保留式乳房切除及术中放射治疗。病人的平均年龄为 56 岁。根据 AJCC (American Joint Committee on Cancer) 乳癌分级制度:其中零期 18 例、第一期(IA) 26 例、第二期(IIA) 15 例及(IIIB) 1 例。所有非零期的乳癌病人皆同时接受腋下哨兵淋巴摘除术。

术后淋巴结阴性的有 33 人(55%);有 9 人淋巴结呈现 N1 (15%)的转移(转移数少于 3 颗淋巴结)。针对有淋巴结转移的病人,将给予术后化学治疗及乳房体外放射治疗五次,以达到更安全的疾病控制(见表 2)。

3.2. 术中放射治疗之适应症

根据美国 FDA 的制定建议,年龄四十岁以上;肿瘤小于三公分,术前腋下没有发现可触摸到的肿大淋巴结之早期乳癌的病患,可为作为施行 IORT 之人选。

3.3. 手术方法

手术施行方式如下(以下照片已取得病人本人同意并进行拍摄):把恶性肿瘤及其周围组织切除后(见图 1),即刻送到病理科作冰冻切片检查,以确定肿瘤的切除边缘为无癌组织残留。在此同时,可先进行腋下哨兵淋巴的摘除步骤。等待病理科回报结果后,就可以把 X 光放射源置入手术腔中。X 光射源为一特别之管状物,末端有一 30 cm³的水球。X 光射线放射出来时是以此 30 cm³球体的周围一公分为辐射涵盖区域。我们在照射中必须同时保护患者乳房下方的肋骨及内脏器官,因此会以小型铅片置于肿瘤下方或胸大肌后方作为射线之屏障(见图 2)。当水球、射源棒都和主机器接合后(见图 3),由放射肿瘤科专科医师执行按下开关键,手术房人员退到铅板保护区,历时 8~9 分钟后过程结束。将水球及射源移除后,手术医师继续把乳房伤口作缝合(见图 4)。

4. 讨论

在国外针对保留式乳房切除后进行 IORT 有两大型的临床研究:ELIOT 及 TARGIT-A 临床实验。在

Table 1. Comparison of traditional radiotherapy with intraoperative radiotherapy
表 1. 传统放射治疗与术中放射治疗的比较

	传统放射治疗	术中放射治疗
治疗开始时机	手术后 2~3 个月或化疗后	手术中立即施行
治疗次数	连续 5~6 周, 周一到周五每天到医院(总共约 25~30 次)	手术中单独一次
每次放射治疗时间	每之治疗时间约 10~20 分钟(不包含来回医院时间)	术中单一照射 8~10 分钟
适应症	大部份乳癌患者术后医师认为需要接受放射线治疗皆适合(怀孕妇女、硬皮病及先前已接受放射线治疗患者不适合)	早期乳癌: 肿瘤小于 3 公分、淋巴无转移、手术边缘无癌残留的患者及年纪大于 40 岁
优点	有广泛证据支持其疗效, 为目前放射线治疗的标准	方便, 不需时常往返医院。较少乳房外观的变形或皮肤颜色改变

参考 ASTRO (American Society for American Oncology)及 NCCN 制定建议。

Table 2. Patient's characteristic
表 2. 患者基本资料

病例数: 60 例		
年龄(中位数)		56 岁
性别		女
期别	0 期	18 例
	I 期	26 例
	II 期	16 例
照射剂量		20 Gy
平均照射时间		8.704 分
伤口红肿		无
伤口愈合不良		无

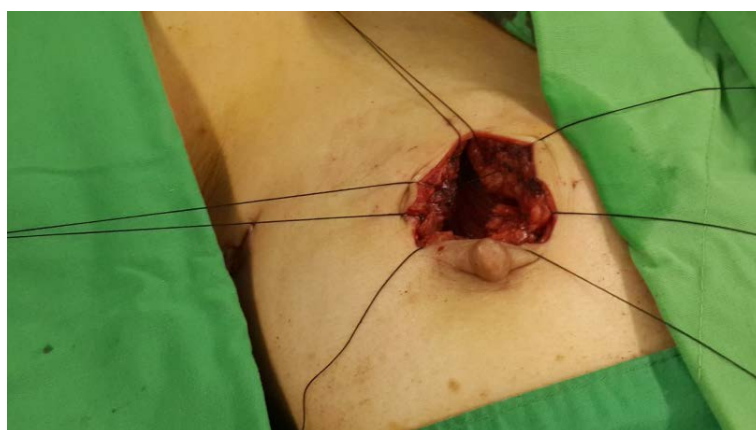

Figure 1. Surgical cavity after safety margin of tumor removal
图 1. 保留乳房手术, 肿瘤切除后之手术腔

其分析中, 术中放射线治疗其效果不亚于术后的全乳房放射治疗[6] [7], 尤其对于患者的病况属于较低局部复发风险(肿瘤荷尔蒙接受体阳性、HER-2 阴性者)。而本院于短期的追踪期间, 并无案例发生局部复发或是远程转移。

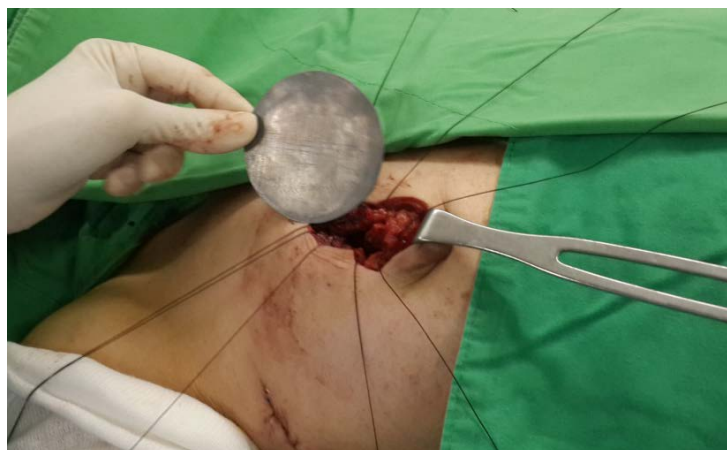

Figure 2. Placement of lead sheet into surgical cavity to protect internal organ

图 2. 铅片置于手术腔或胸大肌下, 保护肋骨及胸腔脏腑受到辐射线的照射

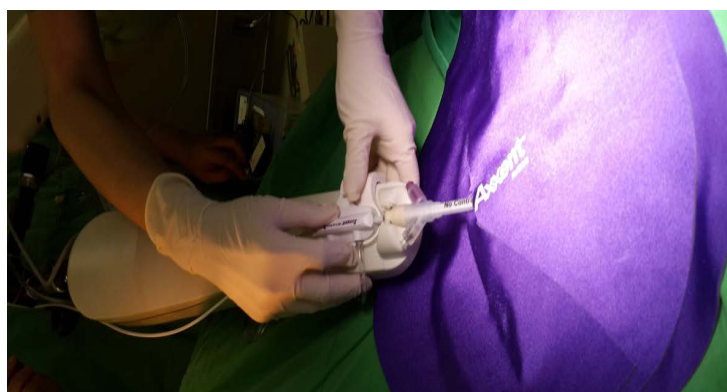


Figure 3. Connection of X-ray generator

图 3. 放射源与主机结合

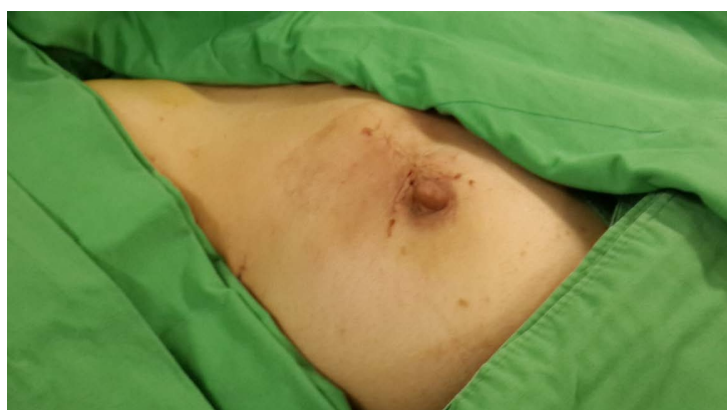


Figure 4. Incision wound closure

图 4. 伤口缝合

IORT 逐渐成为医师与病人的新选择, 有几个原因: 站在医师的角度, 在肿瘤取出的手术空腔上, 若是有显微下的癌细胞残留, 在这些癌细胞尚未发生复制时, 就予以放射线照射; 相对于把空腔缝合后,

等待伤口血肿吸收及表皮愈合三至四周再照射，对癌细胞的杀灭是更有效的。此外有研究显示，每延迟一个月的放射治疗，可能会增加 1% 的局部复发率[8]。另外一个优点是，手术中目测肿瘤的位置较为准确；相较于术中照射，病人原发肿瘤的位置未必是与手术疤痕完全相对应。此种不准确性被推测是由于病人术后照射的姿势与手术是平躺位置不同而产生的误差，误差率可达 60~80% [9] [10]。

5. 结论

IORT 这种较新的单次手术中放射线治疗方式可以作为医生治疗早期且局部复发性较低风险的女性乳腺癌患者的多一种选择[11]。毕竟乳腺癌手术发展至今已经更加强调提供较符合病人期待的追求保留病患身体外观及功能，进而减少对精神心里层面产生负面影响的精准治疗方式。对于复发风险低的乳腺癌患者不失为一个有利的选择。

参考文献

- [1] Veronesi, U., *et al.* (2002) Twenty-Year Follow-Up of a Randomized Study Comparing Breast-Conserving Surgery with Radical Mastectomy for Early Breast Cancer. *The New England Journal of Medicine*, **347**, 1227-1232. <https://doi.org/10.1056/NEJMoa020989>
- [2] 2017 年台湾卫生福利部国民健康署公布资料[Z].
- [3] Fisher, B., *et al.* (2002) Twenty-Year Follow-Up of a Randomized Trial Comparing Total Mastectomy, Lumpectomy, and Lumpectomy plus Irradiation for the Treatment of Invasive Breast Cancer. *The New England Journal of Medicine*, **347**, 1233-1241. <https://doi.org/10.1056/NEJMoa022152>
- [4] Veronesi, U., *et al.* (2013) Intraoperative Radiotherapy versus External Radiotherapy for Early Breast Cancer (ELIOT): A Randomised Controlled Equivalence Trial. *The Lancet Oncology*, **14**, 1269-1277. [https://doi.org/10.1016/S1470-2045\(13\)70497-2](https://doi.org/10.1016/S1470-2045(13)70497-2)
- [5] Herskind, C., *et al.* (2005) Radiobiological Aspects of Intraoperative Radiotherapy (IORT) with Isotropic Low-Energy X Rays for Early-Stage Breast Cancer. *Radiation Research*, **163**, 208-215. <https://doi.org/10.1667/RR3292>
- [6] Silverstein, M.J., *et al.* (2014) Intraoperative Radiation Therapy: A Critical Analysis of the ELIOT and TARGIT Trials Part 1—ELIOT. *Annals of Surgical Oncology*, **21**, 3787-3792. <https://doi.org/10.1245/s10434-014-3998-6>
- [7] Silverstein, M.J., *et al.* (2014) Intraoperative Radiation Therapy: A Critical Analysis of the ELIOT and TARGIT Trials Part 2—TARGIT. *Annals of Surgical Oncology*, **21**, 3793-3799. <https://doi.org/10.1245/s10434-014-3999-5>
- [8] Chen, Z., King, W., Pearcey, R., Kerba, M. and Mickillop, W. (2008) The Relationship between Waiting Time for Radiotherapy and Clinical Outcomes: A Systematic Review of the Literature. *Radiotherapy and Oncology*, **87**, 3-16.
- [9] Bartelink, H. (2001) Recurrence Rates after Treatment of Breast Cancer with Standard Radiotherapy with or without Additional Radiation. *The New England Journal of Medicine*, **345**, 1378-1387.
- [10] Kurniawan, E., Wong, M. and Windle, I. (2008) Predictors of Surgical Margin Status in Breast-Conserving Surgery within a Breast-Screening Program. *Annals of Surgical Oncology*, **15**, 2542-2549.
- [11] Esposito, E., *et al.* (2015) Is IORT Ready for Roll-Out? *Ecancermedicalscience*, **9**, 516. <https://doi.org/10.3332/ecancer.2015.516>

知网检索的两种方式：

1. 打开知网页面 <http://kns.cnki.net/kns/brief/result.aspx?dbPrefix=WWJD>
下拉列表框选择：[ISSN]，输入期刊 ISSN：2164-9049，即可查询
2. 打开知网首页 <http://cnki.net/>
左侧“国际文献总库”进入，输入文章标题，即可查询

投稿请点击：<http://www.hanspub.org/Submission.aspx>

期刊邮箱：wjcr@hanspub.org