

林奇综合征合并异时性三重癌1例报道并文献复习

刘 鹏, 刘鹏飞

延安大学附属医院消化内科, 陕西 延安

收稿日期: 2024年3月6日; 录用日期: 2024年3月29日; 发布日期: 2024年4月7日

摘 要

Lynch综合征是一种常见的显性遗传肿瘤病症。本文报道一位林奇综合征合并异时性三重癌的患者病例, 通过治疗患者逐渐恢复健康, 本文旨在为林奇综合征的诊断和治疗提供思路, 综合文献分析如下。

关键词

林奇综合征, 错配修复

A Case Report of Lynch Syndrome Complicated with Heterochronous Triple Carcinoma and Literature Review

Peng Liu, Pengfei Liu

The Department of Gastroenterology, The Affiliated Hospital of Yan'an University, Yan'an Shaanxi

Received: Mar. 6th, 2024; accepted: Mar. 29th, 2024; published: Apr. 7th, 2024

Abstract

A case of Lynch syndrome, a tumor syndrome with autosomal dominance inherited, is reported in this paper. This patient was found to have heterochronous triple cancer and the syndrome itself. The patient gradually recovered through treatment. This paper seeks to supply concepts for diagnosing and managing Lynch syndrome. The comprehensive literature is analysed as follows.

Keywords

Lynch Syndrome, Mismatch Repair

Copyright © 2024 by author(s) and Hans Publishers Inc.

This work is licensed under the Creative Commons Attribution International License (CC BY 4.0).

<http://creativecommons.org/licenses/by/4.0/>



Open Access

1. 引言

Lynch 综合症是一个常见的由常染色体显性遗传引起的癌症综合症, 大约占据了全部结直肠癌病例的百分之二到三[1]。它的发生原因在于患者的 MMR 基因出现异常, 这使得他们患上结直肠癌和其他与 Lynch 综合症相关的癌症的风险比一般人高出许多倍, 从而可能引发多个癌症同时存在的情况[2] [3] [4] [5] [6]。本文报道一位林奇综合征合并异时性三重癌的患者病例, 并进行文献复习。

2. 病例报告

患者女, 41 岁, 2017 年 11 月 22 日, 因间断腹泻 2 月, 腹痛半月入院。家族史: 患者即 III4, 患者母亲 II1 因结肠癌去世, 弟弟 III5 有结肠癌病史, 大伯 II3 因结肠癌去世, 大伯长子 III13 有结肠癌病史, 三伯 II6 有结肠癌病史, 三伯次子 III19 有结肠癌病史, 其余家庭成员未见相关病史, 具体见家族系谱图 1。行肠镜检查提示: 大肠多发隆起待定, 取病理回报: 提示(盲肠)腺癌, (乙状结肠肿物处)高级别上皮内瘤变; 乙状结肠隆起处、处 16 cm 处。直肠隆起处, 管状-绒毛状乙状结肠腺瘤(升结肠肝曲肿物处), 粘膜慢性炎, 行腹部增强 CT 提示: 盲肠癌并周围淋巴结转移。考虑到结肠为多发病变, 遂行全结肠切除+回直肠吻合术。经过手术后的病理检查显示, 结肠存在多个具有中等至低级别的恶性肿瘤细胞的溃疡状病变, 其已经深入到肌肉内部。然而, 两侧的手术边缘并未发现有癌症的存在, 周围的淋巴结也无任何癌细胞的扩散迹象, 没有明显的神经和血管被破坏的情况出现。根据手术后的病理分析, 该病例处于 T2N0M0 阶段, 属于 I 期。通过对免疫组化的检测, 我们发现了 MSH-2 呈阳性反应, 而 MSH-6 也是如此, 但 PMS-2 则呈现出阴性状态, 同时 MLH-1 也有着正面的表现。因此, 我们可以推断这个案例是风险较低的一类情况, 并且不需要额外的治疗措施。病人已完全康复并被建议定时做肠道内窥镜检查以确保健康状况稳定。

2018 年 11 月复查肠镜时发现直肠有一处隆起型病变, 行内镜下粘膜剥离术(ESD), 术后病理诊断为高-中分化腺癌, 侵及粘膜下层, 基底切缘未查见癌组织, 术后未行辅助治疗(图 2)。

2020 年 5 月因发现子宫肌瘤 3 年, 阴道流血 20 余天, 发现盆腔包块 10 余天, 再次入院, 妇科 B 超提示: 宫腔内可见 2.7 cm × 2.0 cm 低回声, 考虑肌瘤, 左附件区可见 9.8 cm × 7.8 cm 无回声。行经腹全子宫双附件切除+肠粘连、盆腔黏连分离术。病理学检查结果显示: 子宫内膜样腺癌在宫腔中呈现局部分化, 并且已经侵入深层肌肉, 同时宫颈管腺皮的增生情况并不典型; 宫颈出现了慢性炎症, 双侧主韧带受到影响, 宫颈腺体囊肿也发生在(右侧)卵巢组织上(图 3)。免疫组化结果: MSH-2 (+)、MSH-6 (+)、PMS-2 (+)、MLH-1 (+)见图 4, 术后病理分期 IB 期(FIGO 2009 分期标准)。考虑为低危组, 术后未行辅助治疗。

接着, 6 名患者及其亲属接受了胚系基因检测, 检测方法为使用目标序列捕获高通量测序技术(Panel)进行二代测序, 首先明确患者特定基因的变异, 随后通过 Sanger DNA 测序来筛查家系成员的特定变异。检测结果显示, 患者的 MSH2 基因存在 1 个杂合突变: c.1346_1347del (8 号外显子编码区 1346_1347 号

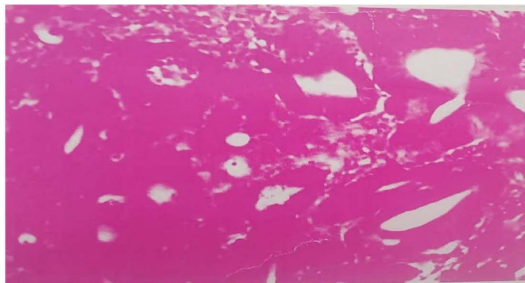


Figure 1. Histopathological section of colon cancer
图 1. 结肠癌组织病理学切片

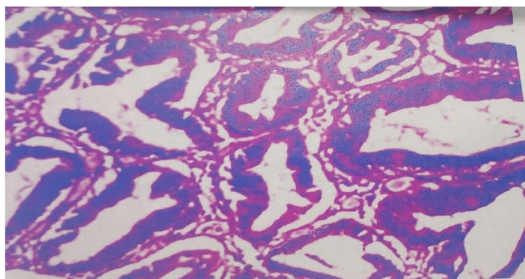


Figure 2. Pathological sections of rectal cancer after ESD
图 2. ESD 术后直肠癌病理学切片

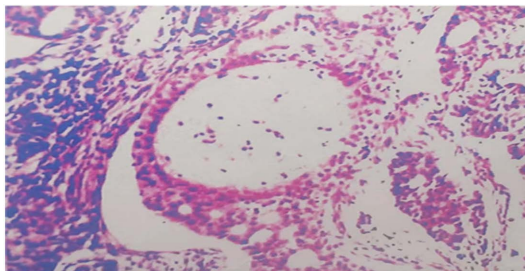


Figure 3. Endometrial cancer histopathological section
图 3. 子宫内膜癌组织病理学切片

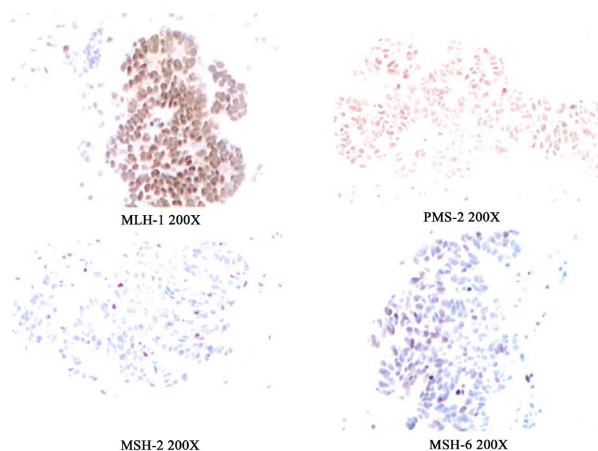


Figure 4. Immunohistochemical staining of MMR protein in colon cancer tissue
图 4. 结肠癌组织 MMR 蛋白免疫组织化学染色图

碱基缺失), 导致氨基酸发生 p.K449fs 移码突变。具体见图 5。该变异在人群中发生频率未见报道。根据现有的研究证据以及 ACMG 原则, 该位点为可能致病位点, Sanger DNA 测序结果, III4、III1、III5、III13 检出该突变基因, III2、III3 未检出该突变基因, 具体见图 6。如图 7, III4、III5、III13 均有结肠癌病史且携带突变基因, 可明确诊断为 Lynch 综合征, 均行部分结肠切除术, III1 无 Lynch 综合征相关肿瘤病史, 消化系统和妇科系统检查未见异常, 考虑为突变基因的携带者。考虑患癌风险极高, 嘱定期复查结肠镜和妇科相关检查。II6 和 III19 系父子关系有结肠癌病史, 未行相关基因检测, 高度疑诊 Lynch 综合征, 建议其行基因检测明确诊断, 嘱定期复查结肠镜[1]。

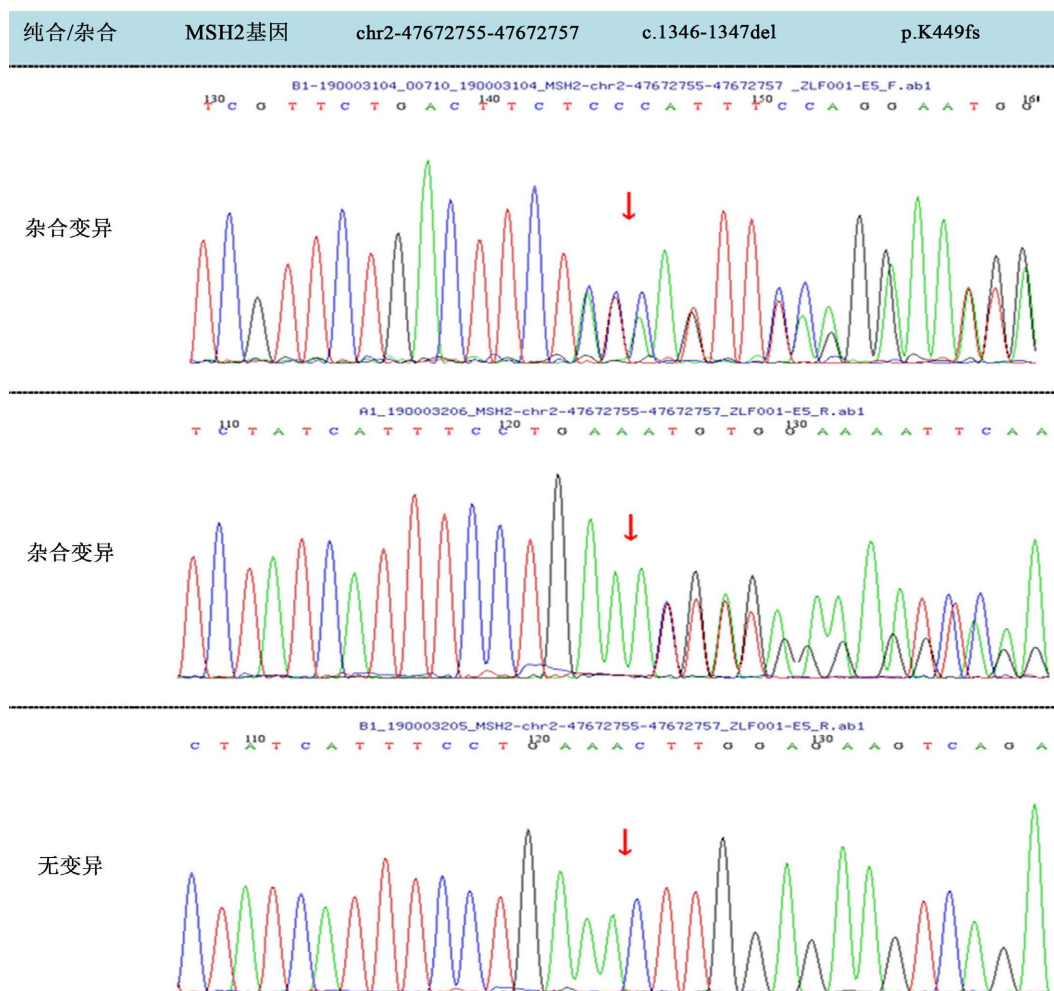


Figure 5. Sanger gene sequencing results of patients and their families 1

图 5. 患者及其家属 Sanger 基因测序结果 1

3. 讨论

Lynch 综合征(LS)是一种由 Mismatch Repair Gene (MMR)的胚胎型变异或者 EPCAM 基因的缺失导致 MSH2 表达受阻引发的常见染色体显性遗传疾病。MMR 系统的核心包括四个基因: MLH1、MSH2、MSH6 和 PMS2, 其中大约有 41%的病例是由 MSH2 突变引起的, 紧随其后的是 MLH1、MSH6 和 PMS2 各占了 37%、13%和 9%的比例[7] [8] [9] [10]。中国版的 Lynch 综合征家庭标准、Amsterdam II 及 Bethesda 修订版本等被普遍应用于 LS 的临床检测。然而, 基于家族历史和临床信息的两个标准的灵敏度相对较低,

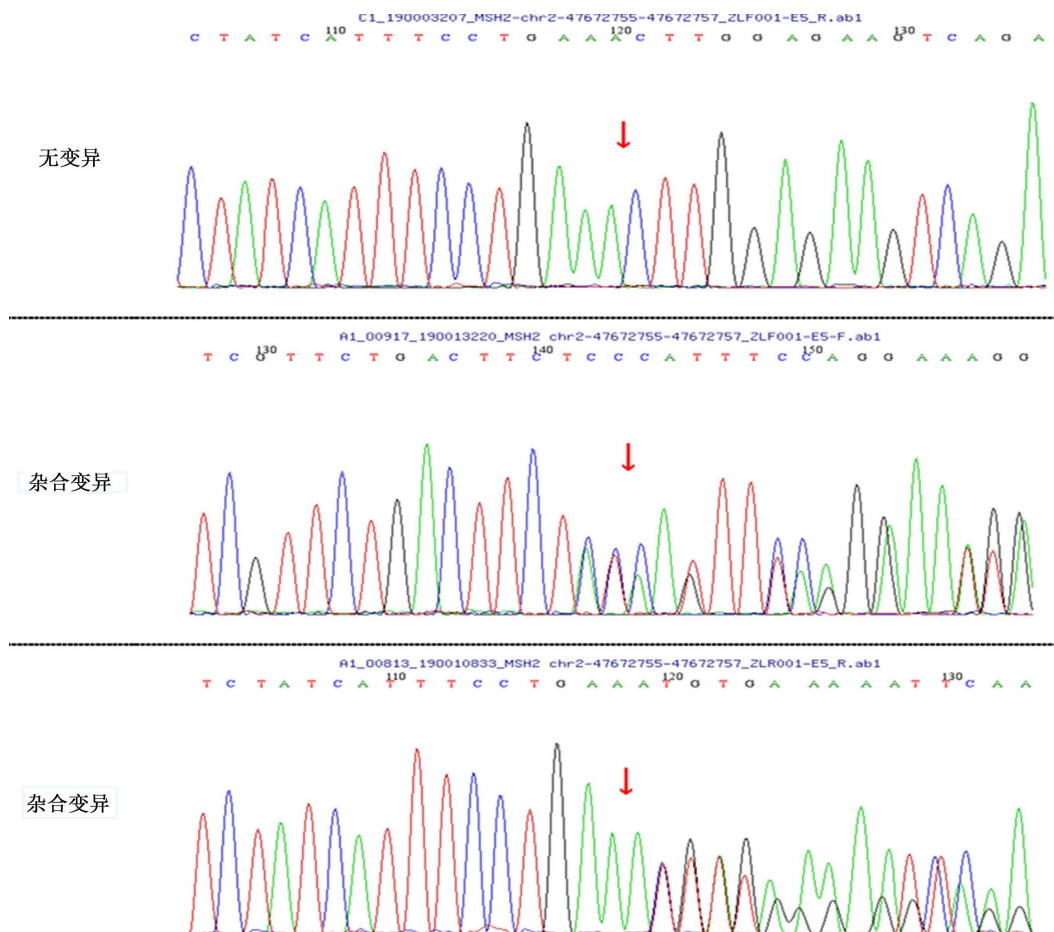


Figure 6. Sanger gene sequencing results of patients and their families 2
图 6. 患者及其家属 Sanger 基因测序结果 2

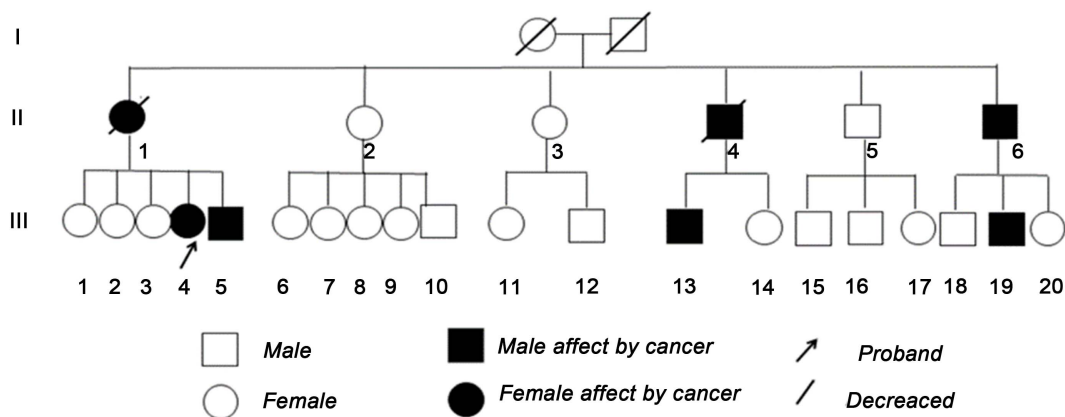


Figure 7. Patient family pedigree
图 7. 患者家族系谱图

并且花费大量的医疗工作者的时间, 这使得它们无法成为单独使用的 LS 筛选方法。因此, 通过免疫组化技术或微卫星不稳定性和这些标准联合来对 LS 进行筛查更为合适, 最后用 MMR 基因和 EPCAM 基因区域内的胚胎型突变作为诊断 LS 的标准, 两者必须同时运用[11] [12] [13]。

对于多原发癌症的确认准则包括以下几点：首先是经过病理检测证实了的恶性的肿瘤；其次，每个肿瘤都具有独特的病理特征；最后，排除这些肿瘤是由原始肿瘤扩散而来的可能性。根据它们出现时间的差异，可以把多重癌症划分为同步型与非同步型的复发癌症，如果第二个原发肿瘤是在首次发现并确定病情后的六个月内被发现，那么它就是同步型的多重癌症，否则就属于异步型再发的癌症。在本病例中，我们遇到了一位患有多重癌症的患者，因此需要执行相关的测试以判断他是否是一个 LS 患者[14]。

对于本例 LS 女性患者的治疗，采用结肠癌根治术治疗，术后未化疗。中国临床肿瘤学会结直肠癌诊疗指南(CSCO) 2020 指出，具有 dMMR 或者 MSI-H 表型的 II 期结直肠患者预后较好，可不使用氟尿嘧啶类等化学药物治疗。临床上手术可采用节段性结肠切除术和定期复查结肠镜，或者行次全结肠切除术[15]。次全结肠切除术后，异时性结肠多原发癌的发生率较前明显下降，但是患者生活质量较前明显下降，所以临床上常采用前者。对于一线治疗失败的不可切除或转移性、错配修复缺陷(dMMR)和微卫星不稳定性高(MSI-H)实体瘤患者 FDA 于 2017 年批准抗 PD-1 单抗帕博利珠单抗和纳武利尤单抗作为 dMMR 患者的二线治疗，并于 2020 年 6 月批准帕博利珠单抗作为 dMMR 患者的一线治疗，目前临床上可以取得不错的治疗效果[16] [17] [18] [19]。

针对已经确诊林奇综合征(LS)的患者，要充分了解患者的家族史及患病历史，然后向患者及其家族提供充足信息，以确保患者及其家族对病情有充分了解从而做出正确决策。对于经过基因型检测，患者确定携带 LS 突变的，应采取相应的临床预防措施，防治癌前病变及癌症进展扩散，比如每年至少复查一次结肠肠镜[20]。有文献指出服用阿司匹林可降低结肠癌风险，但是没有得出公认的结论[21] [22] [23] [24]。女性患者尤其在被诊断患有林奇综合征(LS)，仍然需要预防子宫内癌等 LS 相关肿瘤[25]。指出，女性已生育的可考虑子宫和双附件预防性切除术；未行预防性手术者，当无特殊症状时，建议每 1~2 年行子宫内癌活检以排除子宫内癌的临床风险，定期经阴道子宫双附件超声及血清 CA125 检测等排除卵巢癌风险[26] [27] [28]。

我们将继续对该例患者及家系进行随访，提供必要的临床意见，以帮助患者及其家属能得到适当的治疗。

参考文献

- [1] Abu-Ghazaleh, N., Kaushik, V., Gorelik, A., *et al.* (2022) Worldwide Prevalence of Lynch Syndrome in Patients with Colorectal Cancer: Systematic Review and Meta-Analysis. *Genetics in Medicine*, **24**, 971-985. <https://doi.org/10.1016/j.gim.2022.01.014>
- [2] 房静远, 李延青, 陈紫暄, 等. 中国结直肠肿瘤综合预防共识意见(2021 年, 上海) [J]. 胃肠病学, 2021, 26(5): 279-311.
- [3] 全国遗传性大肠癌协作组. 中国人遗传性大肠癌筛检标准的实施方案[J]. 中华肿瘤杂志, 2004, 26(3): 191-192.
- [4] 许赞, 徐焯. 林奇综合征的病因研究及临床诊治现状[J]. 医学新知杂志, 2019, 29(6): 585-588.
- [5] 张煜涵, 吴焕文, 王婧, 等. 错配修复缺陷型子宫内膜样癌分子亚组的临床病理特征及高频突变基因分析[J]. 诊断病理学杂志, 2021, 28(12): 1029-1034.
- [6] 中国抗癌协会妇科肿瘤专业委员会, 中华医学会病理学分会, 国家病理质控中心. 子宫内膜癌分子检测中国专家共识(2021 年版) [J]. 中国癌症杂志, 2021, 31(11): 1126-1144.
- [7] Deng, N., Reyes-Urbe, L., Fahrman, J.F., *et al.* (2023) Exercise Training Reduces the Inflammatory Response and Promotes Intestinal Mucosa-Associated Immunity in Lynch Syndrome. *Clinical Cancer Research*, **29**, 4361-4372. <https://doi.org/10.1158/1078-0432.CCR-23-0088>
- [8] Møller, P., Seppälä, T.T., Ahadova, A., *et al.* (2023) Dominantly Inherited Micro-Satellite Instable Cancer—The Four Lynch Syndromes—An EHTG, PLSD Position Statement. *Hereditary Cancer in Clinical Practice*, **21**, Article No. 19. <https://doi.org/10.1186/s13053-023-00263-3>
- [9] Ueno, A., Yokota, M., Ueno, M. and Kawamoto, K. (2023) Colorectal Cancer in Adolescent and Young Adults: Epidemiology in Japan and Narrative Review. *Journal of Gastrointestinal Oncology*, **14**, 1856-1868.

- <https://doi.org/10.21037/jgo-23-98>
- [10] Yu, J., Ding, P.R. and Jiang, W. (2023) Screening and Management of Lynch Syndrome: The Chinese Experience. *Clinics in Colon and Rectal Surgery*, **36**, 369-377. <https://doi.org/10.1055/s-0043-1767706>
- [11] 卢会娟, 刘剑, 邱毓琪, 等. Lynch 综合征相关的子宫内膜癌 1 例并文献分析[J]. 现代肿瘤医学, 2023, 31(20): 3831-3835.
- [12] 王甜甜. 一、第一部分: 子宫内膜癌相关结直肠癌的免疫组织化学及临床病理特点 二、第二部分: 林奇综合征与妇科肿瘤[D]: [硕士学位论文]. 北京: 北京协和医学院, 2018.
- [13] 袁瑛, 熊斌, 徐焯, 等. 遗传性结直肠癌临床诊治和家系管理中国专家共识[J]. 实用肿瘤杂志, 2018, 33(1): 3-16.
- [14] Huang, R., Deng, X., Zhang, Z., *et al.* (2022) Lynch Syndrome-Associated Endometrial Cancer with Combined EPCAM-MSH2 Deletion: A Case Report. *Frontiers in Oncology*, **12**, Article 856452. <https://doi.org/10.3389/fonc.2022.856452>
- [15] 高显华, 赵子夜, 刘连杰, 等. 林奇综合征的筛查和诊治研究进展[J]. 结直肠肛门外科, 2023, 29(2): 115-121.
- [16] 张杰. 左半结肠次全切除术治疗结肠癌合并肠梗阻 42 例[J]. 中国中医药现代远程教育, 2010, 8(18): 112-113.
- [17] Gelsomino, F., Barbolini, M., Spallanzani, A., *et al.* (2016) The Evolving Role of Microsatellite Instability in Colorectal Cancer: A Review. *Cancer Treatment Reviews*, **51**, 19-26. <https://doi.org/10.1016/j.ctrv.2016.10.005>
- [18] Lee, V., Murphy, A., Le, D.T., *et al.* (2016) Mismatch Repair Deficiency and Response to Immune Checkpoint Blockade. *The Oncologist*, **21**, 1200-1211. <https://doi.org/10.1634/theoncologist.2016-0046>
- [19] Luchini, C., Bibeau, F., Ligtenberg, M.J.L., *et al.* (2019) ESMO Recommendations on Microsatellite Instability Testing for Immunotherapy in Cancer, and Its Relationship with PD-1/PD-L1 Expression and Tumour Mutational Burden: A Systematic Review-Based Approach. *Annals of Oncology*, **30**, 1232-1243. <https://doi.org/10.1093/annonc/mdz116>
- [20] 杨子慧, 刘新宇, 杨曦, 等. 林奇综合征患者子宫内膜癌及卵巢癌的筛查与预防[J]. 国际妇产科学杂志, 2021, 48(4): 453-456.
- [21] Ene, C.V., Bulai, C., Geavlete, P., *et al.* (2023) New Insights Into Lynch Syndrome: A Narrative Review. *Chirurgia*, **118**, 584-595.
- [22] Li, M. and Zheng, W. (2023) Metastasis of Endometrial Adenocarcinoma Masquerading as a Primary Rectal Cancer: A Rare Case Report with Literature Review. *Medicine*, **102**, e36170. <https://doi.org/10.1097/MD.00000000000036170>
- [23] Lingas, E.C. (2023) Early-Onset Colon Cancer: A Narrative Review of Its Pathogenesis, Clinical Presentation, Treatment, and Prognosis. *Cureus*, **15**, e45404. <https://doi.org/10.7759/cureus.45404>
- [24] Trujillo-Rojas, M.A., Ayala-Madrigal, M.L., Gutiérrez-Angulo, M., *et al.* (2023) Diagnosis of Patients with Lynch Syndrome Lacking the Amsterdam II or Bethesda Criteria. *Hereditary Cancer in Clinical Practice*, **21**, Article No. 21. <https://doi.org/10.1186/s13053-023-00266-0>
- [25] 朱秀君, 蔡林儿, 肖静. 聚集性林奇综合征家族一例报告[J]. 南方医科大学学报, 2022, 42(8): 1263-1266.
- [26] Carsote, M., Turturea, I.F., Turturea, M.R., *et al.* (2023) Pathogenic Insights into DNA Mismatch Repair (MMR) Genes-Proteins and Microsatellite Instability: Focus on Adrenocortical Carcinoma and beyond. *Diagnostics*, **13**, Article 1867. <https://doi.org/10.3390/diagnostics13111867>
- [27] Garutti, M., Foffano, L., Mazzeo, R., *et al.* (2023) Hereditary Cancer Syndromes: A Comprehensive Review with a Visual Tool. *Genes*, **14**, Article 1025. <https://doi.org/10.3390/genes14051025>
- [28] Lyons, S., Trépel, D., Lynch, T., *et al.* (2023) The Prevalence and Incidence of Progressive Supranuclear Palsy and Corticobasal Syndrome: A Systematic Review and Meta-Analysis. *Journal of Neurology*, **270**, 4451-4465. <https://doi.org/10.1007/s00415-023-11791-2>