

# One Case of Duodenal Carcinoma Complicated with Recurrent Herpes Zoster after Operation

Yingchen Shi\*, Hao Fu, Hong Zhao#

Affiliated Hospital of Yan'an University, Yan'an Shaanxi  
Email: 578952150@qq.com, #ydfyzhaohong@163.com

Received: Dec. 21<sup>st</sup>, 2018; accepted: Jan. 10<sup>th</sup>, 2019; published: Jan. 17<sup>th</sup>, 2019

---

## Abstract

Herpes zoster is caused by reactivation of the latent varicella zoster virus in the body. Generally, specific antibody levels will rise rapidly with the emergence of herpes zoster, so recurrent herpes zoster is rare. But when patient's immune function is low or combined with other diseases of the immune system, younger and older, or has malignant tumor and so on, it is often easier to combined recurrent herpes zoster than normal patients. In this case, we introduce a duodenal carcinoma in 1 case about postoperative combined recurrent herpes zoster. The reason of this situation is quite likely related to a weakened immune system which is caused by malignant tumor.

## Keywords

Duodenal Carcinoma, Recurrent Herpes Zoster, Immunologic Function Lowly

---

# 十二指肠癌术后合并复发性带状疱疹1例

史颖晨\*, 符 号, 赵 红#

延安大学附属医院, 陕西 延安  
Email: 578952150@qq.com, #ydfyzhaohong@163.com

收稿日期: 2018年12月21日; 录用日期: 2019年1月10日; 发布日期: 2019年1月17日

---

## 摘 要

带状疱疹是由潜伏在体内的水痘带状疱疹病毒再激活引起, 一般随着带状疱疹的出现特异性抗体水平会

\*第一作者。

#通讯作者。

迅速升高，因而复发性带状疱疹少见。但当免疫功能低下或合并其他免疫系统疾病，年幼或老年患者，恶性肿瘤等疾病常比一般正常患者容易并发复发性带状疱疹，本病例介绍我院1例十二指肠癌术后合并复发性带状疱疹，其原因很可能与恶性肿瘤导致的免疫功能低下有关。

## 关键词

十二指肠癌，复发性带状疱疹，免疫功能低下

Copyright © 2019 by author(s) and Hans Publishers Inc.

This work is licensed under the Creative Commons Attribution International License (CC BY).

<http://creativecommons.org/licenses/by/4.0/>

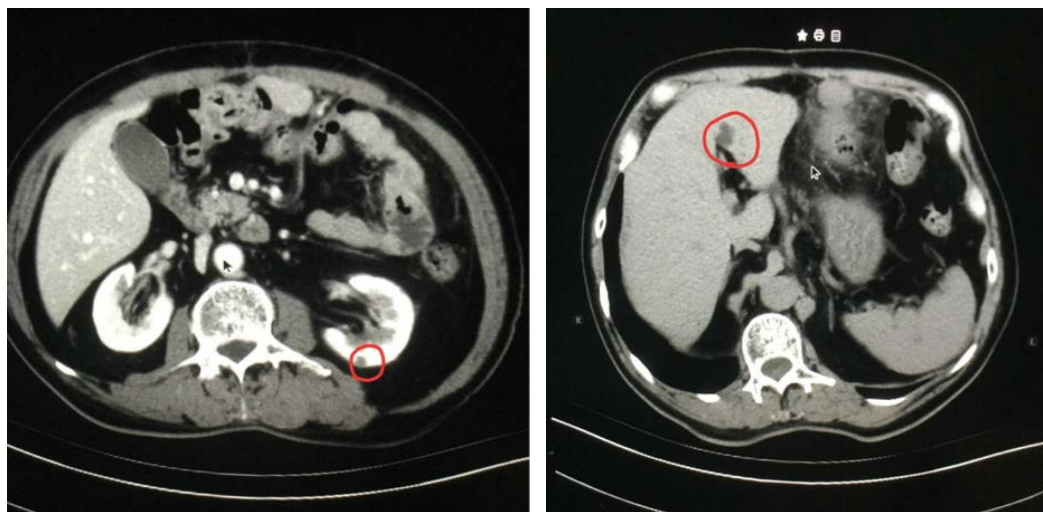


Open Access

带状疱疹(Herpes zoster, HZ)是由潜伏在体内的水痘带状疱疹病毒(Varicella zoster virus, VZV)再激活并大量复制进而导致。当初次感染 VZV 病毒时，患者多表现为水痘或潜伏状态，但当在各种诱因刺激下，潜伏 VZV 病毒将再激活并大量复制，在周围感觉神经和该神经所支配的单侧皮节发生免疫反应[1]，表现以沿着单侧周围神经的簇集性小水疱为特征，同时由于 VZV 有嗜神经特性，因而患者可表现疱疹及周围神经炎、神经痛[2] [3]。随着带状疱疹的出现特异性抗体水平迅速升高，保护患者以后免于 VZV 伤害，因而带状疱疹复发者少见。本文就我院 1 例十二指肠癌术后患者复发带状疱疹的病例的临床资料进行分析，并报道如下：

临床资料：患者，男，71 岁，2018 年 11 月 22 日因“十二指肠癌术后 1 年余，上腹胀 3 天，呕吐 1 天”入院。3 天前无明显诱因感上腹饱胀不适，伴恶心、呕吐，呕吐物为咖啡色渣样物，呕吐后饱胀可明显缓解，伴反酸、烧心、嗝气，伴口干，无口苦，无腹痛，腹泻。患者于入院 2 天后诉左侧肋部、背部疼痛。查体：左侧前胸、后背部可见散在丘疹，水痘，单侧分布。诊断为：带状疱疹。患者于 2017 年 2 月诊断为十二指肠(球部)癌，并行胃大部切除术。此后分别出现胃轻瘫，腹泻腹胀等并发症，经治疗后病情较为稳定。自诉曾于 2015 年在左侧前胸、后背部及左侧腰部出现带状疱疹，予以治疗后治愈。

专科检查：左侧前胸部散在有少数红色丘疹，无明显水疱，左侧后背部可见一直径约 2 cm 丘疹，可见水疱及破溃，伴疼痛。



实验室检查：血常规、肾功电解质、肝功能等未见明显异常，血凝系列：FDP 8.53  $\mu\text{g/ml}$ ，FIB: 5.8 g/L，D-Dimer: 1.67 mg/L (参考范围：FDP 0~5  $\mu\text{g/ml}$ ，FIB: 1.8~3.5 g/L，D-Dimer: 0~0.55 mg/L)，提示患者凝血功能较差；粪便隐血：阳性。尿常规：KET 1+；C 反应蛋白：CRP: 23.60 mg/L (参考范围：CRP: < 6 mg/L)，提示有细菌感染征象。上腹部增强 CT：1) 胃癌术后，吻合口壁厚，周围散在淋巴结，吻合肠壁厚；2) 肝多发囊肿；3) 肝 S7 段多发钙化灶；4) 扫描野内双肾多发囊肿。

治疗经过：1) 阿糖胞苷 0.3 g 1 次/日；2) 甲钴胺胶囊 0.5 g 3 次/日；3) 维生素 B1 10 mg 口服 3 次/日；4) 维生素 E 胶丸 10 mg 口服 1 次/日；5) 阿昔洛韦软膏 外用 1 次/日；6) 夫西地软胶囊 外用 1 次/日。用后明显好转，患者于 2018 年 12 月 10 日医嘱离院。

讨论：带状疱疹是有水痘带状疱疹病毒再激活所致，一般普遍认为带状疱疹愈后将获得终身免疫，不在复发。但近年来，有较多的文章报道出带状疱疹复发案例[4] [5] [6]，其中多为免疫功能低下或合并其他免疫系统病症[7]，幼儿或老年患者也为影响因素之一[8] [9]。对于带状疱疹的复发机制，有研究表明，感染 VZV 后一些患者体内抗体功能异常导致其不再能够消除潜伏在中枢系统神经根内的 VZV，当患者由于外界或自身原因导致免疫状态发生改变时，VZV 将再度活跃，进而导致带状疱疹的复发[10]。同时有报道指出：年长(60~79 岁)，女性均与复发性 HZ 有关[11]，且复发性 HZ 临床症状较原发性 HZ 轻，但男性患者复发性 HZ 发作的高峰年龄比女性患者大 10 岁。

同时也有研究表明复发带状疱疹与恶性肿瘤相关[12] [13]。本例中患者带状疱疹复发着重考虑与患者肿瘤疾病引起的免疫功能低下有关，患者为十二指肠癌术后并有淋巴结转移，肿瘤对机体的影响较重，且本身由于消化道肿瘤，导致营养吸收能力差，行胃大部切除术后则更加剧了营养不良的症状，最终导致免疫力低于常人，引起潜伏的水痘带状疱疹病毒再激活，最终导致复发性带状疱疹的发生。

此病例提示对于恶性肿瘤患者，复发性带状疱疹出现的可能性较大，因而当其出现体表不适时应及时合理诊治，避免因诊断不清导致治疗延迟。且恶性肿瘤患者多免疫力较差，尤其肠道肿瘤患者，应更加重视选择和指导其个体化营养支持治疗，避免因肿瘤、术后或放化疗等治疗而导致患者营养不良，进而免疫力低下引起复发性带状疱疹等疾病。

## 声明

该文章已告知患者及其家属并取得其知情同意。

## 参考文献

- [1] Kennedy, P.G., Rovnak, J., Badani, H., *et al.* (2015) A Comparison of Herpes Simplex Virus Type 1 and Varicella-Zoster Virus Latency and Reactivation. *Journal of General Virology*, **96**, 1581-1602.
- [2] Mallick-Searle, T., Snodgrass, B. and Brant, J.M. (2016) Postherpetic Neuralgia: Epidemiology, Pathophysiology, and Pain Management Pharmacology. *Journal of Multidisciplinary Healthcare*, **21**, 447-454.
- [3] Cunningham, A.L., Lal, H., Kovac, M., *et al.* (2016) Efficacy of the Herpes Zos-Tersubunit Vaccine in Adults 70 Years of Age or Older. *The New England Journal of Medicine*, **375**, 1019-1032.
- [4] 宋家俊, 何彩凤, 王军, 等. 复发性带状疱疹合并混合性结缔组织病 1 例[J]. 皖南医学院学报, 2018, 37(3): 291-292.
- [5] 李娅奇, 张理涛. 复发性 Ramsay-Hunt 综合征 1 例[J]. 中国中西医结合皮肤性病学杂志, 2016, 15(2): 119-120.
- [6] 王林, 曹燕, 顾海萍, 等. 克罗恩病合并 3 次发作带状疱疹 1 例[J]. 世界华人消化杂志, 2016, 24(10): 1618-1620.
- [7] 唐春蕾, 张丽君, 丛丽娜. 中西医结合治疗艾滋病患者复发性带状疱疹 1 例[J]. 中国麻风皮肤病志, 2015, 31(11): 646+649.
- [8] 贾丽君, 朱磊. 一次、二次复发性带状疱疹 6 例临床分析[J]. 中国社区医师, 2016, 32(35): 170+172.
- [9] 陈雯莉, 温春燕. 儿童复发性带状疱疹 1 例[J]. 中国皮肤性病学杂志, 2015, 29(7): 760.

- 
- [10] 唐挺, 贾敏, 金亚弦, 等. 带状疱疹复发 20 例临床分析[J]. 贵阳中医学院报, 2014, 36(5): 82-83.
- [11] Joseph, C. (2017) Pierson Reluctance regarding Recurrent Herpes Zoster. *Journal of the American Academy of Dermatology*, **76**, e143.
- [12] Harpaz, R., Ortega-Sanchez, I.R. and Seward, J.F. (2008) Prevention of Herpes Zoster: Recommendations of the Advisory Committee on Immunization Practices (ACIP). *MMWR Recommendations and Reports*, **57**, 1-30.
- [13] 韩宪伟, 王雪峰, 李铁男. 复发性带状疱疹的生存分析及多因素 COX 回归分析[J]. 重庆医学, 2018, 47(20): 2753-2755.

**知网检索的两种方式:**

1. 打开知网页面 <http://kns.cnki.net/kns/brief/result.aspx?dbPrefix=WWJD>  
下拉列表框选择: [ISSN], 输入期刊 ISSN: 2161-8712, 即可查询
2. 打开知网首页 <http://cnki.net/>  
左侧“国际文献总库”进入, 输入文章标题, 即可查询

投稿请点击: <http://www.hanspub.org/Submission.aspx>  
期刊邮箱: [acm@hanspub.org](mailto:acm@hanspub.org)