

# 成年先天性心脏病并左侧视网膜中央动脉阻塞一例报道

周雅倩, 吕晋琳\*

大理大学第一附属医院, 云南 大理

收稿日期: 2023年3月11日; 录用日期: 2023年4月7日; 发布日期: 2023年4月14日

## 摘要

本病例报道的是一例先天性镜面右位心患者, 在先天性心脏病中较为特殊, 是一种罕见的先天性异常, 除心脏正常的结构改变外, 位置也和正常人相反。本病例中该患者发生血管病变, 合并视网膜中央动脉阻塞(CRAO)及左下肢深静脉瓣功能不全。本文主要阐述先天性心脏病与左侧视网膜中央动脉阻塞的联系以及视网膜中央动脉阻塞的危险因素。

## 关键词

先天性心脏病, 镜面右位心, 室间隔缺损, 单心房, 视网膜中央动脉阻塞, 颈内动脉闭塞, 病例报告

# A Case of Adult Congenital Heart Disease with Occlusion of the Left Central Retinal Artery Has Been Reported

Yaqian Zhou, Jinlin Lv\*

The First Affiliated Hospital of Dali University, Dali Yunnan

Received: Mar. 11<sup>th</sup>, 2023; accepted: Apr. 7<sup>th</sup>, 2023; published: Apr. 14<sup>th</sup>, 2023

## Abstract

This case reports a congenital mirror right heart disease, which is a rare congenital abnormality in congenital heart disease, in addition to normal structural changes of the heart, the location is also opposite to normal people. In this case, the patient developed vascular disease with central retinal

\*通讯作者。

artery occlusion (CRAO) and left lower extremity deep vein valve insufficiency. This article mainly discusses the association between congenital heart disease and left central retinal artery occlusion and the risk factors for central retinal artery occlusion.

## Keywords

**Congenital Heart Disease, Mirror Right Heart, Ventricular Septal Defect, Single Atrium, Central Retinal Artery Occlusion, Internal Carotid Artery Occlusion, Case Report**

Copyright © 2023 by author(s) and Hans Publishers Inc.

This work is licensed under the Creative Commons Attribution International License (CC BY 4.0).

<http://creativecommons.org/licenses/by/4.0/>



Open Access

## 1. 研究背景

视网膜中央动脉阻塞(Central retinal artery occlusion, CRAO)是一种严重的眼部疾病,起病急,大多数病例表现为数指到光感范围内的无痛性突然持续性视力丧失,预后较差。在老年患者中,它通常是由颈动脉粥样斑块衍生的栓子和瓣膜性心脏病以及在年轻患者中由胶原病和动脉炎引起的。在这里,我们报告一例先天性右位心合并有单心房、室间隔缺损、动脉导管未闭以及右心室双出口患者突发左侧视网膜中央动脉阻塞。

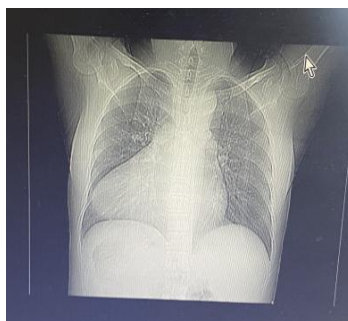
## 2. 病例

### 病例特点

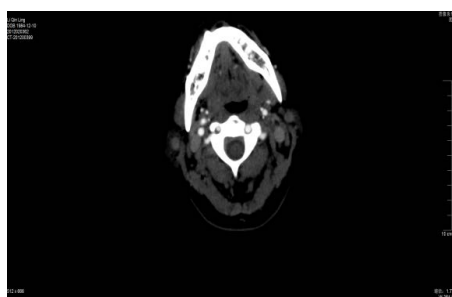
患者女,36岁,因“发现心脏杂音36年,左眼视力下降半月余”入院。

**入院后查体:** T: 36.0℃, P: 93次/分, HR: 19次/分, BP: 91/69 mmHg, 全身浅表淋巴结未触及,眼睑无浮肿,双侧瞳孔等大等圆,右眼对光反射及调节反射均灵敏,左眼对光反射及调节反射均迟钝。结膜稍充血,口唇及肢端发绀,伸舌居中,双侧扁桃体无肿大,咽无充血。颈软,无抵抗感,气管居中,颈动脉搏动明显增强,颈静脉无怒张,肝颈静脉回流征阴性,甲状腺未触及肿大,双肺呼吸音清,双下肺可闻及少量湿罗音,心尖搏动位于右锁骨中线外1.0 cm,心前区无异常搏动。各瓣膜听诊区可触及震颤,心界向右扩大,心率93次/分,律齐,胸骨右缘三、四肋间可闻及3/6级粗糙收缩期杂音。腹部柔软,无腹部压痛、反跳痛、肌紧张,肝脏不大,肾未触及。脊柱生理性弯曲,活动无障碍,无压痛及叩击痛。双下肢静脉曲张,左下肢为甚。生理反射无异常,病理反射未引出。双下肢无浮肿。既往否认高血压、糖尿病等慢性病病史。

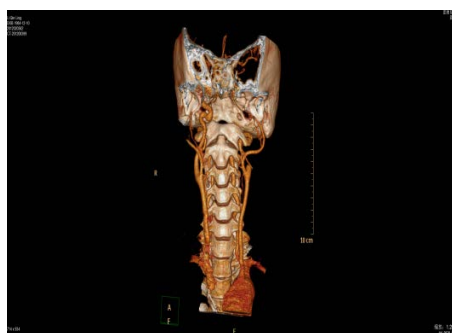**辅助检查:** 心脏彩超提示:1)先天性心脏病:镜面右位心,右心室双出口;2)室间隔缺损,双向分流;3)二尖瓣中度关闭不全,二尖瓣瓣上隔膜;4)升主动脉内径增宽,主动脉瓣少量反流;5)左室发育不良。腹部超声提示:1)内脏反位;2)弥漫性肝损害,考虑淤血肝超声改变。胸部CT提示:(如图1)。颈部CTA提示:左侧颈内动脉全段闭塞。(如图2~4)头颅MRI平扫示:1)两侧侧脑室旁白区及半卵圆中心区少许斑点状脱髓鞘改变。2)双侧上颌窦及筛窦少量慢性炎症。3)左侧颈内动脉信号异常。球后全部血管超声示:1)左侧视网膜中央动脉、睫状动脉血流速度降低。2)右侧睫状动脉血流速度降低。双下肢血管超声示:左下肢深静脉瓣功能不全并大隐静脉曲张声像。入科心电图示:1)房扑;2)完全性右束支传导阻滞。



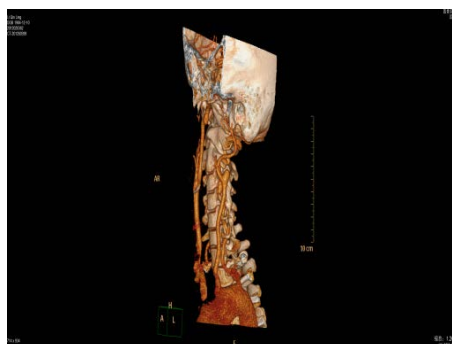**Figure 1.** Chest CT  
**图 1.** 胸部 CT



**Figure 2.** Head CT  
**图 2.** 头颅 CT



**Figure 3.** Carotid CTA orthometry  
**图 3.** 颈动脉 CTA 正位



**Figure 4.** Carotid CTA lateral  
**图 4.** 颈动脉 CTA 侧位

**初步诊断:** 1) 先天性心脏病室间隔缺损单心房动脉导管未闭右室扩大心房扑动心功能 II 级; 2) 左侧视网膜中央动脉阻塞; 3) 左侧颈内动脉阻塞; 4) 双下肢大隐动脉曲张。

### 3. 讨论

该病例是一个复杂的先天性心脏病(先心病), 先心病指出生前胎儿心脏发育异常导致的一系列结构性心脏异常。先天性镜面右位心, 其在先心病中较为特殊, 是一种罕见的先天性异常, 除心脏正常结构有所改变外, 其位置也和正常人相反。该患者右位心合并有单心房、室间隔缺损、动脉导管未闭以及右心室双出口。右室双出口(Double Outlet Right Ventricle, DORV)国际上的影像学诊断标准是: 一条大动脉(肺动脉或主动脉)完全来自于解剖右心室, 另一条大动脉(主动脉或者肺动脉)不低于 50%来自于右心室[1] [2] [3]。DORV 是临床上一种较为复杂的紫绀型先天性心脏畸形, 心室动脉连接异常, 发病率约占先天性心脏病的 5% [2]。DORV 是指主动脉和肺动脉完全或绝大部分起源于右心室, 二尖瓣与主动脉瓣或肺动脉瓣有或无纤维连接, 同时伴有其他畸形的复杂性先心病[4]。我们通过询问病史得知, 该患者在成长过程中, 常有头痛, 偶有心悸, 其他无特殊不适, 在此次左眼视力减退前一晚发生过剧烈头痛, 有短暂性的视力减退, 随即又恢复正常。第二天清晨, 该患者左眼视力完全丧失, 后至我院眼科就诊, 完善相关检查提示左侧颈内动脉全段闭塞。予对症处理后视力无明显改变, 后因房扑发作至我科进一步就诊, 接诊过程中发现患者先天性心脏异常。

先心病是最常见的先天性畸形, 随着医疗技术水平的进步, 先心病的患儿可以从小进行手术干预, 长大成人的先心病患者日益增多。CRAO 常见危险因素有高血压、糖尿病、高血脂、动脉粥样硬化等。先心病并非是引起 CRAO 的常见病因, 但是通过研究其两者之间的关系, 可以减少以及预防该类患者发生心血管疾病的风险。大量研究证据支持, CRAO 可能是全身心脑血管事件发生的首发症状, 故发生 CRAO 后及时进行全身评估对于降低心脑血管事件的发病率非常重要[5]。

先心病是一种伴随终身的慢性疾病, 而且该类人群通常合并一些其他的疾病。先心病目前是我国新生儿出生缺陷中最常见的一类疾病[6]。右位心是由心脏引起的罕见转位先天性发育不良, 根据其内部的解剖关系分为三种类型: 镜面右位心、右旋心和孤立右位心[7]。在先心病中, 镜面右位心更为罕见, 心脏以及胸部和腹部脏器的位置都转位。据报道, 在一般人群中, 镜面右位心的发生率为 0.01% [8]。而镜面右位心伴有血管畸形的发生率为 1/10,000 [9]。结合本病例中该患者的左侧颈内动脉闭塞、双下肢静脉曲张及左下肢深静脉瓣功能不全, 该患者发生血管畸形可能性较大。

CRAO 是由于视网膜中央动脉发生阻塞而造成的视网膜急性缺血性疾病, 是导致患者视功能严重受损甚至完全丧失的急症。其不仅严重影响患者的生活质量, 且增加了后续发生心脑血管事件的概率。视网膜中央动脉阻塞危险因素包括: 高血压、糖尿病、颈动脉疾病、冠状动脉疾病、短暂性脑缺血发作(TIA)或脑血管意外, 以及吸烟[10], 有 67%的患者至少含有一个与心血管相关的危险因素[11]。大多数 CRAO 是由动脉粥样硬化疾病引起的血小板纤维蛋白血栓和栓子引起的, 占有 CRAO 病例的三分之二以上[12], 而同侧颈动脉狭窄是 CRAO 发病中最有意义的危险因素[10]。本病例通过颈部血管彩超发现左侧颈内动脉全段闭塞, 而患者否认高血压、糖尿病病史, 所以考虑患者突发视力下降与颈内动脉闭塞相关。颈内动脉闭塞, 眼内血管供血减少, 导致视网膜中央动脉阻塞。

该患者导致视网膜中央动脉阻塞的病因如下: 1) 先天性心脏病: 室间隔缺损, 动静脉血混合, 体内供氧不足, 长期会导致患者杵状指、趾, 体内红细胞代偿性增加, 血液凝滞, 血流动力学改变, 血栓形成; 2) 患者先天性血管发育畸形(参考左下肢先天性静脉瓣发育畸形), 左侧颈内动脉完全性闭塞, 导致同侧视网膜中央动脉阻塞, 眼部血管供血不足, 患者左眼视力下降。血流动力学改变导致颈内动脉闭塞(在患者长期缺氧的状态下, 狭窄或者畸加重, 但是在长期的慢性闭塞中, 逐渐形成侧支循环代偿, 导致患者本次就

诊时是因视力下降就诊, 而并未造成脑梗塞); 3) 发生 CRAO 时, 因动脉阻塞导致视网膜组织缺血, 诱发光感受器在短时间内因缺氧而发生了不可逆的死亡[9] [13], 导致患者视力下降, 这种改变常常为不可逆改变。

#### 4. 预后

先心病合并视网膜中央动脉阻塞的预后较差, 患者出院时房扑、气短症状好转, 视力较入院时无明显变化。邵毅等人[14]在视网膜中央动脉阻塞诊疗规范中提到, 在起病后 4.5 小时内无溶栓禁忌症的 CRAO 患者可进行急诊溶栓治疗, 而患者就诊时超过溶栓时间窗入院后予以保守治疗。随访中患者视力无明显变化, 视力减退改变为不可逆, 目前尚无有效的治疗手段帮助 CRAO 患者提高视力。本例患者由于其心脏疾病较为复杂, 并未接受手术治疗。发生 CRAO 后, 患者还有可能再次发生其他部位的血管栓塞而引起不同程度的心脑血管事件[5]。先心病并 CRAO 的患者常存在多种心血管危险因素和影像学检查异常, 应常规评估和治疗, 如动脉粥样硬化危险因素的评估, 对于没有动脉粥样硬化危险因素的患者, 尤其是年轻患者, 应探索其他不太常见的因素, 包括血管炎、镰状细胞病、骨髓增生性疾病、高凝状态以及使用口服避孕药或静脉注射药物[15] [16]。通过寻找引起该类疾病的病因及危险因素, 提前进行干预, 改善其预后, 提高生存质量。

#### 参考文献

- [1] Neufeld, H.N., *et al.* (1962) Origin of Both Great Vessels from the Right Ventricle without Pulmonary Stenosis. *Heart*, **24**, 393-408. <https://doi.org/10.1136/hrt.24.4.393>
- [2] Walters, H.L., *et al.* (2000) Congenital Heart Surgery Nomenclature and Database Project: Double Outlet Right Ventricle. *The Annals of Thoracic Surgery*, **69**, S249-S263. [https://doi.org/10.1016/S0003-4975\(99\)01247-3](https://doi.org/10.1016/S0003-4975(99)01247-3)
- [3] Schmidt, D.P., Schulte-Mönting, J. and Schumacher, M. (2002) Prognosis of Central Retinal Artery Occlusion: Local Intraarterial Fibrinolysis versus Conservative Treatment. *American Journal of Neuroradiology*, **23**, 1301-1307.
- [4] 张小鹏, 等. 镜面右位心并右室双出口病变一例[J]. 中国胸心血管外科临床杂志, 2018, 25(10): 917-918.
- [5] 缪娜, 范玮. 视网膜中央动脉阻塞的治疗研究现状及进展[J]. 中华眼底病杂志, 2018, 34(3): 296-299.
- [6] Xu, C., *et al.* (2020) Effects of Exercise Training in Postoperative Patients with Congenital Heart Disease: A Systematic Review and Meta-Analysis of Randomized Controlled Trials. *Journal of the American Heart Association*, **9**, e013516. <https://doi.org/10.1161/JAHA.119.013516>
- [7] He, J., *et al.* (2016) Emergent Percutaneous Coronary Intervention for Acute Myocardial Infarction in Patients with Mirror Dextrocardia: Case Reports and Brief Review. *Cardiovascular Diagnosis and Therapy*, **6**, 267-273. <https://doi.org/10.21037/cdt.2015.12.12>
- [8] 邱钰只, 吴秀山, 李小平. 右位心形成机制假说及致病基因[J]. 心血管病学进展, 2022, 43(11): 1011-1015.
- [9] Patanè, S., Marte, F. and Di Bella, G. (2008) Acute Myocardial Infarction Due to Right Coronary Artery Occlusion in Dextrocardia. *International Journal of Cardiology*, **129**, e71-e73. <https://doi.org/10.1016/j.ijcard.2007.06.117>
- [10] Callizo, J., *et al.* (2015) Cardiovascular Risk Factors in Central Retinal Artery Occlusion: Results of a Prospective and Standardized Medical Examination. *Ophthalmology*, **122**, 1881-1888. <https://doi.org/10.1016/j.ophtha.2015.05.044>
- [11] 陈美玲, 赵反宁. 视网膜中央静脉阻塞与静脉血栓形成危险因素的相关性分析[J]. 血栓与止血学, 2022, 28(3): 659-660.
- [12] Varma, D.D., Cugati, S., Lee, A.W. and Chen, C.S. (2013) A Review of Central Retinal Artery Occlusion: Clinical Presentation and Management. *Eye*, **27**, 688-697. <https://doi.org/10.1038/eye.2013.25>
- [13] Hayreh, S.S. and Jonas, J.B. (2000) Optic Disk and Retinal Nerve Fiber Layer Damage after Transient Central Retinal Artery Occlusion: An Experimental Study in Rhesus Monkeys. *American Journal of Ophthalmology*, **129**, 786-795. [https://doi.org/10.1016/S0002-9394\(00\)00384-6](https://doi.org/10.1016/S0002-9394(00)00384-6)
- [14] 邵毅, 谭思文, 肖昂. 视网膜中央动脉阻塞诊疗规范: 2021 美国心脏协会指南解读[J]. 眼科新进展, 2021, 41(10): 901-904.
- [15] Brown, G.C., *et al.* (1981) Retinal Arterial Obstruction in Children and Young Adults. *Ophthalmology*, **88**, 18-25. [https://doi.org/10.1016/S0161-6420\(81\)35080-5](https://doi.org/10.1016/S0161-6420(81)35080-5)
- [16] Greven, C.M., Slusher, M.M. and Weaver, R.G. (1995) Retinal Arterial Occlusions in Young Adults. *American Journal of Ophthalmology*, **120**, 776-783. [https://doi.org/10.1016/S0002-9394\(14\)72731-X](https://doi.org/10.1016/S0002-9394(14)72731-X)