

腮腺嗜酸性细胞腺瘤的CT影像表现1例个案报道及文献复习

王鸿轩¹, 黄明刚^{2*}

¹西安医学院研究生院, 陕西 西安

²陕西省人民医院CT室, 陕西 西安

收稿日期: 2023年4月28日; 录用日期: 2023年5月21日; 发布日期: 2023年5月31日

摘要

患者女, 51岁, 发现右侧耳下无痛性包块4年, 近一年进行性增大; 颈部视诊右侧腮腺处稍有隆起, 周围皮肤无红肿、麻木, 无皮肤表面溃烂, 右侧腮腺区可触及一3 cm × 3 cm × 3 cm肿物, 边界尚清, 质韧, 活动可, 与周围组织无粘连; CT提示: 右侧腮腺浅叶后下极见一椭圆形稍低密度影, 边界尚清, 大小约2.2 cm × 1.8 cm, 平扫CT值为35 HU; 增强扫描成不均匀渐进性、延迟强化, 增强双期CT值分别为99 HU、123 HU; CT诊断: 右侧腮腺浅叶后下极占位, 多考虑肿瘤性病变(多形性腺瘤可能)。患者全麻下行右侧腮腺浅叶肿物切除术, 术后病理诊断: (右侧腮腺)嗜酸性细胞腺瘤, 局部瘤细胞增生活跃。

关键词

腮腺嗜酸性细胞腺瘤, 腮腺肿瘤, CT

CT Findings of Eosinophilic Adenoma of Parotid Gland: A Case Report and Literature Review

Hongxuan Wang¹, Minggang Huang^{2*}

¹Graduate School, Xi'an Medical University, Xi'an Shaanxi

²CT Room of Shaanxi Provincial People's Hospital, Xi'an Shaanxi

Received: Apr. 28th, 2023; accepted: May 21st, 2023; published: May 31st, 2023

*通讯作者。

文章引用: 王鸿轩, 黄明刚. 腮腺嗜酸性细胞腺瘤的 CT 影像表现 1 例个案报道及文献复习[J]. 临床医学进展, 2023, 13(5): 8756-8760. DOI: 10.12677/acm.2023.1351224

Abstract

A 51-year-old female patient had a right subauricular painless mass for 4 years and progressive enlargement in the past year. Visual examination of the neck showed a slight eminence in the right parotid gland, no swelling, numbness or ulceration on the surrounding skin, and a 3 cm × 3 cm × 3 cm mass could be detected in the right parotid gland area, with clear boundary, tough quality and easy movement, and no adhesion to the surrounding tissue. CT showed that there was a slightly low-density oval shadow with clear boundary at the posterior lower pole of the superficial lobe of the right parotid gland, with a size of about 2.2 cm × 1.8 cm. Plain CT value was 35 HU. The enhanced scan showed uneven progressive enhancement and delayed enhancement, and the two-phase enhanced CT values were 99 HU and 123 HU, respectively. CT diagnosis: The posterior inferior pole of the superficial lobe of the right parotid gland was occupied, and neoplastic lesions (pleomorphic adenoma was a possibility) were considered. The patient underwent resection of the superficial lobe mass of the right parotid gland under general anesthesia. The postoperative pathological diagnosis was eosinophilic adenoma of the right parotid gland, with active local tumor cell proliferation.

Keywords

Eosinophilic Adenoma of the Parotid Gland, Parotid Gland Tumors, CT

Copyright © 2023 by author(s) and Hans Publishers Inc.

This work is licensed under the Creative Commons Attribution International License (CC BY 4.0).

<http://creativecommons.org/licenses/by/4.0/>



Open Access

1. 临床资料

患者女, 51岁, 因发现右侧耳下无痛性包块4年, 于2023年2月3日收治入院; 患者自述发现时大小约: 1 cm × 1 cm × 1 cm, 近一年肿物进行性增大; 该患者自发病以来, 睡眠, 饮食可, 二便如常, 体重无明显变化。

入院时查体: T: 36.1℃, P: 71次/分, R: 19次/分, BP: 149/101 mmHg, 发育正常, 营养中等, 表情自然, 神志清楚, 扁桃体 I 度肿大, 听诊呼吸音正常, 心率整齐, 腹平软, 无压痛; 专科查体: 颈部视诊右侧腮腺处稍有隆起, 周围皮肤无红肿、麻木, 无皮肤表面溃烂, 右侧腮腺区可触及一 3 cm × 3 cm × 3 cm 肿物, 边界尚清, 质韧, 活动可, 与周围组织无粘连, 无疼痛, 无面瘫, 无口角歪斜, 无张口困难, 无呼吸不畅; 喉体正常, 摩擦音存在, 会厌正常; 颈动静脉无明显异常。双侧颈部及颌下未触及异常肿大淋巴结。

CT 平扫 + 增强检查提示: 右侧腮腺浅叶后下极见一椭圆形稍低密度影, 边界尚清, 大小约 2.2 cm × 1.8 cm, 平扫 CT 值为 35 HU; 增强扫描成不均匀渐进性、延迟强化, 增强双期 CT 值分别为 99 HU、123 HU; 鼻咽部结构清晰, 各壁未见增厚; 双侧咽隐窝无变窄; 咽旁间隙未见异常; 双侧声带及室带对称, 形态可, 未见明显增厚及结节; 会厌形态可, 未见增厚; 梨状窝形态可; 双侧杓会厌皱襞未见增厚; 诸软骨未见明显异常。CT 诊断: 右侧腮腺浅叶后下极占位, 多考虑肿瘤性病变(多形性腺瘤可能)(见图 1)。

手术记录: 患者于 2023 年 2 月 6 日全麻下行右侧腮腺浅叶肿物切除术。术中于腮腺后缘寻找面神经, 暴露面神经其余各支, 术中见肿物与周围组织界限清楚, 包膜完整, 距肿物周围 1.5 cm 完整切除肿物。

术中冰冻病理, 回报未见癌组织。术后肉眼观: 切除病灶区域体积: 3.3 cm × 2.5 cm × 1.8 cm, 切面见灰白灰红色结节, 体积 2.6 cm × 2 cm × 1.8 cm, 界限清楚, 结节周围见淋巴结 7 枚, 直径 0.1 cm~1.1 cm。病理镜下见肿瘤细胞胞浆嗜酸性。病理诊断: (右腮腺)嗜酸性细胞瘤, 局部瘤细胞增生活跃。周围淋巴结 7 枚反应性增生。免疫组化: CK(+), Vimentin(-), CK7(+), CD117(-), P63 少数(+), s-100(+), RCC(-), CK5/6(+), Syn(-), CgA(-), Ki-67 指数约 10%, (建议密切复查)。

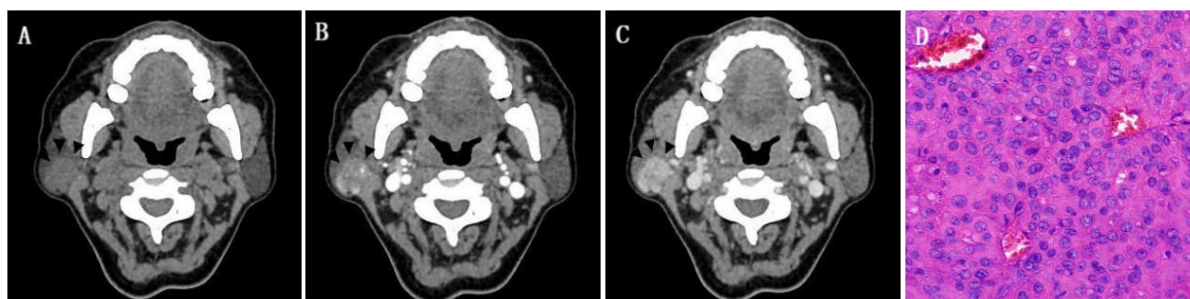


Figure 1. A, B and C are plain and enhanced CT images, and the black arrows in the figure point to the lesion area. D is hematoxylin-Y staining ×200 image

图 1. A、B、C 为 CT 平扫及增强图像, 图中黑色箭头所指为病灶区; D 为苏木素 - 伊染色 ×200 图像

2. 讨论

腮腺嗜酸性细胞腺瘤(PGO)在 1932 年由 Jaffé 首次提出, 是一种罕见的良性上皮肿瘤; 在唾液腺肿瘤中占比 <1% [1]。而 PGO 占唾液腺嗜酸性细胞瘤发病率的 78%~84% [2]。约有 7%~8% 的 PGO 为双侧或多灶性发病[3]。PGO 在性别偏好上没有明显的差异[4]。在组织学上由单层肿瘤细胞构成, 这种上皮细胞在 1931 年被 Hamperl 命名, 其特点是强烈的嗜酸性与颗粒状细胞质, 这些上皮细胞通过嗜酸细胞化生过程积累了大量的胞质线粒体。因此这种肿瘤也被称为嗜氧颗粒细胞腺瘤或嗜氧腺瘤[5]。

本例病例中, 患者为中年女性, 病灶发生在右侧腮腺, 病程较长, 发现病灶 4 年余, 近一年进行性增大, 发病期间无疼痛, 病灶是位于右侧腮腺浅叶后下极的实性肿块, CT 平扫与同层面胸锁乳突肌相比呈稍低密度, 呈浅分叶状, 边缘尚清晰; 增强扫描呈动脉期明显强化, 静脉期持续强化, 总体临床及影像表现符合腮腺嗜酸性细胞腺瘤。

PGO 多为单侧、单一发病的边界清楚肿块, 病灶形态规则或不规则, 可呈分叶状改变, 肿块可发生囊变, 无明显钙化[5] [6]; 其他的 CT 特征包括: 1) 类圆形或椭圆形软组织密度肿块, CT 平扫与周围肌肉相比呈等或稍低密度[7]。多数位于腮腺浅叶, 形态规则; 而少数位于腮腺深叶的体积较大的肿瘤可通过茎突下颌骨间隙延伸至咽旁间隙, 肿瘤轮廓被周围解剖结构挤压扭曲, 表现为未侵犯邻近组织结构的畸形肿瘤[1]。2) 增强扫描后显示肿瘤动脉期明显强化, 这与肿瘤细胞多、排列紧密, 间质内血管丰富有关[7]。延迟期强化程度降低; 肿瘤内的囊性成分无明显强化; 少部分肿瘤也可出现弱强化, 这可能是由于肿瘤间质中缺乏血管成分所致[8]。3) PGO 的另一个特征性表现是肿瘤中心的低密度裂隙样瘢痕组织[6]。

世界卫生组织(WHO)将腮腺嗜酸性细胞肿瘤在组织学上分为三种不同类型: 结节性嗜酸细胞增生或嗜酸细胞增多症、嗜酸细胞腺瘤、嗜酸细胞癌[9] [10]。嗜酸细胞增多症是一种多灶性的病变过程, 腺体实质逐渐被嗜酸细胞小叶所取代, 并伴有少量残余浆液性腺体和导管。嗜酸性细胞腺瘤是最常见的类型, 由带有中央疤痕的单一上皮细胞组成。嗜酸性细胞腺瘤有一定的恶变可能(4%) [11], 肿瘤周围包膜不完整, 要考虑恶变倾向; 嗜酸细胞癌是嗜酸细胞肿瘤中最罕见的一种, 与原本存在的嗜酸细胞腺瘤

或复发有关[12]。在唾液腺检查中细针穿刺细胞学检查(FNAC)越来越多地被用作主要筛查工具,然而,由于因为唾液腺的形态特征重叠,单靠细胞学诊断往往很困难[13]。因此, FNAC 虽然有助于诊断,但不能取代整体的临床和影像学诊断印象。

目前,手术切除是 PGO 的首选治疗方法。并且已被证明有良好的预后,术后的局部复发很少见; PGO 肿瘤细胞对放化疗的敏感性较低,因此不建议放疗和化疗[6] [7]。但由于嗜酸性细胞瘤是酸细胞癌与在组织学上相似,有一定鉴别诊断难度,因此,虽然 PGO 的恶性转化和局部复发并不常见,但临床随访很有必要[14]。

鉴别诊断:腮腺嗜酸性细胞腺瘤首先应与常见的腮腺肿瘤进行鉴别诊断: 1) 腮腺多型性腺瘤: 多位于腮腺浅叶,可为的单发或多发的均匀软组织密度肿块影,较大者内部密度可不均匀,因其多为相对乏血供,增强扫描为渐进性延迟性强化[15],而 PGO 增强扫描强化程度高于多形性腺瘤,呈动脉期明显强化。2) 腮腺腺淋巴瘤: 多见于有长年吸烟史的老年男性,多位于腮腺浅叶后下极[16],为密度均匀或欠均匀的较周围肌肉稍高密度结节影,增强后呈动脉期明显强化,静脉期强化明显退出[17];其他鉴别诊断还包括一些少见肿瘤包括: 3) 腮腺基底细胞瘤: 多见于中老年女性,好发于腮腺浅叶,囊变常见,增强呈中重度强化,延迟期略减退[18]; 4) 腮腺肌上皮瘤: 表现为体积较小的类圆形肿块,边界清晰,轮廓光整,密度均匀,紧邻腺体包膜,钙化、囊变少见;多见于浅叶,动脉期呈显著强化,可有明显强化结节,与肌上皮细胞具有丰富血管相关[19]。

3. 总结

综上所述,腮腺嗜酸性细胞腺瘤是一种罕见的涎腺良性肿瘤,腮腺多见,其在发病性别上无明显差异,病程较长,临床表现多为无痛性腮腺包块,生长缓慢。影像学上与其他腮腺肿瘤性病变影像特征有交叉,鉴别诊断困难,中心低密度瘢痕组织为其特征性表现。手术病理是诊断的金标准;目前的治疗主要采取手术治疗,预后良好。

声明

该病例报道已获得病人知情同意。

参考文献

- [1] Shellenberger, T.D., Williams, M.D., Clayman, G.L. and Kumar, A.J. (2008) Parotid Gland Oncocytosis: CT Findings with Histopathologic Correlation. *American Journal of Neuroradiology*, **29**, 734-736. <https://doi.org/10.3174/ajnr.A0938>
- [2] Lee, Y.Y., Wong, K.T., King, A.D. and Ahuja, A.T. (2008) Imaging of Salivary Gland Tumours. *European Journal of Radiology*, **66**, 419-436. <https://doi.org/10.1016/j.ejrad.2008.01.027>
- [3] Madani, G. and Beale, T. (2006) Tumors of the Salivary Glands. *Seminars in Ultrasound, CT and MRI*, **27**, 452-464. <https://doi.org/10.1053/j.sult.2006.09.004>
- [4] Patel, N.D., van Zante, A., Eisele, D.W., Harnsberger, H.R. and Glastonbury, C.M. (2011) Oncocytoma: The Vanishing Parotid Mass. *American Journal of Neuroradiology*, **32**, 1703-1706. <https://doi.org/10.3174/ajnr.A2569>
- [5] Popovski, V., et al. (2016) Oncocytoma of the Deep Lobe of the Parotid Gland. *Open Access Macedonian Journal of Medical Sciences*, **4**, 290-292. <https://doi.org/10.3889/oamjms.2016.048>
- [6] Tan, T.J. and Tan, T.Y. (2010) CT Features of Parotid Gland Oncocytomas: A Study of 10 Cases and Literature Review. *American Journal of Neuroradiology*, **31**, 1413-1417. <https://doi.org/10.3174/ajnr.A2090>
- [7] 张鑫阁, 董飞. 腮腺嗜酸性细胞腺瘤的 CT 表现分析[J]. 医学影像学杂志, 2019, 29(7): 1089-1092.
- [8] Lv, K., Cao, X., Geng, D.Y. and Zhang, J. (2021) Imaging Features of Parotid Gland Oncocytoma: A Case Series Study. *Gland Surgery*, **10**, 870-876. <https://doi.org/10.21037/gs-20-790>
- [9] 方三高. WHO (2017)头颈部肿瘤分类[J]. 诊断病理学杂志, 2017, 24(8): 638-641.

-
- [10] Corvino, A., *et al.* (2021) Diagnostic Imaging of Parotid Gland Oncocytoma: A Pictorial Review with Emphasis on Ultrasound Assessment. *Journal of Ultrasound*, **24**, 241-247. <https://doi.org/10.1007/s40477-020-00511-5>
- [11] Hamada, S., Fujiwara, K., Hatakeyama, H. and Homma, A. (2018) Oncocytoma of the Parotid Gland with Facial Nerve Paralysis. *Case Reports in Otolaryngology*, **2018**, Article ID: 7687951. <https://doi.org/10.1155/2018/7687951>
- [12] Sepulveda, I., *et al.* (2014) Oncocytoma of the Parotid Gland: A Case Report and Review of the Literature. *Case Reports in Oncology*, **7**, 109-116. <https://doi.org/10.1159/000359998>
- [13] Sharma, V., Kumar, S. and Sethi, A. (2018) Oncocytoma Parotid Gland. *Annals of Maxillofacial Surgery*, **8**, 330-332. <https://doi.org/10.4103/ams.ams.154.17>
- [14] Sakthikumar, K.R., Mohanty, S. and Dineshkumar, K. (2007) Solitary Oncocytoma of the Submandibular Salivary Gland in an Adolescent Female: A Case Report. *Indian Journal of Otolaryngology and Head & Neck Surgery*, **59**, 171-173. <https://doi.org/10.1007/s12070-007-0051-0>
- [15] 崔二峰, 张劲松, 唐永强. 腮腺 Warthin 瘤的 CT 诊断及鉴别诊断[J]. 中国临床医学影像杂志, 2017, 28(3): 169-172.
- [16] 褚相乐, 等. 腮腺多形性腺瘤和腺淋巴瘤的 MSCT 征象鉴别诊断价值[J]. 中国临床医学影像杂志, 2023, 34(1): 10-14.
- [17] Joo, Y.H., Kim, J.P., Park, J.J. and Woo, S.H. (2014) Two-Phase Helical Computed Tomography Study of Salivary Gland Warthin Tumors: A Radiologic Findings and Surgical Applications. *Clinical and Experimental Otorhinolaryngology*, **7**, 216-221. <https://doi.org/10.3342/ceo.2014.7.3.216>
- [18] 肖芳, 等. 腮腺少见良性肿瘤的 CT 诊断分析[J]. 医学研究生学报, 2020, 33(9): 952-956.
- [19] 叶宇, 明贤芳. 腮腺肌上皮瘤影像表现[J]. 现代医用影像学, 2022, 31(7): 1233-1235+1246.