

# 以中枢神经系统损害为首发症状的干燥综合征 3例报道并文献复习

刘保成, 麻贞贞, 白艳艳, 刘洁, 杨清锐, 刘东霞\*

山东第一医科大学附属省立医院风湿免疫科, 山东 济南

收稿日期: 2024年1月27日; 录用日期: 2024年2月21日; 发布日期: 2024年2月27日

## 摘要

目的: 探讨以中枢神经系统表现为首发症状的干燥综合征的临床特点, 以指导诊断、及时治疗。方法: 回顾性分析3例以中枢神经系统表现为首发症状的干燥综合征患者的临床特征、诊疗情况, 并结合国内外相关文献进行文献分析。结果: 2例患者为中年女性, 1例为青年男性。中枢神经系统受累表现分别为脊髓炎、Weber综合征、脑干病变合并脑梗死并继发性癫痫。影像学表现多为颅脑核磁FLAIR高信号及T2WI高信号。治疗上3例患者均用大剂量糖皮质激素, 并分别联合吗替麦考酚酯、环磷酰胺、丙种球蛋白治疗, 2例治疗后病情好转, 1例病情恶化死亡。结论: 对不能用其他原因解释的中枢神经系统损害, 无论年龄性别均应警惕原发性干燥综合征的可能。重视病史采集及实验室指标检测, 以早期诊断、及时治疗, 减少患者的致残率和致死率。

## 关键词

干燥综合征, 中枢神经系统损害, 脊髓炎, Weber综合征

# Report of 3 Cases of Sjögren's Syndrome with Central Nervous System Damage as the First Symptom and Review of the Literature

Baocheng Liu, Zhenzhen Ma, Yanyan Bai, Jie Liu, Qingrui Yang, Dongxia Liu\*

Department of Rheumatology and Immunology, Shandong Province Hospital Affiliated to Shandong First Medical University, Jinan Shandong

Received: Jan. 27<sup>th</sup>, 2024; accepted: Feb. 21<sup>st</sup>, 2024; published: Feb. 27<sup>th</sup>, 2024

\*通讯作者。

文章引用: 刘保成, 麻贞贞, 白艳艳, 刘洁, 杨清锐, 刘东霞. 以中枢神经系统损害为首发症状的干燥综合征 3 例报道并文献复习[J]. 临床医学进展, 2024, 14(2): 3723-3730. DOI: 10.12677/acm.2024.142519

## Abstract

**Objective:** To explore the clinical characteristics of Sjögren's syndrome with central nervous system manifestations as the first symptom to guide diagnosis and timely treatment. **Methods:** The clinical characteristics, diagnosis and treatment of 3 patients with Sjögren's syndrome with central nervous system damage as the first symptom were retrospectively analyzed, and literature analysis was conducted based on relevant domestic and foreign literature. **Results:** Two patients were middle-aged women and one was a young man. The manifestations of central nervous system involvement include myelitis, Weber syndrome, brainstem lesions combined with cerebral infarction and secondary epilepsy. Imaging manifestations are mostly high signal on cranial magnetic resonance imaging FLAIR and high signal on T2WI. All 3 patients were treated with high-dose glucocorticoids, combined with mycophenolate mofetil, cyclophosphamide, and immunoglobulin respectively. After treatment, the condition improved in two patients and worsened in one patient who ended up with death. **Conclusion:** For central nervous system damage that cannot be explained by other reasons, one should be alert to the possibility of primary Sjögren's syndrome, regardless of age and gender, paying attention to medical history collection and laboratory index testing to make early diagnosis and timely treatment, to reduce the morbidity and mortality of the patients.

## Keywords

Sjögren's Syndrome, Central Nervous System Damage, Myelitis, Weber Syndrome

Copyright © 2024 by author(s) and Hans Publishers Inc.

This work is licensed under the Creative Commons Attribution International License (CC BY 4.0).

<http://creativecommons.org/licenses/by/4.0/>



Open Access

## 1. 引言

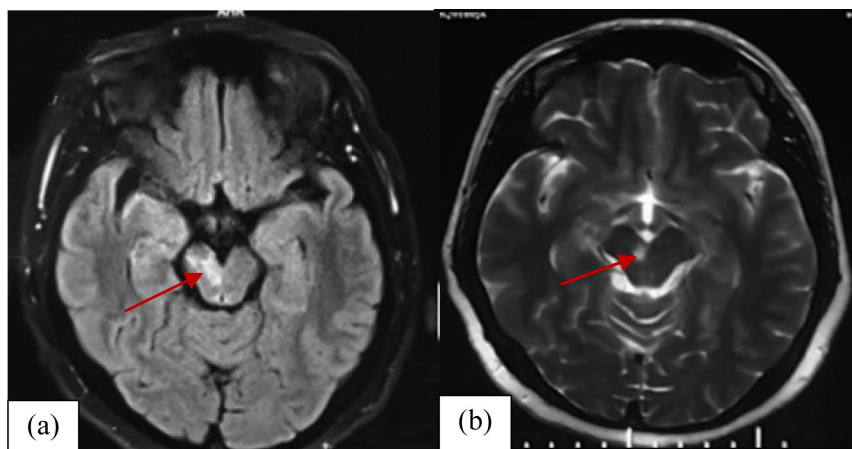
干燥综合征(Sjögren's Syndrome, SS)是一种慢性结缔组织病,以外分泌腺以及腺外上皮组织 B 淋巴细胞浸润为主要特点,干燥综合征根据是否伴发其他结缔组织病,可分为原发干燥综合征(primary Sjögren's Syndrome, pSS)及继发干燥综合征,后者多继发于类风湿关节炎或系统性红斑狼疮等。成人发病率为 2%~3%,以中老年女性多见。除了眼干、口干等典型症状外,患者还可出现乏力、发热、疼痛、疲劳等全身表现,约有 1/3 患者出现多器官系统损害。干燥综合征累及神经系统的发生率约为 18%~45%,中枢神经系统和外周神经系统均可受累[1],常起病隐匿,临床表现多样,常以中枢神经系统损伤(CNS-SS)为首发症状,周围神经损害最为常见[2] [3]。口干、眼干症状不明显,可能掩盖早期诊断的特征,容易误诊或漏诊,漏诊率高达 0.77% [4] [5]。本文就我院诊断治疗的三例以中枢神经系统表现为首发症状的原发性干燥综合征进行报道,并回顾相关国内外文献复习,旨在提高临床医师对干燥综合征中枢神经系统病变的认识,指导诊治。

## 2. 病例资料

病例 1、女,52 岁,因“反复皮疹 3 月余,排便困难、双下肢麻木 2 月余”入院。3 月余前于当地医院行抗过敏治疗,2 月余前于当地医院神经内科诊为“急性脊髓炎”,给予甲强龙 1 g × 3 天及营养神经等治疗,激素逐渐减量后停用,20 余天前再次出现面部、前胸皮疹,于当地医院查抗心磷脂抗体、 $\beta$ 2 糖蛋白抗体阳性,后收入我院。自发病以来,有口干、眼干,既往有“高血压病、颈椎病、腔隙性脑梗

死”病史。查体：前胸大片状粟粒样大小红色皮疹，瘙痒，无触痛，双手掌指关节、近端指间关节伸侧皮肤红斑。双下肺听诊可闻及爆裂音。四肢关节无压痛，四肢肌力肌张力正常。脑膜刺激征阴性，双巴氏征阴性。化验：血常规：WBC  $14.24 \times 10^9/L$ 、PLT  $361 \times 10^9/L$ 。24小时尿蛋白定量：0.11 g；肝功生化：AST 41 U/L、GGT 48 U/L、ALP 154 U/L。IgG 16.1 g/L、补体、RF 正常。血沉 26 mm/h；ANA 1:320 弱阳性、SSA 130.28 RU/ml；抗 ds-DNA、AnuA、SM、rRNP、AHA、Acl、Beta2 糖蛋白抗体、SSB、CCP、RA33、GPI、u1RNP、Scl-70、ACA、ANCA 均阴性。RF-IgM：58.24 RU/ml、抗胞衬蛋白抗体-IgA：11.25 U/ml、抗胞衬蛋白抗体-IgG：18.06 U/ml；肝抗原谱、甲肝抗体、戊肝抗体、EBV-DNA、CMV-DNA 无异常。T-spot、HLA-B27 阴性；辅助检查：颅脑 MRI：多发腔隙性脑梗塞，C6-T10 水平脊髓异常信号，考虑脊髓炎，颈椎退行性变，C3/4、C4/5、C5/6、C6/7 间盘突出。腰椎退行性变，L4/5、L5/S1 椎间盘突出。T12 椎体血管瘤可能性大。颈椎 MR：1. 颈椎退行性变，2. 颈 3~7 椎间盘突出，3. 颈髓内未见异常信号。胸部 CT：双肺间质性改变。肺功能：轻度限制性通气功能障碍；轻度弥散功能障碍；心脏、甲状腺、腹部、泌尿系、妇科超声无明显异常。干眼症检查：BUT R 3s L 1s, Schirmer R 3 mm/5min, L 5 mm/5min, 角膜无着色。腮腺造影：干燥综合征(2级)。诊断：1. 干燥综合征；2. 脊髓炎；3. 间质性肺炎；4. 肝功能损害；5. 骨性关节炎；6. 高血压病(3级很高危)；7. 腔隙性脑梗死；8. 颈椎间盘突出；9. 腰椎间盘突出。入院后给予甲强龙 80 mg/d  $\times$  10 天后减为美卓乐 45 mg/d，口服吗替麦考酚酯 0.5 g bid、羟氯喹、拜阿司匹灵、立普妥、钙剂等，患者皮疹消退，病情好转出院。随访 6 个月症状无复发。

病例 2. 女，45 岁，因“间断多关节肿痛 1 年余”入院。有口干，既往史：高血压病 6 年，收缩压最高 160 mmHg，平时未服药。1 月前曾患脑梗死，右侧眼睑下垂。查体：Bp 149/89 mmHg，右眼睑下垂，右眼复视，上视受限，左眼睑正常，左侧口角低，伸舌居中，多发龋齿。四肢关节无明显肿胀压痛。左侧肢体肌力 IV 级，右侧肢体肌力 V 级，肌张力正常。双下肢无水肿。双巴氏征阴性。辅助检查：入院后化验血常规：WBC  $14.13 \times 10^9/L$ ；尿常规：WBC 34.4/HPF、蛋白+-；凝血五项、肝功、生化、心肌酶谱无明显异常。T-spot、HLA-B27 阴性。IgG 16.1 g/L；补体正常；血沉 17 mm/h；自身抗体：ANA 1:320 阳性、SSA 171.07 RU/ml；GPI 1160.58  $\mu$ g/L、SSB、抗胞衬蛋白抗体、RF 分类、CCP、RA33、dsDNA、AnuA、SM、rRNP、AHA、Acl、 $\beta$ 2 糖蛋白抗体、ANCA 阴性；干眼症检查：BUT R 2s L 1s, Schirmer R 4 mm/5min, L 8 mm/5min。角膜：(-)。颅脑 CT 示双侧豆状核梗塞灶伴陈旧出血，右侧大脑脚梗塞。头颅 MR：右侧大脑脚及右侧侧脑室旁缺血、梗死灶(见图 1)。头颅 MRA 未见明显异常。胸部 CT：左肺下



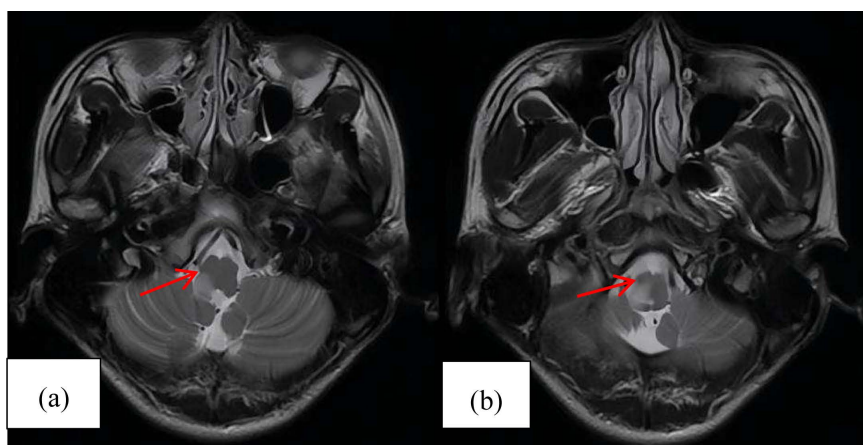
(a) 外院颅脑 MRI (FLAIR) 示双侧豆状核、右侧大脑脚高信号；(b) 我院颅脑 MRI (T2WI) 示右侧脑室旁小片状高信号

Figure 1. Comparison of brain MRI of the patient before and after admission

图 1. 患者入院前后的颅脑 MRI 对比

叶小结节, 考虑纤维硬结灶; 双侧腋窝多发小淋巴结; 甲状腺、妇科超声: 甲状腺弥漫性病变, 桥本甲状腺炎待排, 甲状腺多发结节, 符合结节性甲状腺肿声像图, 多发子宫肌瘤, 双卵巢囊肿; 诊断: 1. 干燥综合征; 2. Weber 综合征; 3. 甲状腺结节; 4. 多发子宫肌瘤; 5. 双侧卵巢囊肿; 6. 高血压病(2 级很高危)。入院后给予甲强龙 200 mg 静滴 × 5 天后逐渐减量, 给予环磷酰胺 0.4 g 静滴两次, 并给予改善循环、营养神经等治疗。出院情况: 无明显关节痛, 右眼睑下垂较前好转, 左侧肢体肌力有恢复。

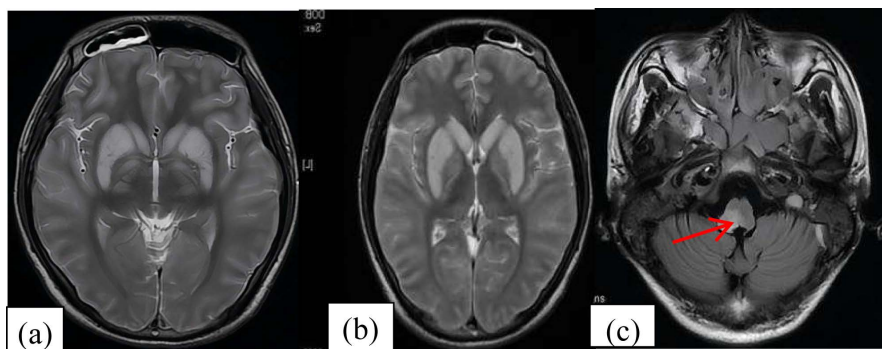
病例 3. 男, 21 岁, 因“头痛 8 天, 加重伴头晕 5 天”入我院神经内科。既往体健。查体: 言语清晰流利, 双瞳孔对光反射灵敏, 双眼球各向活动灵活, 有水平眼球震颤, 双侧鼻唇沟对称, 伸舌居中。四肢肌力、肌张力正常, 双膝反射(++), 双侧巴氏征(-), 双侧指鼻试验、跟膝胫试验稳准, 轮替试验灵活, 轻度颈抵抗, 双侧克氏征(+). 化验: 腰穿检查无明显异常。血常规: WBC  $11.26 \times 10^9/L$ 、中性粒细胞百分比: 76.6%; 肝功生化血脂: 总胆固醇 3.27 mmol/L、同型半胱氨酸 21.71  $\mu\text{mol/L}$ 、钠: 129 mmol/L、氯: 97 mmol/L、二氧化碳: 19.0 mmol/L、渗透压: 259 mOsm/L; 血沉 17 mm/h。自身抗体: RF-IgA > 200 RU/ml、RF-IgM > 200 RU/ml、RA33: 653.07 U/L、ANA1: 1000 阳性、SSA: 164.51 RU/ml、SSB: 196.25 RU/ml; 血 IgG: 38.2 g/L。RF 74 KU/L, dsDNA、Acl、抗  $\beta_2$  糖蛋白抗体、ANCA、CCP、GPI 阴性。谷氨酸受体抗体、抗水通道蛋白 4 抗体阴性。检查: 头颅 MR 平扫(第一次): 符合右侧小脑下脚急性-亚急性梗死。头颅 MRA 未见明显异常(见图 2)。颈椎 MR 平扫: 延髓及上颈髓右侧部长 T2 信号区, 考虑梗死性病变可能, 建议结合临床除外血管炎所致; 炎性脱髓鞘病变不完全除外。胸部 CT: 双肺炎症。入院后给予甲强龙 500 mg/d、丙种球蛋白 20 g/d 以及抗病毒、营养神经等药物, 病情无明显好转, 甲强龙改为 1 g/d 冲击 4 天仍无改善, 患者精神转差, 无法吞咽, 发音低沉, 声音嘶哑, 右侧额部泌汗较左侧减少, 双瞳孔不等大, 右侧瞳孔直径 3 mm, 左侧瞳孔直径 4 mm, 有水平眼球震颤, 右侧肢体肌力 4 级, 左侧肢体肌力 5 级, 左侧肢体浅感觉减退, 右侧肢体感觉正常。于一日夜间用力解大便时突然出现意识丧失, 呼吸停止, 脉搏微弱, 双侧瞳孔对光反射消失, 立即给予胸外按压、气管插管呼吸机辅助呼吸、肾上腺素等抢救措施, 患者出现肢体抽搐, 给予安定、苯巴比妥、多巴胺等抢救治疗, 患者仍有四肢频繁抽搐, 呈癫痫持续状态, 昏迷, 随后转入 ICU 病房, 复查颅脑 MR (第二次): 脑实质多发异常信号, 较前明显进展, 考虑脑炎或脱髓鞘病变, 副鼻窦炎、双侧乳突炎(见图 3)。继续给予机械通气、抗感染、脱水降颅压、激素、补液、抑酸、化痰、镇静、促醒、预防抽搐、改善循环等对症支持治疗, 病情无明显好转, 最终死亡。出院诊断: 1. 干燥综合征; 2. 脑干病变; 3. 脑梗死; 4. 继发性癫痫。



(a)、(b) 我院(第 1 次)颅脑 MRI (T2WI)示延髓右侧部高信号。

**Figure 2.** MRI results of the patient on the day of admission

**图 2.** 患者入院当天 MRI 结果



(a)、(b) 我院(第 2 次)颅脑 MRI (T2WI)示双侧基底节区高信号, 双侧大脑半球脑实质弥漫性肿胀。(c) 颅脑 MRI (FLAIR)示延髓右侧部 FLAIR 高信号。

**Figure 3.** Review of MRI results of the patient during hospitalization

**图 3.** 患者住院期间复查 MRI 结果

### 3. 讨论

上述三例为我院风湿免疫科或神经内科住院并确诊的以中枢神经系统损害为首发症状的干燥综合征患者, 均符合 2002 年修订的干燥综合征国际分类标准[6]。第一例以急性脊髓炎起病, 此类患者易被误诊; 第二例患者以多关节肿痛起病, 患者未在意, 未诊疗, 后出现中枢系统损伤且自身抗体 ANA、GPI 阳性, 易与类风湿关节炎相混淆, 极易出现误诊, 第三例患者以延髓脱髓鞘起病, 也容易被误诊。

干燥综合征是一种主要累及外分泌腺体的慢性炎性自身免疫病。临床上除了有外分泌腺受损外, 尚可有多器官受累, SS 可引起外周神经和中枢神经受累, 其中外周神经最为常见, 可表现为: 感觉及运动神经损害, 以单侧肢体或对称性肢体麻木无力或疼痛为主要表现; 自主神经系统受损: 颈动脉窦过敏及多发性神经根炎。中枢神经受累是 SS 比较严重的并发症之一[7] [8], 可表现为认知障碍、无菌性脑膜炎、癫痫发作、头痛、横贯性脊髓炎、视神经炎、播散性脑病和多发性硬化症等。另外, SS 还可引起神经肌肉精神损害, 如重症肌无力、肌炎和抑郁状态。本文病例 1 的急性脊髓炎是 SS 病程中最常见的脊髓受累形式。临床根据病灶的部位常表现为: 四肢轻瘫、括约肌功能障碍、本体感觉功能障碍、脊髓半切综合征。这类患者的 MRI 发现 T2 像有高信号病变, 主要出现在颈部区域[9]。也有报道包括下运动神经元受累的模仿肌萎缩侧索硬化症的形式和包括上运动神经元受累的形式[10] [11]。本文病例 2 的 Weber 综合征是由干燥综合征引起血管损伤, 从而使得右侧大脑脚梗塞导致同侧动眼神经麻痹、对侧肢体肌力下降。病例 3 的延髓病变考虑是干燥综合征引起的局灶性脑部病变, 局灶性脑血管病变的临床表现为运动、感觉异常, 失语、构音障碍、抽搐发作、脑干和小脑典型症状。干燥综合征合并中枢神经血管炎常引起急性脑血管发病, MRI 可发现如双侧基底节区、丘脑、放射冠长 T2 信号, 激素治疗后影像学可恢复正常[12]。有研究发现, 继发性中枢神经系统血管炎常是干燥综合征的重要表现[13]。因此, 在临床实践中对于无明确病因的神经症状, 如头痛, 头晕等, 抗血小板治疗无明显改善的患者, 应注意排查干燥综合征合并中枢神经系统血管炎的可能。

虽然目前为止干燥综合征出现中枢神经系统症状的病理生理机制尚未完全明确, 但研究显示可能包括以下方面: (1) 单核细胞、中性粒细胞等炎细胞浸润, 血管平滑肌细胞、内皮细胞、成纤维细胞增殖以及免疫复合物沉积引起炎性改变, 表现为血管炎、血管壁纤维化、动脉瘤形成或血管闭塞, 以中小静脉受累最为多见, 其次为小动脉。脑室周围及皮层下白质的血管也容易受累[14], 表现为急性脑梗死、脑出血或慢性脑缺血所致的弥漫性缺血性脱髓鞘[15]。(2) 慢性炎症性细胞直接浸润周围组织并介导神经及肌肉变性, 这可以解释部分患者颅内病灶不符合血管分布的特点, 而且病变呈多

部位伴不对称[16]。(3) 有研究表明, 一些抗神经元抗体与神经节神经元膜上的抗原蛋白结合, 诱导机体产生免疫反应, 但该种抗体在 CNS-SS 患者中的发病机制仍不明确[17]。(4) 慢性炎性刺激使得机体辅助性 T 细胞 17 (Th17) 数量明显增加[18], 炎症部位 Th17 细胞诱导的 IL-17 产生增加, 后者进一步刺激 Th17 诱导的异位淋巴滤泡形成[19]。IL-17 和 IL-18 的共表达与 pSS 严重程度显著相关, 可能是由于炎症过程的维持所致[18] [20]。此外, 在 pSS 患者的唾液腺中发现了调节性 T 细胞(Treg), 这些细胞的存在与局部病变较高度度的炎症有关[21]。(5) 有研究认为在 pSS 合并中枢神经病变中, 抗 SSA 抗体滴度与中枢神经系统病变发病及严重程度相关[22]。本文 3 例均为 ANA 阳性, 且第 3 例患者滴度较高, 前 2 例患者仅 SSA 阳性, 只有第 3 例 SSA、SSB 同时阳性。Srinivas 等人发现, 干燥综合征患者的长阶段脊髓脱髓鞘病变可能与抗水通道 4 抗体相关[23], 但本文病例 3 考虑存在延髓及上颈髓炎性脱髓鞘病变, 而该抗体检测为阴性。

目前, 对于 pSS 合并神经系统病变尚无统一的诊断标准, 主要依据症状、体征。有研究表明, 颅脑磁共振可见多发灶性长 T2 高信号改变, 多位于皮层下和脑室旁白质, 部分患者可见脑干、小脑萎缩或脑室扩张, 大多数患者 MRI 可见白质病变, 合并脊髓病变的患者可见脊髓内长 T2 信号[24]。另一项研究也发现, 皮质下和脑室旁的 T2 加权和 FLAIR 中的高信号表现更符合干燥综合征合并中枢神经病变的特征, 而多发性硬化患者在皮层和基底节区呈 T2 加权和 FLAIR 的高信号表现。根据核磁共振显示的病灶不同, 可鉴别这两种疾病。当干燥综合征合并神经系统损伤时, 可选择颅脑核磁共振检查, 虽然缺乏特异性, 单凭影像学诊断有一定困难, 但可检出患者病灶, 确定急慢性、大小、数目以及位置, 并且还有助于疗效的评价[25]。本文病例中, 颅脑核磁共振在诊断和疗效判断中发挥了重要作用, 病例 1 急性脊髓炎在临床中相对常见, 病例 2 患者右侧脑梗死引起的 Weber 综合征, 右侧大脑脚 T2 高信号, 以及病例 3 患者脑干梗死、延髓脱髓鞘, 延髓右侧部 FLAIR 高信号文献报道极少, 应结合患者病史、体征, 以及心电图、心电图、血清学检查等综合判断。对于不明原因出现中枢神经系统损害的患者, 应询问有无口干、眼干、多发龋齿、关节痛等干燥综合征的相关症状, 进行相关化验检查, 避免漏诊。

针对原发性干燥综合征合并中枢或周围神经系统病变, 尚无大样本随机对照试验确定治疗方案。最近, 欧洲抗风湿病联盟(EULAR)制定了干燥综合征的管理指南[26]。目前, 大剂量糖皮质激素和免疫抑制剂可用于治疗累及脊髓的中枢神经系统症状。有研究表明, 对于视神经脊髓炎患者, 可给予大剂量激素冲击治疗诱导缓解, 可用免疫抑制剂(如吗替麦考酚酯、硫唑嘌呤)进行维持治疗。根据干燥综合征合并中枢或周围神经系统病变的严重程度, 其他可用的药物包括利妥昔单抗、血浆置换、硫唑嘌呤、甲氨蝶呤和吗替麦考酚酯[27], 对于难治性患者可使用静脉注射免疫球蛋白(IVIG)、利妥昔单抗或血浆置换[3]。本文病例 1 患者在急性起病时于当地医院给予甲强龙 1000 mg/d × 3 天冲击治疗后, 病情得到迅速控制, 症状明显好转, 入院后给予甲强龙 80 mg/d 并逐渐减量, 联合吗替麦考酚酯、羟氯喹口服, 随访 6 个月症状无复发。病例 2 患者使用糖皮质激素冲击联合环磷酰胺脉冲治疗, 病情较前有好转。病例 3 患者使用激素冲击效果不佳, 使用大剂量丙种球蛋白亦未能控制病情, 口服免疫抑制剂起效较慢, 颅脑损伤面积迅速扩大, 患者出现脊髓背外侧综合征表现, 病情进一步加重, 最终死亡。

#### 4. 结论

综上所述, 原发性干燥综合征合并神经系统病变起病隐匿, 临床表现多样, 而以中枢神经系统损害为首发表现者, 由于干燥综合征症状不明显容易误诊漏诊。腰穿、颅脑磁共振检查以及自身抗体等检查常用于中枢神经系统病变的筛查及观察疗效。因此, 对可疑患者应仔细询问病史, 进行全方面的神经系统查体, 完善血液学检查以及影像学检查, 必要时进行唾液腺活检以明确诊断。原发性干燥综合征合并

神经系统病变在早期大剂量激素冲击的基础上联合免疫抑制剂治疗, 及时控制病情进展, 避免不可逆的损害。

## 参考文献

- [1] Fiona André, B.C.B. (2022) Sjögren's Syndrome. *Journal der Deutschen Dermatologischen Gesellschaft*, **20**, 980-1002. <https://doi.org/10.1111/ddg.14823>
- [2] Ramos-Casals, M., Brito-Zerón, P., Sisó-Almirall, A. and Bosch, X. (2012) Primary Sjogren Syndrome. *BMJ*, **344**, e3821. <https://doi.org/10.1136/bmj.e3821>
- [3] Alunno, A., Carubbi, F., Bartoloni, E., Cipriani, P., Giacomelli, R. and Gerli, R. (2019) The Kaleidoscope of Neurological Manifestations in Primary Sjögren's Syndrome. *Clinical and Experimental Rheumatology*, **37**, 192-198.
- [4] Seeliger, T., et al. (2023) Sjögren's Syndrome with and without Neurological Involvement. *Journal of Neurology*, **270**, 2987-2996. <https://doi.org/10.1007/s00415-023-11613-5>
- [5] 杨丹, 乔琳, 赵丽丹. 原发干燥综合征伴发脑梗塞 1 例报告附文献复习[J]. 北京大学学报, 2016, 48(6): 1077-1080.
- [6] Chai, J. and Logigian, E.L. (2010) Neurological Manifestations of Primary Sjögren's Syndrome. *Current Opinion in Neurology*, **23**, 509-513. <https://doi.org/10.1097/WCO.0b013e32833de6ab>
- [7] Negrini, S., Emmi, G., Greco, M., et al. (2022) Sjögren's Syndrome: A Systemic Autoimmune Disease. *Clinical and Experimental Medicine*, **22**, 9-25. <https://doi.org/10.1007/s10238-021-00728-6>
- [8] André, F. and Böckle, B.C. (2022) Sjögren's Syndrome. *Journal der Deutschen Dermatologischen Gesellschaft*, **20**, 980-1002. <https://doi.org/10.1111/ddg.14823>
- [9] De Seze, J., Delalande, S., Fauchais, A.L., et al. (2006) Myelopathies Secondary to Sjögren's Syndrome: Treatment with Monthly Intravenous Cyclophosphamide Associated with Corticosteroids. *The Journal of Rheumatology*, **33**, 709-711.
- [10] Hagiwara, K., et al. (2008) Upper Motor Neuron Syndrome Associated with Subclinical Sjögren's Syndrome. *Internal Medicine*, **47**, 1047-1051. <https://doi.org/10.2169/internalmedicine.47.0846>
- [11] Zahlane, S., Louhab, N., El Mellakh, M. and Kissani, N. (2016) Anterior Horn Syndrome: A Rare Manifestation of Primary Sjögren's Syndrome. *Joint Bone Spine*, **83**, 448-450. <https://doi.org/10.1016/j.jbspin.2016.02.018>
- [12] Chandra, M.S., et al. (2022) Primary Sjögren's Syndrome Presenting as Cerebral Venous Thrombosis: A Rare Case. *Cureus*, **14**, E28772. <https://doi.org/10.7759/cureus.28772>
- [13] Ramos-Casals, M., Brito-Zerón, P., Solans, R., et al. (2014) Systemic Involvement in Primary Sjögren's Syndrome Evaluated by the EULAR-SS Disease Activity Index: Analysis of 921 Spanish Patients (GEAS-SS Registry). *Rheumatology (Oxford)*, **53**, 321-331. <https://doi.org/10.1093/rheumatology/ket349>
- [14] Ramos-Casals, M., et al. (2012) Topical and Systemic Medications for the Treatment of Primary Sjögren's Syndrome. *Nature Reviews Rheumatology*, **8**, 399-411. <https://doi.org/10.1038/nrrheum.2012.53>
- [15] Morreale, M., Marchione, P., Giacomini, P., et al. (2014) Neurological Involvement in Primary Sjögren Syndrome: A Focus on Central Nervous System. *PLOS ONE*, **9**, e84605. <https://doi.org/10.1371/journal.pone.0084605>
- [16] Josephs, K.A., Rubino, F.A. and Dickson, D.W. (2004) Nonvasculitic Autoimmune Inflammatory Meningoencephalitis. *Neuropathology*, **24**, 149-152. <https://doi.org/10.1111/j.1440-1789.2004.00542.x>
- [17] Jamilloux, Y., Magy, L., Hurtevent, J.F., et al. (2014) Immunological Profiles Determine Neurological Involvement in Sjögren's Syndrome. *European Journal of Internal Medicine*, **25**, 177-181. <https://doi.org/10.1016/j.ejim.2013.10.005>
- [18] Sakai, A., Sugawara, Y., Kuroishi, T., Sasano, T. and Sugawara, S. (2008) Identification of IL-18 and Th17 Cells in Salivary Glands of Patients with Sjögren's Syndrome, and Amplification of IL-17-Mediated Secretion of Inflammatory Cytokines from Salivary Gland Cells by IL-18. *The Journal of Immunology*, **181**, 2898-2906. <https://doi.org/10.4049/jimmunol.181.4.2898>
- [19] Katsifis, G.E., Rekka, S., Moutsopoulos, N.M., Pillemer, S. and Wahl, S.M. (2009) Systemic and Local Interleukin-17 and Linked Cytokines Associated with Sjögren's Syndrome Immunopathogenesis. *The American Journal of Pathology*, **175**, 1167-1177. <https://doi.org/10.2353/ajpath.2009.090319>
- [20] Nocturne, G. and Mariette, X. (2013) Advances in Understanding the Pathogenesis of Primary Sjögren's Syndrome. *Nature Reviews Rheumatology*, **9**, 544-556. <https://doi.org/10.1038/nrrheum.2013.110>
- [21] Sarigul, M., et al. (2010) The Numbers of Foxp3+ Treg Cells Are Positively Correlated with Higher Grade of Infiltration at the Salivary Glands in Primary Sjögren's Syndrome. *Lupus*, **19**, 138-145. <https://doi.org/10.1177/0961203309348234>
- [22] Fan, G., Dai, F., Chen, S., et al. (2021) Neurological Involvement in Patients with Primary Sjögren's Syndrome. *Jour-*

- nal of Clinical Rheumatology*, **27**, 50-55. <https://doi.org/10.1097/RHU.0000000000001128>
- [23] Rajagopala, S., Danigeti, G. and Subrahmanyam, D. (2015) An Unusually Dry Story. *Indian Journal of Critical Care Medicine*, **19**, 550-553. <https://doi.org/10.4103/0972-5229.164808>
- [24] Ichikawa, H., Ishihara, K., Fujimoto, R., *et al.* (2004) An Autopsied Case of Sjögren's Syndrome with Massive Necrotic and Demyelinating Lesions of the Cerebellar White Matter. *Journal of the Neurological Sciences*, **225**, 143-148. <https://doi.org/10.1016/j.jns.2004.07.010>
- [25] Meheroz, H., Rabadi, S.K. and Brett, D. (2010) Neurological Pictures. Primary Sjögren Syndrome Presenting as Neuromyelitis Optica. *Journal of Neurology Neurosurgery and Psychiatry*, **81**, 213-214. <https://doi.org/10.1136/jnnp.2009.183913>
- [26] Ramos-Casals, M., Brito-Zerón, P., Bombardieri, S., *et al.* (2020) EULAR Recommendations for the Management of Sjögren's Syndrome with Topical and Systemic Therapies. *Annals of the Rheumatic Diseases*, **79**, 3-18. <https://doi.org/10.1136/annrheumdis-2019-216114>
- [27] Radaelli, M., Moiola, L., Sangalli, F., *et al.* (2016) Neuromyelitis Optica Spectrum Disorders: Long-Term Safety and Efficacy of Rituximab in Caucasian Patients. *Multiple Sclerosis*, **22**, 511-519. <https://doi.org/10.1177/1352458515594042>