

# 点阵二氧化碳激光对眶周皮肤年轻化有效性、安全性和满意度的系统综述及荟萃分析

袁悦<sup>1</sup>, 纪晓晖<sup>1</sup>, 顾敬喜<sup>2</sup>, 陈官芝<sup>1\*</sup>

<sup>1</sup>青岛大学附属医院皮肤科, 山东 青岛

<sup>2</sup>山东省郯城县皮肤病防治站, 山东 临沂

收稿日期: 2024年2月27日; 录用日期: 2024年3月21日; 发布日期: 2024年3月29日

## 摘要

目的: 点阵CO<sub>2</sub>激光疗法在改善皮肤老化方面已经得到了广泛的应用, 由于眶周皮肤的脆弱、易造成瘢痕的特性, 目前针对眶周皮肤年轻化的激光治疗开展较少。本研究旨在确定点阵CO<sub>2</sub>激光联合疗法在眶周皮肤再生表面修复中的有效性和安全性。方法: 截至2023年12月01号, 在3个主要数据库中进行了系统搜索。纳入的研究包括点阵CO<sub>2</sub>激光或联合其他疗法来改善眼周老化的有效性及并发症, 并报告了治疗的有效性和安全性; 多篇文章报道同一组患者时, 选择最近的报道完整数据的文章。排除标准包括体外研究、动物研究、未使用点阵CO<sub>2</sub>激光、专家述评、书信、会议摘要、数据不完整或不能获取、CO<sub>2</sub>点阵激光治疗但未声明关于眶周皱纹或年轻化的研究。结果: 筛选后纳入7项临床试验, 共纳入166例患者。研究汇总发现眶周皮肤老化及皱纹深度绝大部分都得到了改善, 大多数患者都对这项技术感到满意。研究中发现患者在CO<sub>2</sub>激光术后耐受性良好, 主要产生的并发症有包括红斑(n=8)、色素沉着过度(n=8)、渗出、渗血、局部水肿、结痂、疼痛、灼热、瘙痒、水泡等。随访时均未再观察到疱疹感染等其他不良反应。术后7天无瘢痕及表皮萎缩再形成。大多数并发症轻微且短暂。治疗后红斑发生率为0.10 (95% CI: 0.03~0.18, p < 0.01), 色素沉着发生率为0.08 (95% CI: 0.03~0.16, p < 0.01)。结论: 研究发现, 点阵CO<sub>2</sub>激光治疗眶周皮肤年轻化是有效且安全的。由于缺乏高质量的报告, 有必要进行更多的试验来证实这些结果。

## 关键词

年轻化, 点阵CO<sub>2</sub>激光, 眶周, Meta分析

## A Systematic Review and Meta-Analysis of Efficacy, Safety, and Satisfaction Rates of Fractional CO<sub>2</sub> Laser in Periocular Skin Rejuvenation

\*通讯作者。

文章引用: 袁悦, 纪晓晖, 顾敬喜, 陈官芝. 点阵二氧化碳激光对眶周皮肤年轻化有效性、安全性和满意度的系统综述及荟萃分析[J]. 临床医学进展, 2024, 14(3): 1761-1769. DOI: 10.12677/acm.2024.143905

Yue Yuan<sup>1</sup>, Xiaohui Ji<sup>1</sup>, Jingxi Gu<sup>2</sup>, Guanzhi Chen<sup>1\*</sup><sup>1</sup>Dermatology Department, The Affiliated Hospital of Qingdao University, Qingdao Shandong<sup>2</sup>Skin Disease Prevention Station of Tancheng County, Shandong Province, Linyi ShandongReceived: Feb. 27<sup>th</sup>, 2024; accepted: Mar. 21<sup>st</sup>, 2024; published: Mar. 29<sup>th</sup>, 2024

## Abstract

**Objective:** Fractional CO<sub>2</sub> laser therapy has been widely used in improving skin aging. Due to the fragile and scarring properties of periorbital skin, laser therapy for periorbital skin rejuvenation is rarely carried out now. The aim of this study was to determine the efficacy and safety of fractional CO<sub>2</sub> laser combined therapy in periorbital skin regeneration surface repair. **Methods:** As of December 01, 2023, a systematic search was conducted in three major databases. Included studies included the efficacy and complications of fractional CO<sub>2</sub> laser or combined with other therapies to improve periocular aging, and reported the efficacy and safety of the treatment. When multiple articles report on the same group of patients, select the most recent article reporting complete data. **Exclusion criteria** included *in vitro* studies, animal studies, no use of a fractional CO<sub>2</sub> laser, expert reviews, letters, conference abstracts, incomplete or unavailable data, and studies on periorbital wrinkles or rejuvenation that did not claim fractional CO<sub>2</sub> laser treatment. **Results:** After screening, 7 clinical trials were included, involving a total of 166 patients. The study summary found that periorbital skin aging and wrinkle depth were largely improved, and most patients were satisfied with this treatment. The study found that patients were well tolerated after fractional CO<sub>2</sub> laser surgery, and the main complications included erythematosis (n = 8), hyper pigmentation (n = 8), exudation, bleeding, local edema, scab, pain, burning, pruritus, blisters, etc. No other adverse reactions such as herpes infection were observed during follow-up. No scar or epidermal atrophy was found 7 days after surgery. Most complications were mild and short-lived. The incidence of erythema after treatment was 0.10 (95% CI: 0.03~0.18, p < 0.01), and the incidence of hyper pigmentation was 0.08 (95% CI: 0.03~0.16, p < 0.01). **Conclusion:** It is found that fractional CO<sub>2</sub> laser is effective and safe in the treatment of periorbital skin rejuvenation. Due to paucity of high-quality reportings, additional trials are warranted to corroborate these results.

## Keywords

Rejuvenation, Fractional CO<sub>2</sub> Laser, Periorbital, Meta-Analysis

Copyright © 2024 by author(s) and Hans Publishers Inc.

This work is licensed under the Creative Commons Attribution International License (CC BY 4.0).

<http://creativecommons.org/licenses/by/4.0/>

Open Access

## 1. 背景

面部年轻化一直是爱美人士间经久不衰的话题，而面部衰老最明显的迹象通常出现在眼周区域。眼周区域的支撑结构体积损失、面部上、中单位下垂、肌肉相互作用失衡，这些解剖位置的特性都容易导致眶周区域皮肤老化，使得其区域的年轻化挑战增加[1]。眶周脂肪垫主要有腱膜前脂肪垫、隔前脂肪垫、帽状脂肪垫或眼轮匝肌后脂肪垫等多个脂肪区域，随着年龄的衰老，如隔前脂肪垫和帽状脂肪垫的减少和下降可能促进无支撑的侧眉的重力下降，这在眶周韧带和深帽状脂肪垫上产生更多的张

力来限制额肌伸展,从而使得外眉的衰老性上睑下垂更严重[2]等,同样其他脂肪垫的下降也可使眶周皮肤呈老化。

点阵 CO<sub>2</sub> 激光技术作为当前面部年轻化的有效非手术手段,可以做到清除受损表皮的上皮细胞,通过其激光的聚焦性光热原理穿透皮肤的真皮层,创建多个宽度、深度和密度可控的微热损伤区域,促进胶原纤维收缩和新胶原生成,从而导致增加皮肤紧致度以及减少皱纹,同时对痤疮瘢痕、皮肤的色素异常也有效,适应症也在不断增加,在抗衰老方面得到了广泛的应用[3] [4] [5]。Francesca Prignano 等人的研究发现,点阵 CO<sub>2</sub> 激光设置 2.07 和 2.77 J/cm<sup>2</sup> 已经可以促进上皮再生而不会遗留瘢痕[3]。Gabriella Benites 等研究者也报道他们的实验中,点阵激光对皮肤科常见的脂溢性角化病、黑丘疹皮肤病、纤维乳头状瘤、皮脂腺增生、寻常性疣和尖锐湿疣的又较明显的疗效,及瘢痕疙瘩、增生性疤痕、皮内痣和疣状表皮痣在激光消融治疗后,无并发症[6]。然而,患者治疗后也会产生相应得并发症,如红斑,渗出、结痂、局部水肿、炎症后色素沉着过度 and 疤痕,还会产生疼痛感[6] [7] [8]。

目前点阵 CO<sub>2</sub> 激光在面部年轻化中获得了广泛和持久的使用,但当将烧蚀性部分表面置换应用于脆弱区域,如眶周区域或颈部时,明显的瘢痕形成风险需要非常谨慎[9],所以导致了没有足够的文献来支持其对眶周皮肤临床的应用。本研究的目的是评价点阵 CO<sub>2</sub> 激光对于眶周年轻化治疗的安全性、有效性。

## 2. 方法

### 1) 原则

我们遵循 PRISMA 指南进行并报告本系统综述和荟萃分析。

### 2) 检索策略

对包括 PubMed、The Cochrane Library、万方等在内的数据库进行了全面检索,并初步选择了所有关于 CO<sub>2</sub> 点阵激光用于眶周皮肤年轻化的原始文章。检索时间截止至 2023 年 12 月 01 日,初步选取了所有关于点阵激光治疗眶周皮肤年轻化的文献。主题词与自由词结合进行检索,搜索的关键词是年轻化(rejuvenation)、点阵 CO<sub>2</sub> 激光(Fractional CO<sub>2</sub> Laser)及其相关的 MeSH 和 Emtree 术语。以 Pubmed 检索为例,采用主题词 + 自由词结合的方式进行检索,检索式为:“(((fractional[TIAB]) OR (carbon dioxide[TIAB]) OR (CO<sub>2</sub>[TIAB]) OR (gas[TIAB])) AND ((laser[TIAB]) OR (lasers[TIAB]) OR (“Lasers, Gas”[Mesh]))) AND ((rejuvenation[TIAB]) OR (Rejuvenation[Mesh]))”。两位研究者独立进行了系统检索、数据收集和提取(袁悦,纪晓晖)。如果在这些阶段中的任何一个出现分歧,主要研究者进行干预(陈官芝)。最后选定文章的参考文献也进行了人工检查。

### 3) 资格标准

入选标准包括在人群中进行的随机临床试验研究,这些研究包括点阵 CO<sub>2</sub> 激光或联合其他疗法来改善眼周老化的有效性及并发症,并报告了治疗的有效性和安全性;多篇文章报道同一组患者时,选择最近的报道完整数据的文章。排除标准包括体外研究、动物研究、未使用点阵 CO<sub>2</sub> 激光、专家述评、书信、会议摘要、数据不完整或不能获取、CO<sub>2</sub> 点阵激光治疗但未声明关于眶周皱纹或年轻化的研究。

### 4) 研究选择和数据提取

我们回顾了主要的检索结果,在按标题和可用摘要仔细审查了每篇文章后,删除了一部分文章。两位研究者(袁悦,纪晓晖)独立评估了选定的每项试验。循证医学专家(陈官芝)对选取文献的有效性、可靠性和重要性进行了严格的评估。任何分歧均通过协商一致解决,如果持续存在分歧,则通过与最有经验的研究者(陈官芝)协商解决。如果收集的数据不一致,则所有研究者共同讨论文章,并重新评价所需信息。

5) 统计学分析

使用  $I^2$  统计检验评价研究间的统计异质。使用 STATAMP 14.0 进行统计学分析及评估偏倚风险，并且将统计学显著性设定为  $p < 0.05$ 。

3. 结果

为了评估该方法的有效性，共识别出 124 篇出版物，在排除重复和重复记录以及筛选标题、摘要和全文后，选择了 7 项前瞻性临床试验(图 1)。MINORS 检查表允许对有或没有对照组的研究进行质量评估，适用于缺乏对照组的纳入研究。此外，我们使用和 Cochrane Collaboration 评估偏倚风险的工具对这些试验进行评价(表 1)。

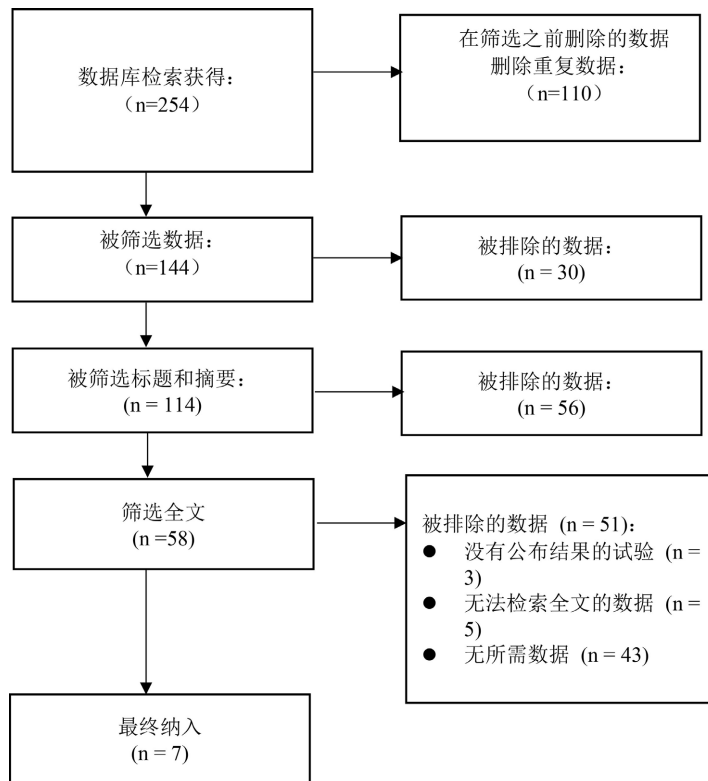


Figure 1. Article selection flow chart  
图 1. 文章筛选流程图

Table 1. Quality assessment and bias risk assessment tools  
表 1. 质量评价及偏倚风险评估工具

MINORS 非随机研究质量评价工具 <sup>a</sup>									
作者姓名 及发表时间	明确的 初始目的	纳入 连续 患者	前瞻性 数据的 收集	适合研究 目的的 终点	对研究终 点的无偏 倚评估	与研究目 的相符的 随访期	<5%的 随访损失	研究规模 的前瞻性 计算	总得 分
Hui [10]	2	2	2	2	0	2	1	0	12
Gordon [11]	2	2	2	2	0	1	1	0	10
Giovanni [12]	2	2	2	2	0	2	1	0	11
Arturo [13]	2	2	2	2	0	2	1	0	11

续表

Alberto [14]	2	1	1	2	0	1	2	0	9
Mario [15]	2	1	1	1	0	2	2	0	9

注：<sup>a</sup> 每个标准最多得两分。

## Cochrane Collaboration 偏倚风险的评估工具

作者姓名	随机序列生成 (选择偏倚)	分配隐藏 (选择偏倚)	受试者和 工作人员设盲 (性能偏倚)	结局评估 设盲 (检测偏倚)	结局数据 不完整 (损耗偏倚)	选择性报告 (报告偏倚)	其他 偏倚来源
Syrus [16]	低偏倚	低偏倚	低偏倚	低偏倚	低偏倚	低偏倚	低偏倚
Hui [10]	低偏倚	低偏倚	低偏倚	高偏倚	低偏倚	低偏倚	低偏倚
Gordon [11]	低偏倚	低偏倚	低偏倚	低偏倚	低偏倚	低偏倚	低偏倚
Giovanni [12]	低偏倚	低偏倚	低偏倚	低偏倚	低偏倚	低偏倚	高偏倚
Arturo [13]	低偏倚	低偏倚	低偏倚	低偏倚	低偏倚	低偏倚	低偏倚
Alberto [14]	低偏倚	高偏倚	低偏倚	低偏倚	低偏倚	低偏倚	低偏倚
Mario [15]	高偏倚	低偏倚	低偏倚	低偏倚	低偏倚	低偏倚	低偏倚

最终，7项临床试验符合我们的入选标准，评估了点阵 CO<sub>2</sub> 激光治疗方案的疗效，包括7项眶周皮肤年轻化研究(7项前瞻性试验)。这项系统性综述合并了166名眶周进行点阵 CO<sub>2</sub> 激光患者的数据。大部分研究中女性受试者占主导地位。表2总结了纳入研究的特征。对2项研究进行了荟萃分析(图2)。

Table 2. Characteristics of the included study population

表2. 纳入研究人群的特征

作者姓名, 国家,	发表年份	治疗部位	女性比例 (%)	菲茨帕特里克皮肤类型	每组的激光类型或模式	参数	病人数量	平均年龄 ± SD	主要结果	随访期
Syrus Karsai 等人 [16], 德国	2010	眶周	26例 (92.9%)	II~III级	Fraxel Re:pair, Solta Medical, Inc., Hayward, CA	患者分别接受15 mJ (第一次)和20 mJ (第二次)的两次治疗, 总密度为20%	28	46.1 ± 4.0	1: 菲茨帕特里克皱纹评分: 使菲茨帕特里克评分显著降低, 平均4.76降到4.27, 3个月后64.3%的CO <sub>2</sub> 激光治疗侧被评为“改善”。 2: 轮廓皱纹深度: 显著减少皱纹深度: (1.97 ± 2.05 mm~1.64 ± 2.04 mm, 分别有88.9%的CO <sub>2</sub> 治疗侧被认为有改善。 治疗后3个月, 患者的眼周皮肤老化指数有显著改善, 下眼睑皮肤皱纹减少47.3%, 下眼睑皮肤纹理减少41.4%, 静态鱼尾纹减少35.0%, 上眼睑松弛量减少29.3%, 与基线相比, 边缘反射距离-1增加20.2% (p < 0.05)。此外, 超声下上眼睑和下眼睑的皮肤总厚度分别增加5.6%和3.3%, p < 0.05。	治疗后1、3、6天和3个月
Hui-Hui Wu 等人 [10], 中国	2023	眶周	26例 (100%)	II: 6名; III: 15名; IV: 5名	DM--300, Dimei Optoelectronic Technology Co., LTD 联合重组人胶原渗透	设定为1000 μs的脉冲持续时间和18~22 mJ的脉冲能量, 根据皮肤美白反应和轻微收缩的程度进行双通	26	46.85 ± 5.33		治疗前、治疗后1个月、3个月

续表

Gordon H. Sasak 等人[11], 美国	2009	眶周	NA	组 1: I~II: 18 名, III~IV: 4 名; 组 2: I~II 型: 47 名, III~IV: 2 名	Lumenis Inc., Santa Clara, CA, USA	组 1: ActiveFX™: 60.3 (50~70) mJ, 1.0 (1~2) 密度, 55.7 (40~75) Hz; 组 2: DeepFX™: 15.3 (12.5~17.5) mJ, 1.3 (1~2) 密度; ActiveFX™: 80 mJ, 1 密度, 125 Hz	36	组 1: 平均 58.4 岁; 组 2: 平均 56.9 岁	1) 组 1 中, 眶周和口周区域的严重皱纹、成熟痤疮疤痕和面部皮肤的深色素沉着对 ActiveFX™ 治疗的反应最小(基线时为 $7.5 \pm 0.5$ ; 3 个月时为 $6.5 \pm 0.2$ ), 并且占患者总体改善四分位数分级量表上的大部分一般分级(26~50%)。2) 大多数患者在总体改善四分位数分级量表上的总体评估将其结果评定为良好至极好。	治疗后 3 个月
Gi-ovanni Cannarozzo 等人[12], 意大利	2014	眶周	3 (75%)	II: 2 名; III: 2 名;	组合式 CO2 10, 600 nm 激光 - 射频器械 (DEKA, M.E.L.A., Calenzano, 意大利)	11~12 W, 600~700 ms, 联合射频 20~40 W	4	55	患者均得到极好的改善	治疗后 6 个月
Arturo Prado 等人[13], 智利	2008	全脸 (包括眶周)	44 (95.7%)	II: 3 名; III: 38 名; IV: 5 名	CO <sub>2</sub> Silk-Touch 激光	18 W, 扫描光束宽度为 150 $\mu$ m, 圆形图案, 4~9 mm 光斑, 扫描时间在 0.2~0.45 秒之间变化	46	53.1 $\pm$ 11.7	1 年时的面部评估显示, 眶周、口周和前额皱纹改善了 55%, 保持了良好的皮肤质地质量, 没有光化性色素沉着变化。这种增强在 5 年和 10 年后再次受到监测, 分别下降到 8% 和 2%。	1 年、5 年、10 年
Alberto Balzani 等人 [14], 意大利	2012	眶周	20 (100%)	1~3 级	MX-7000 MICROXE L, Dae Shin Enterprise, 首尔, 韩国	上眼睑用垂直于皮肤的手柄超脉冲治疗, 能量密度为 12~14 mJ/cm <sup>2</sup> , 功率为 1~3 W, 使用具有点阵超脉冲模态的矩形扫描仪对整个上眼睑表面进行两次通过治疗, 然后对眶周区域的其余部分再进行一次功率高达 20 W, 脉冲持续时间为 200~900 $\mu$ s, 点距为 0.2~1.0 mm 治疗。	20	46 $\pm$ 10	眼睑皱纹和眉毛位置平均升高(3 个月时分别为 $1.62 \pm 0.69$ 和 $2.110 \pm 0.66$ mm; 6 个月时分别为 $1.63 \pm 0.68$ 和 $2.300 \pm 0.67$ mm)。对照组研究表明, 患者年龄与术后效果有相关性(睑皱上提 $\beta = 0.883$ , 眉弓上提 $\beta = 0.937$ , $P < 0.001$ )。激光治疗后, 年龄大于 45 岁的组中改善更好。	治疗后 3 个月、6 个月
Mario A. Trelles 等人 [15], 西班牙	2011	24 全面部, 6 个眼周	NA	II: 2 名; III: 4 名	Alma Lasers Ltd., Caesarea, Israel	超脉冲模式(60 W, 高), 并且脉冲持续时间为 0.1 s, 每像素的注量为 693 J/cm <sup>2</sup> 。	6	NA	在第 15 天的评价中, 新的上皮化皮肤看起来很好, 细纹消失了。治疗后 2 个月, 所有患者皮肤紧致效果明显。最好的和最均匀的年轻皮肤外观时, 实现了整个脸重新铺设。事实上, 当面部皮肤被部分治疗时, 治疗区域的改善与未治疗区域形成明显对比。改善在 2 个月时更加明显。根据患者的意见, 没有“更差”的结果。	术后 2 天、7 天随访, 分别于术后 15 天、2 个月进行疗效评价。

由于所选取的文献中皮肤衰老状态与皱纹深度的评估量表方法和检测手段不相同，同时用于客观结局指标的皮肤改善评分方法不兼容，我们未进行有效性的荟萃分析。但是根据医师及患者的评估，眶周皮肤老化及皱纹深度绝大部分都得到了改善，患者的满意程度也是相当高。

研究中发现患者在 CO<sub>2</sub> 激光术后主要产生的并发症有包括红斑(n = 8)、色素沉着过度(n = 8)、渗出血、局部水肿、结痂、疼痛、灼热、瘙痒、水疱等。随访时均未再观察到疱疹感染或任何其他不良反应。术后 7 天无瘢痕及表皮萎缩再形成。大多数并发症出现非常轻微，通常 7 天内可消除。图 2 中术后红斑发生率为 0.10 (95% CI: 0.03~0.18, p < 0.01)，色素沉着发生率为 0.08 (95% CI: 0.03~0.16, p < 0.01)。尽管在 4 名激光联合重组人胶原蛋白渗透术后轻度色素沉着的患者有 2 名症状持续了 3 个月，单独使用激光治疗随访 1 年后，44 名患者中只有 7 人仍存在并发症，红斑(n = 2)，效果未达预期(n = 2)，色素沉着过度(n = 1)等；10 年后随访中色素减退线(n = 3)，全脸色素减退(n = 1)毛细血管扩张(n = 2)，CO<sub>2</sub> 激光治疗还是安全可靠[10] [13]。

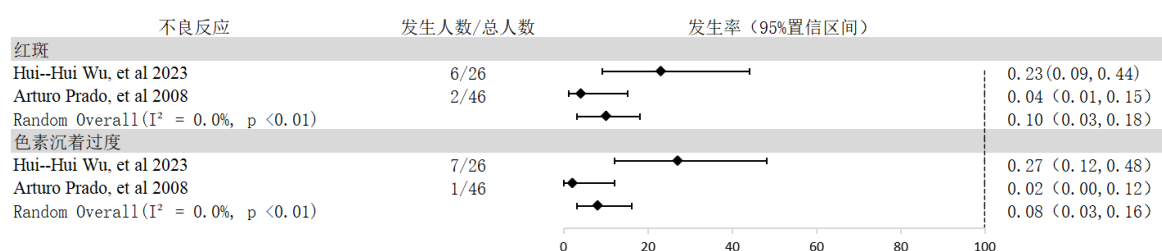


Figure 2. Forest plot of the incidence of erythema and hyperpigmentation

图 2. 红斑及色素沉着过度发生率的森林图

#### 4. 讨论

本系统综述及荟萃分析的结果表明，点阵 CO<sub>2</sub> 激光改善眶周皮肤年轻化是一种安全有效的方法。

由于眶周皮肤相对于面部其他区域较为薄弱及其独有的组织、肌肉结构的特性，鲜有研究探究 CO<sub>2</sub> 点阵激光对其的应用。这篇荟萃分析从更全面的角度收集和分析了所有目前发表的关于眶周使用点阵 CO<sub>2</sub> 激光的研究和临床试验数据，包括所有前瞻性临床试验的数据。尽管评价眶周皮肤年轻化的评估方法不同，我们可以看到所有纳入文献中都提到了其有效性。本研究所选取的 7 篇文章中评估了眶周皮肤使用点阵 CO<sub>2</sub> 激光的安全性。在其中一篇评价 CO<sub>2</sub> 激光与 Er:YAG 激光应用于眶周皮肤年轻化的研究中，我们能看到灼热、瘙痒、红斑、水肿、色素沉着过度等并发症，CO<sub>2</sub> 激光治疗后平均持续时间比 Er:YAG 长，但是持续时间还是较小，接受两种治疗的患者对其疗效满意度还是比较高[16]。在另一篇研究中我们还看到随访 1 年后，44 名患者中只有 7 人仍存在并发症，少量患者诉红斑，效果未达预期，色素沉着等；随访 10 年后 3 名患者可见色素减退线，1 名患者有全脸色素减退及 2 位患者出现毛细血管扩张，不良反应发生还是比较少见[13]。

我们发现只有两个合格的前瞻性试验[10] [13]的中得到术后红斑发生率为 0.10 (95% CI: 0.03~0.18, p < 0.01)及色素沉着过度发生率为 0.08 (95% CI: 0.03~0.16, p < 0.01)。其他并发症不仅轻微、短暂(1 周内可消退)，而且发生不良反应的患者人数也是非常少。术后 7 天后未有瘢痕及表皮萎缩形成的报道。与面部应用点阵 CO<sub>2</sub> 激光治疗后产生红斑及色素沉着发生率相近，耐受性相当好[17] [18] [19]。

值得注意的是，绝大多数文献中都提到了患者对这项技术的极高满意度。根据目前发表的文章得到的综述结果，点阵 CO<sub>2</sub> 激光可以作为一种相对安全有效的技术引入。同时，我们也发现了很多可与点阵 CO<sub>2</sub> 激光组合的手段，其治疗后应用四倍浓缩脂肪间充质干细胞分泌蛋白[20]，皮肤镜光老化量表评分显著下降和皱纹显著改善，都使患者皮肤状态从中受益，未来也可以进一步探究这些组合治疗对眶周皮肤

的年轻化。

当然, 此项研究存在样本量小的缺点, 我们需要大量的研究者精心设计及数据详尽的随机对照试验, 以显示使用这种方法的激光治疗眶周肌肤的疗效和安全性, 以推广这项技术在临床上对大量有需求的患者使用。

总之, 点阵 CO<sub>2</sub> 激光是一种治疗眶周皮肤年轻化的有效和安全的新技术, 未来需要更多文献支持其在临床上的应用。

## 参考文献

- [1] Kashkouli, M.B., Abdolalizadeh, P. and Abolfathzadeh, N. (2017) Periorbital Facial Rejuvenation; Applied Anatomy and Pre-Operative Assessment. *Journal of Current Ophthalmology*, **29**, 154-168. <https://doi.org/10.1016/j.joco.2017.04.001>
- [2] Burroughs, J.R., Bearden, W.H. and Anderson, R. (2006) Internal Brow Elevation at Blepharoplasty. *Archives of Facial Plastic Surgery*, **8**, 36-41. <https://doi.org/10.1001/archfaci.8.1.36>
- [3] Prignano, F., Bonciani, D. and Campolmi, P. (2011) A Study of Fractional CO<sub>2</sub> Laser Resurfacing: The Best Fluences through a Clinical, Histological, and Ultrastructural Evaluation. *Journal of Cosmetic Dermatology*, **10**, 210-216. <https://doi.org/10.1111/j.1473-2165.2011.00571.x>
- [4] Tierney, E.P., Kouba, D.J. and Hank, C.W. (2009) Review of Fractional Photothermolysis: Treatment Indications and Efficacy. *Dermatologic Surgery*, **35**, 1445-1461. <https://doi.org/10.1111/j.1524-4725.2009.01258.x>
- [5] Hui, Q., Chang, P. and Guo, B.Y. (2017) The Clinical Efficacy of Autologous Platelet-Rich Plasma Combined with Ultra-Pulsed Fractional CO<sub>2</sub> Laser Therapy for Facial Rejuvenation. *Rejuvenation Research*, **20**, 25-31. <https://doi.org/10.1089/rej.2016.1823>
- [6] Andrade, G.B., Salguero, P.M. and Fusco, I. (2023) Clinical Evaluation and Experience in Treatments Performed with Fractional CO<sub>2</sub> Laser on Latin American Skin: An Observational Retrospective Study. *Photobiomodulation, Photomedicine, and Laser Surgery*, **41**, 343-349. <https://doi.org/10.1089/photob.2023.0015>
- [7] Li, Y.-H., Chen, J.Z.S. and Wei, H.-C. (2010) A Chinese Experience of Fractional Ultrapulsed CO<sub>2</sub> Laser for Skin Rejuvenation. *Journal of Cosmetic and Laser Therapy*, **12**, 250-255. <https://doi.org/10.3109/14764172.2010.538406>
- [8] Ansari, F., Sadeghi-Ghyassi, F. and Yaaghoobian, B. (2018) The Clinical Effectiveness and Cost-Effectiveness of Fractional CO<sub>2</sub> Laser in Acne Scars and Skin Rejuvenation: A Meta-Analysis and Economic Evaluation. *Journal of Cosmetic and Laser Therapy*, **20**, 248-251. <https://doi.org/10.1080/14764172.2017.1400173>
- [9] Tierney, E.P. and Hanke, C.W. (2009) Ablative Fractionated CO<sub>2</sub> Laser Resurfacing for the Neck: Prospective Study and Review of the Literature. *Journal of Drugs in Dermatology*, **8**, 723-731.
- [10] Wu, H.-H., Chen, M.-Q. and Liu, J.-H. (2024) Combination of Fractional Carbon Dioxide Laser with Recombinant Human Collagen in Periocular Skin Rejuvenation. *Journal of Cosmetic Dermatology*, **23**, 124-133. <https://doi.org/10.1111/jocd.15942>
- [11] Sasaki, G.H., Travis, H.M. and Tucker, B. (2009) Fractional CO<sub>2</sub> Laser Resurfacing of Photoaged Facial and Non-Facial Skin: Histologic and Clinical Results and Side Effects. *Journal of Cosmetic and Laser Therapy*, **11**, 190-201. <https://doi.org/10.3109/14764170903356465>
- [12] Cannarozzo, G., Sannino, M. and Tamburi, F. (2014) Deep Pulse Fractional CO<sub>2</sub> Laser Combined with a Radiofrequency System: Results of a Case Series. *Photomedicine and Laser Surgery*, **32**, 409-412. <https://doi.org/10.1089/pho.2014.3733>
- [13] Prado, A., Andrades, P. and Danilla, S. (2008) Full-Face Carbon Dioxide Laser Resurfacing: A 10-Year Follow-Up Descriptive Study. *Plastic and Reconstructive Surgery*, **121**, 983-993. <https://doi.org/10.1097/01.prs.0000299380.83221.a8>
- [14] Balzani, A., Chilgar, R.M. and Nicoli, M. (2013) Novel Approach with Fractional Ultrapulse CO<sub>2</sub> Laser for the Treatment of Upper Eyelid Dermatochalasis and Periorbital Rejuvenation. *Lasers in Medical Science*, **28**, 1483-1487. <https://doi.org/10.1007/s10103-012-1255-4>
- [15] Trelles, M.A., Shohat, M. and Urdiales, F. (2011) Safe and Effective One-Session Fractional Skin Resurfacing Using a Carbon Dioxide Laser Device in Super-Pulse Mode: A Clinical and Histologic Study. *Aesthetic Plastic Surgery*, **35**, 31-42. <https://doi.org/10.1007/s00266-010-9553-3>
- [16] Karsai, S., Czarnecka, A. and JÜNger, M. (2010) Ablative Fractional Lasers (CO<sub>2</sub> and Er:YAG): A Randomized Controlled Double-Blind Split-Face Trial of the Treatment of Peri-Orbital Rhytides. *Lasers in Surgery and Medicine*, **42**, 160-167. <https://doi.org/10.1002/lsm.20879>



- 
- [17] Clementoni, M.T., Lavagno, R. and Munavalli, G. (2012) A New Multi-Modal Fractional Ablative CO<sub>2</sub> Laser for Wrinkle Reduction and Skin Resurfacing. *Journal of Cosmetic and Laser therapy*, **14**, 244-252. <https://doi.org/10.3109/14764172.2012.738918>
- [18] Gold, M.H. and Biron, J.A. (2012) Combined Superficial & Deep Fractional Skin Treatment for Photodamaged Skin—A Prospective Clinical Trial. *Journal of Cosmetic and Laser therapy*, **14**, 124-132. <https://doi.org/10.3109/14764172.2012.670708>
- [19] Nistico, S.P., Silvestri, M. and Zingoni, T. (2021) Combination of Fractional CO<sub>2</sub> Laser and Rhodamine-Intense Pulsed Light in Facial Rejuvenation: A Randomized Controlled Trial. *Photobiomodulation, Photomedicine, and Laser Surgery*, **39**, 113-117. <https://doi.org/10.1089/photob.2020.4876>
- [20] Yusharyahya, S.N., Ven Japranata, V. and Sitohang, I.B.S. (2023) A Comparative Study on Adipose-Derived Mesenchymal Stem Cells Secretome Delivery Using Microneedling and Fractional CO<sub>2</sub> Laser for Facial Skin Rejuvenation. *Clinical, Cosmetic and Investigational Dermatology*, **16**, 387-395. <https://doi.org/10.2147/CCID.S401839>