

FNS与THA在老年股骨颈骨折治疗中的疗效比较

魏冬冬^{1,2}, 扈延龄^{1*}

¹青岛大学附属医院创伤外科, 山东 青岛

²枣庄市立医院急诊外科(手足踝外科), 山东 枣庄

收稿日期: 2024年3月25日; 录用日期: 2024年4月19日; 发布日期: 2024年4月26日

摘要

目的: 比较股骨颈动力交叉钉系统(FNS)与全髋关节置换治疗老年股骨颈骨折的临床疗效。方法: 回顾性分析自2022-01至2023-06期间采用FNS内固定与全髋关节置换(THA)治疗的42例老年股骨颈骨折, 根据手术方式不同分为FNS组和THA组。比较两组手术时间、术中出血量、住院时间、术后Harris髋关节功能评分(HHS)及术后并发症发生情况。结果: FNS组的THA组的手术时间、住院时间、术后Harris髋关节功能评分差异无统计学意义($P > 0.05$), FNS组术中出血量少于THA组, 差异有统计学意义($P < 0.05$)。FNS组有1例发生股骨头缺血坏死, THA组1例发生切口感染, 1例出现下肢深静脉血栓, 两组间并发症发生率差异无统计学意义($P > 0.05$)。结论: FNS系统与全髋关节置换治疗老年股骨颈骨折在手术时长、术后髋关节功能恢复及并发症等方面无明显差异, FNS内固定术中出血量较少, 是一种可行的治疗老年股骨颈骨折的方式。

关键词

股骨颈骨折, 全髋关节置换术(THA), 股骨颈动力交叉钉系统(FNS)

Comparison of FNS and Total Hip Replacement in the Treatment of Femoral Neck Fracture in Elderly Patients

Dongdong Wei^{1,2}, Yanling Hu^{1*}

¹Department of Trauma Surgery, Affiliated Hospital of Qingdao University, Qingdao Shandong

²Emergency Surgery (Hand, Foot, and Ankle Surgery), Zaozhuang Municipal Hospital, Zaozhuang Shandong

Received: Mar. 25th, 2024; accepted: Apr. 19th, 2024; published: Apr. 26th, 2024

*通讯作者。

Abstract

Objective: To compare the clinical effect of femoral neck system (FNS) and empty total hip replacement in the treatment of elderly femoral neck fractures. **Methods:** 42 elderly patients with femoral neck fractures treated by FNS internal fixation and total hip replacement (THA) from 2022-01 to 2023-01 were retrospectively analyzed and divided into FNS group and THA group according to different surgical methods. Operation time, intraoperative blood loss, length of hospital stay, Harris hip function score (HHS) and postoperative complications were compared between the two groups. **Results:** There was no significant difference in operative time, hospital stay and Harris hip function score between FNS group and THA group ($P > 0.05$). Intraoperative blood loss in FNS group was less than that in THA group ($P < 0.05$). There was 1 case of avonecrosis of the femoral head in FNS group, 1 case of incision infection in THA group, and 1 case of deep vein thrombosis in lower extremity. There was no significant difference in the incidence of complications between the two groups ($P > 0.05$). **Conclusion:** There is no significant difference between FNS system and total hip replacement in the treatment of elderly femoral neck fractures in terms of operation duration, postoperative hip functional recovery and complications. FNS internal fixation has less blood loss, and has better anti-shear, anti-rotation and anti-slip effects.

Keywords

Femoral Neck Fracture, Total Hip Arthroplasty (THA), Femoral Neck System (FNS)

Copyright © 2024 by author(s) and Hans Publishers Inc.

This work is licensed under the Creative Commons Attribution International License (CC BY 4.0).

<http://creativecommons.org/licenses/by/4.0/>



Open Access

1. 引言

股骨颈骨折(FNF)是骨科常见的骨折之一,发生率约占全身骨折的 3.58%。是指由于间接或直接暴力,导致股骨头以下、股骨颈基底部以上发生的骨折,常见于老年人[1]。老年人群多存在骨质疏松情况,一旦遭遇外力冲击或扭转损伤,极易导致 FNF 的发生[2]。当前临床治疗老年性 FNF,有学者倾向于采用全髋关节置换术(THA)或半髋关节置换术以尽快重建髋关节功能[3],同时有观点认为采用内固定手术方式可以保留患者髋关节的原有结构,避免髋关节置换术后二次翻修的风险,研究预计到 2030 年,髋关节翻修发病率预计将增加 43%至 70% [4]。股骨颈动力交叉钉系统(FNS)是一种新型股骨颈骨折内固定系统,具有抗旋、防滑、可微创置入的优点[4] [5] [6]。本研究选取 2022.01~2023.01 青岛大学附属医院崂山院区收治的 42 位老年 FNF 患者作为研究对象,比较 FNS 系统与全髋关节置换老年治疗股骨颈骨折的手术疗效。

2. 临床资料

2.1. 一般资料

纳入标准: 1) 65 岁 ≤ 年龄 < 75 岁; 2) 经影像学检查可明确诊断股骨颈骨折; 3) 非病理性闭合骨折。排除标准: 1) 开放性股骨颈骨折; 2) 既往有髋关节手术史; 3) 合并严重器质性疾病。

选取 2022.01~2023.06 青岛大学附属医院崂山院区收治的 42 位老年性 FNF 患者作为研究对象,进行回顾性研究。按治疗方式的不同分为两组。全髋关节置换组(24 例)女性 14 例,男性 10 例;平均年龄(69.6 ± 3.3)岁;受伤侧别,左侧 14 例,右侧 10 例。FNS 组(18 例)女性 8 例,男性 10 例;平均年龄(70.4 ± 3.6)

岁; 受伤侧别, 左侧 12 例, 右侧 6 例。两组患者性别、年龄及受伤侧别因素比较差异无统计学意义($P > 0.05$), 具有可比性, 见表 1。本研究已通过医院医学伦理委员会批准。

Table 1. Comparison of general data of elderly patients with femoral neck fracture between the two groups (example)
表 1. 两组老年股骨颈骨折患者一般资料比较(例)

组别	例数	性别		年龄	受伤侧别	
		男	女		左	右
FNS 组	18	10	8	70.4 ± 3.7	12	6
THA 组	24	10	14	69.6 ± 3.3	14	10
χ^2/t 值		0.80		0.80	0.30	
P 值		0.372		0.429	0.582	

2.2. 方法

两组病例均由同一组高年资主刀医师完成, 两组术者资质无差别。

全髋关节置换组: 患者采用侧卧位, 行硬膜外麻醉或全身麻醉, 在患者臀部下方垫高, 于髋关节外侧做一切口, 逐层切开肌肉, 切断髋关节的外旋肌群, 直至暴露出关节囊, 切开关节囊并向两侧牵开, 充分暴露股骨颈, 于小粗隆上缘 2 cm 处截断股骨颈, 磨削髋臼, 冲洗磨削的骨碎屑, 安装人工髋臼杯, 前倾角 $15^\circ \sim 20^\circ$, 检查确认无误后, 逐层缝合切口。典型病例如图 1。

FNS 组: 患者采用仰卧位, 采用脊髓硬膜外麻醉或全身麻醉。在牵引床下闭合复位 FNF。经皮于股骨颈上段置入 1 枚克氏针临时固定骨折。随后于股骨大转子外侧做长约 4 cm 切口, 分离皮下组织及筋膜, 置入套筒于股骨上段外侧合适高度, 透视下于股骨颈中下 1/3 处打入 1 枚螺纹导针至股骨头皮质下 0.5 cm 处。术中透视见导针位置良好, 测深以选择主钉长度, 扩髓钻扩髓, 钢板螺钉把持器辅助下置入主钉。术中再次透视见主钉位置良好, 放入套筒, 钻孔、测深, 并拧入 1 枚锁定螺钉使钢板贴近骨质, 移除临

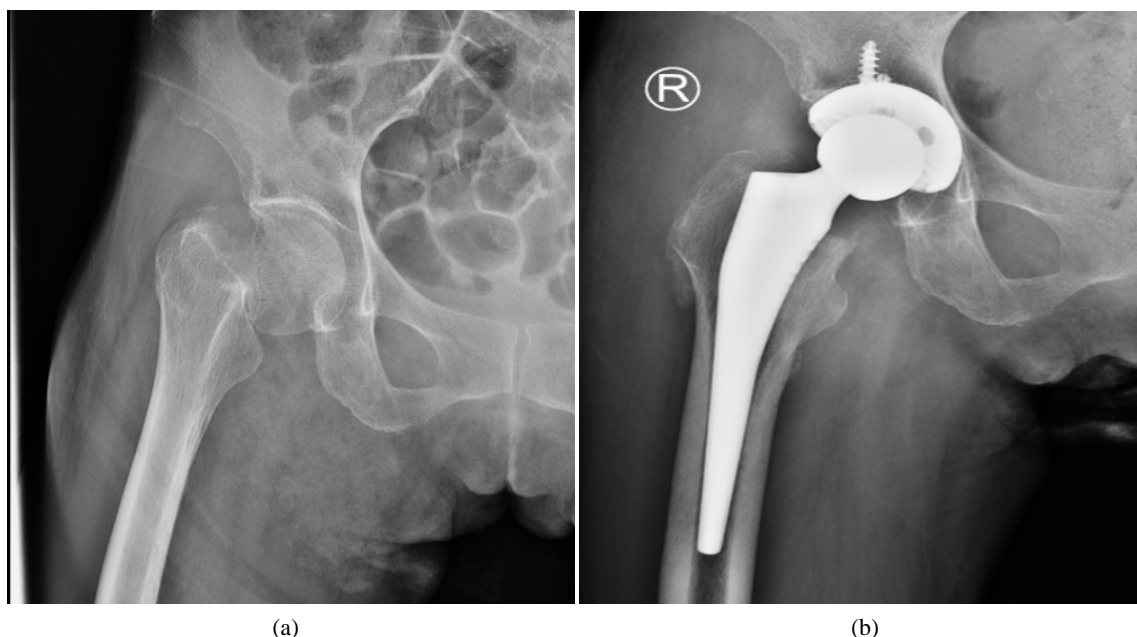


Figure 1. Typical cases in THA group (a. preoperative pelvis X-ray position, b. postoperative pelvis X-ray position)
图 1. THA 组典型病例(a、术前骨盆 X 线正位, b、术后骨盆 X 线正位)

时固定的克氏针及螺纹导针, 拧入抗旋螺钉, 骨折断端加压。再次透视确认骨折位置良好, 内固定物位置良好, 生理盐水冲洗切口, 逐层缝合。典型病例如图 2。

两组患者术后均常规监护患者生命体征, 并应用抗生素进行抗感染治疗。

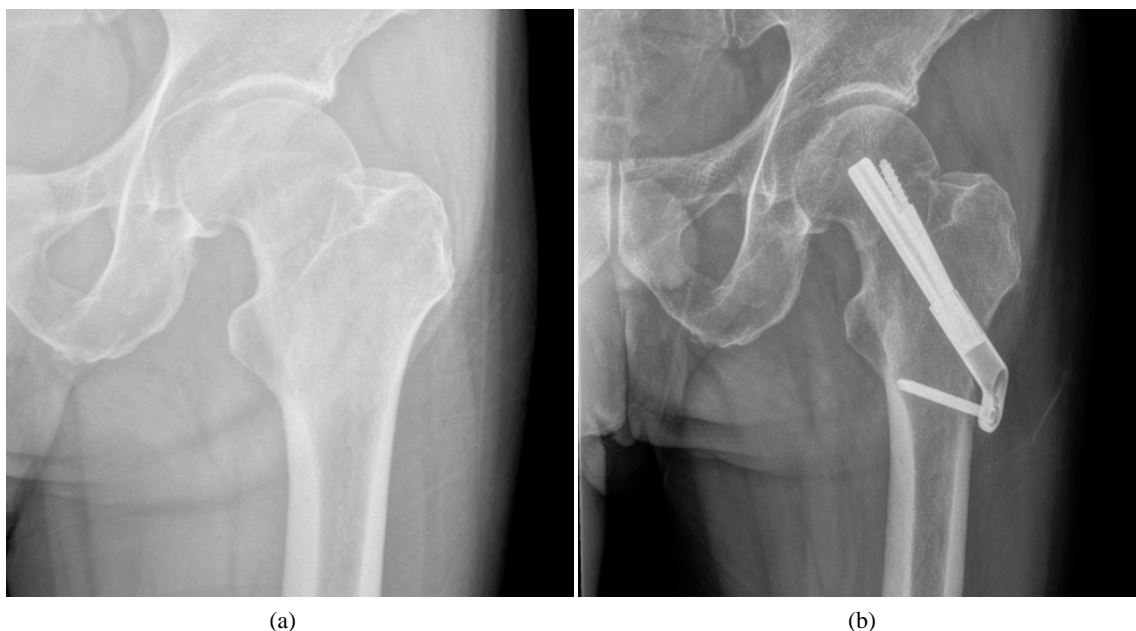

Figure 2. Typical cases of FNS group (a. preoperative pelvis X-ray position, b. postoperative pelvis X-ray position)

图 2. FNS 组典型病例(a、术前骨盆 X 线正位, b、术后骨盆 X 线正位)

2.3. 观察指标

- 1) 对比两组围术期指标水平, 包括手术时间、术中出血量及住院时间。
- 2) 术前及术后 1 年采用髋关节功能评分标准(Harris) [7]评估髋关节功能, 共 4 个维度, 包括疼痛、功能、畸形及关节活动度, 分数越高则髋关节功能越好。
- 3) 对比两组术后感染、下肢深静脉血栓(DVT)、股骨头缺血坏死等并发症发生情况。

2.4. 统计学方法

所有计量资料使用 Shapiro-Wilk 法进行正态性检验, 符合正态分布的计量资料采用均值 \pm 标准差 ($\bar{x} \pm s$), 组间比较用独立样本 t 检验, 计数资料以(%)表示, 组间比较用卡方检验或 Fisher 精确检验。P 值 < 0.05 为显著性。统计学分析采用 SPSS 25.0 软件(SPSS Inc. Chicago, IL, USA)。

3. 结果

3.1. 围手术期指标比较

全髋关节置换组与 FNS 组相比, 手术时间、住院时间, 差异无统计学意义($P > 0.05$), 术中出血量, 差异有统计学意义($P < 0.05$), 见表 2。

3.2. 术后髋关节功能评分比较

术后根据 HHS 评分, FNS 组 15 例获得优良结果, 2 例可, 1 例差; 全髋置换组 19 例获得优良, 5 例可。两组间差异无统计学意义($P > 0.05$), 见表 3。

Table 2. Comparison of operation time, intraoperative blood loss and hospital stay between the two groups of elderly patients with femoral neck fracture ($\bar{x} \pm s$)**表 2.** 两组老年股骨颈骨折患者手术时间、术中失血量、住院时间比较($\bar{x} \pm s$)

组别	例数	手术时间(min)	术中出血量(ml)	住院时间(d)
FNS 组	18	139.2 ± 13.5	391.06 ± 52.08	9.1 ± 3.3
THA 组	24	138.5 ± 16.1	503.13 ± 91.93	9.0 ± 2.8
<i>t</i> 值		0.15	4.531	0.12
<i>P</i> 值		0.886	<0.001	0.907

Table 3. Comparison of postoperative Harris hip score in elderly patients with femoral neck fracture between the two groups (%)**表 3.** 两组老年股骨颈骨折患者术后髋关节 Harris 评分优良率的比较例(%)

分组	例数	差	可	优良	χ^2	<i>P</i>
FNS 组	18	1 (5.56)	2 (11.11)	15 (83.33)	1.939	0.379
THA 组	24	0 (0.0)	5 (20.83)	19 (79.17)		

3.3. 术后并发症发生情况比较

术后 FNS 组中 1 例患者发生股骨头缺血坏死(6%)，没有患者出现切口感染或下肢深静脉血栓形成，并发症发生率 6%。全髋置换组中 1 例患者发生切口感染(4%)，1 例患者出现下肢深静脉血栓形成(4%)，并发症发生率 8%。。两组间并发症发生率比较差异没有统计学意义($P > 0.05$)，见表 4。

Table 4. Comparison of postoperative complications between the two groups of elderly patients with femoral neck fracture (n, %)**表 4.** 两组老年股骨颈骨折患者术后并发症发生情况比较(n, %)

组别	例数	切口感染	DVT	股骨头缺血坏死	总发生率(%)
FNS 组	18	0 (0.0)	0 (0.0)	1 (6)	6
THA 组	24	1 (4)	1 (4)	0 (0.0)	8
χ^2 值					0.120
<i>P</i> 值					0.729

4. 讨论

交通事故和高处坠落等高能创伤的增加，明显提高了股骨颈骨折在人群中的发生率[8]。然而，髋部骨折患者仍以老年人为主，约占全身骨折的 3.58%，其中还有很多并发症存在[9]。股骨颈骨折的预后主要受患者身体状况和年龄、骨折类型、复位质量和内固定的稳定性的影响[10]。内固定手术是股骨颈骨折的主要治疗方法之一，不同的内固定装置类型会影响骨折愈合、患肢功能恢复和患者术后生活质量，对于内固定装置的选择在临床上仍存在争议[11]。股骨颈骨折内固定装置可以分为三类：多孔质螺钉、允许滑动/压迫的可调角度装置和不允许滑动/压迫的固定角度装置[12]。FNS 结合了可调角度的髋关节滑动螺钉的稳定性和多孔质螺钉的最小侵入性[13]。重要的是，它在临床上显示出良好的效果，能够预防股骨颈缩短和并发症[4]。在本研究中，FNS 组在手术时间、住院时间和术中出血量三个指标方面都表现出不差于 THA 组的结局。

尽管进行股骨颈骨折复位和固定的目的是为了恢复股骨头的血液供应，在我们的研究中，FNS 组的骨不连和股骨头坏死发生率显著较低。空心松质螺钉可以滑动至骨折界面，对骨折端施加压力，通过增加对骨折端的应力刺激来促进骨愈合[5]。形成三维框架有助于防止股骨头旋转，从而避免骨折端微位移。

在本研究中, FNS 组的并发症发生率与 THA 组相比没有统计学上的显著差异, 这充分说明了 FNS 在老年股骨颈骨折治疗中的良好效果。

FNS 的设计和机制与 Targon FN 系统非常相似, 两者都提供了角度和旋转稳定的结构, 并具有独特的滑动机制, 可以控制骨折的撞击[14]。Alshamederi 等人对 TFN 系统治疗颈骨折进行了长达 28 年的研究[15]。他们发现未移位骨折的不愈合率为 2.7%, 移位骨折的不愈合率为 15.4%。同时, 使用 FNS 时, 股骨外侧切口的长度明显小于 THA 和 TFN 系统。因此, 较小的创伤和较少的出血量可以显著减少软组织的暴露, 最终有利于骨折的愈合。在我们的研究中, 并没有选择移除植入物。我们认为 FNS 提高了滑动压缩机制的能力, FNS 钢板的尺寸可能适合亚洲人, 并减少了对侧板周围软组织的刺激。

我们承认当前研究存在一些限制。首先, 我们采用的是回顾性研究设计, 这可能会导致选择性偏差的发生。其次, 样本量相对较小, 随访时间也较短, 这可能对我们的临床结果产生一定的影响。因此, 我们的研究结果需要在更大规模的多中心随机对照试验以及更长的随访期中得到进一步的证实。

FNS 治疗老年股骨颈骨折在手术时间、住院时间、术后 HHS 评分以及术后并发症发生率方面与 THA 具有相当的疗效。此外, FNS 在术中出血量上具有明显优势。因此, FNS 是一种可行的替代 THA 的治疗老年股骨颈骨折的方式。

参考文献

- [1] Florschütz, A.V., Langford, J.R., Haidukewych, G.J., *et al.* (2015) Femoral Neck Fractures: Current Management. *Journal of Orthopaedic Trauma*, **29**, 121-129. <https://doi.org/10.1097/BOT.0000000000000291>
- [2] Fischer, H., Maleitzke, T., Eder, C., *et al.* (2021) Management of Proximal Femur Fractures in the Elderly: Current Concepts and Treatment Options. *European Journal of Medical Research*, **26**, Article Number: 86. <https://doi.org/10.1186/s40001-021-00556-0>
- [3] Robertson, G.A. and Wood, A.M. (2017) Femoral Neck Stress Fractures in Sport: A Current Concepts Review. *Sports Medicine International Open*, **1**, E58-E68. <https://doi.org/10.1055/s-0043-103946>
- [4] Schwartz, A.M., Farley, K.X., Guild, G.N., *et al.* (2020) Projections and Epidemiology of Revision Hip and Knee Arthroplasty in the United States to 2030. *The Journal of Arthroplasty*, **35**, S79-S85. <https://doi.org/10.1016/j.arth.2020.02.030>
- [5] Tang, Y., Zhang, Z., Wang, L., *et al.* (2021) Femoral Neck System versus Inverted Cannulated Cancellous Screw for the Treatment of Femoral Neck Fractures in Adults: A Preliminary Comparative Study. *Journal of Orthopaedic Surgery and Research*, **16**, Article Number: 504. <https://doi.org/10.1186/s13018-021-02659-0>
- [6] Hu, H., Cheng, J., Feng, M., *et al.* (2021) Clinical Outcome of Femoral Neck System versus Cannulated Compression Screws for Fixation of Femoral Neck Fracture in Younger Patients. *Journal of Orthopaedic Surgery and Research*, **16**, Article Number: 370. <https://doi.org/10.1186/s13018-021-02517-z>
- [7] Harris, W.H. (1969) Traumatic Arthritis of the Hip after Dislocation and Acetabular Fractures: Treatment by Mold Arthroplasty. An End-Result Study Using a New Method of Result Evaluation. *The Journal of Bone and Joint Surgery*, **51**, 737-755. <https://doi.org/10.2106/00004623-196951040-00012>
- [8] Miyamoto, R.G., Kaplan, K.M., Levine, B.R., *et al.* (2008) Surgical Management of Hip Fractures: An Evidence-Based Review of the Literature. I: Femoral Neck Fractures. *The Journal of the American Academy of Orthopaedic Surgeons*, **16**, 596-607. <https://doi.org/10.5435/00124635-200810000-00005>
- [9] Simunovic, N., Devereaux, P.J., Sprague, S., *et al.* (2010) Effect of Early Surgery after Hip Fracture on Mortality and Complications: Systematic Review and Meta-Analysis. *CMAJ: Canadian Medical Association Journal*, **182**, 1609-1616. <https://doi.org/10.1503/cmaj.092220>
- [10] Smyth, E.H. and Shah, V.M. (1974) The Significance of Good Reduction and Fixation in Displaced Subcapital Fractures of the Femur. *Injury*, **5**, 197-209. [https://doi.org/10.1016/S0020-1383\(74\)80005-7](https://doi.org/10.1016/S0020-1383(74)80005-7)
- [11] Stockton, D.J., Dua, K., O'Brien, P.J., *et al.* (2019) Failure Patterns of Femoral Neck Fracture Fixation in Young Patients. *Orthopedics*, **42**, e376-e380. <https://doi.org/10.3928/01477447-20190321-03>
- [12] Hoshino, C.M. and O'Toole, R.V. (2015) Fixed angle Devices versus Multiple Cancellous Screws: What Does the Evidence Tell Us? *Injury*, **46**, 474-477. <https://doi.org/10.1016/j.injury.2014.12.008>
- [13] Liang, C., Cao, Y., Lin, Z., *et al.* (2023) Open Reduction and Internal Fixation of Irreducible Displaced Femoral Neck

- Fracture with Femoral Neck System: A Preliminary Study. *BMC Musculoskeletal Disorders*, **24**, Article Number: 826. <https://doi.org/10.1186/s12891-023-06839-3>
- [14] Xiao, Y.P., Shu, D.P., Bei, M.J., *et al.* (2018) The Clinical Application of a Novel Method of Internal Fixation for Femoral Neck Fractures-Dynamic Locking Compression System. *Journal of Orthopaedic Surgery and Research*, **13**, Article Number: 131. <https://doi.org/10.1186/s13018-018-0827-9>
- [15] Alshameeri, Z., Elbashir, M. and Parker, M.J. (2017) The Outcome of Intracapsular Hip Fracture Fixation Using the Targon Femoral Neck (TFN) Locking Plate System or Cannulated Cancellous Screws: A Comparative Study Involving 2004 Patients. *Injury*, **48**, 2555-2562. <https://doi.org/10.1016/j.injury.2017.08.063>