

Fluorescence-Guided Pathological Nipple Resection in Patients with Pathological Nipple Discharge

Wanwan Pan¹, Xiaopeng Ma^{2*}, Delin Wu², Tingting Pan², Qiao Xu², Yuan Kong², Peng Liu³, Ruijie Yang³, Ru Zhang^{3*}

¹Wannan Medical College, Wuhu Anhui

²The First Affiliated Hospital of USTC, Hefei Anhui

³University of Science and Technology of China, Hefei Anhui

Email: *15656150252@163.com, *doc_mxp@126.com

Received: Dec. 17th, 2019; accepted: Jan. 2nd, 2020; published: Jan. 9th, 2020

Abstract

Nipple discharge is one of the common clinical symptoms of breast disease. Pathological nipple discharge requires surgical removal of the diseased breast duct. In recent years, Indocyanine green (ICG) has been widely used as a fluorescent contrast agent in surgery. We inject ICG into the diseased catheter, and use infrared imager to make the imaging of the diseased catheter on the skin surface, which can clear the scope of the disease before surgery and help to accurately remove the diseased catheter.

Keywords

Nipple Discharge, Indocyanine Green, Surgical

荧光导航病理性乳头溢液患者病变导管切除术

潘婉婉¹, 马小鹏^{2*}, 吴德林², 潘婷婷², 许乔², 孔源², 刘鹏³, 杨睿婕³, 张如^{3*}

¹皖南医学院, 安徽 芜湖

²中国科学技术大学附属第一医院, 安徽 合肥

³中国科学技术大学, 安徽 合肥

Email: *15656150252@163.com, *doc_mxp@126.com

收稿日期: 2019年12月17日; 录用日期: 2020年1月2日; 发布日期: 2020年1月9日

*通讯作者。

文章引用: 潘婉婉, 马小鹏, 吴德林, 潘婷婷, 许乔, 孔源, 刘鹏, 杨睿婕, 张如. 荧光导航病理性乳头溢液患者病变导管切除术[J]. 临床医学进展, 2020, 10(1): 31-34. DOI: 10.12677/acm.2020.101006

摘要

乳头溢液是乳腺疾病常见的临床症状之一，病理性乳头溢液需要手术切除病变的乳腺导管，近些年来，吲哚菁绿(Indocyanine green, ICG)作为一种荧光显影剂广泛应用于临床手术中。我们将ICG注入病变导管，利用红外成像仪，使得病变导管在皮肤表面投影成像，能在术前明确病变范围，有助于精确切除病变导管。

关键词

乳头溢液，吲哚菁绿，手术

Copyright © 2020 by author(s) and Hans Publishers Inc.

This work is licensed under the Creative Commons Attribution International License (CC BY).

<http://creativecommons.org/licenses/by/4.0/>



Open Access

1. 引言

乳头溢液是乳腺病患者常见的主诉之一[1]，发生率仅次于乳腺肿块和乳房疼痛。乳头溢液病变常位于乳晕边缘附近距离乳腺导管开口约 3 cm 之内，II~IV 级导管最多见。而完整切除病变乳腺导管的关键是精准定位病灶。目前普遍采用亚甲蓝标记病变乳管的方法[2]。该方法只有在皮肤切开后才能发现被染色的导管，有一定局限性。我们首次将 ICG 注入病变导管，利用红外成像仪使得病变导管的走形投影在皮肤表面，该技术能在术前明确病变范围，有利于手术操作。现报道如下。

2. 病史介绍

患者，女，41 岁。发现乳头溢液二十天余，以“左乳导管扩张：导管内乳头状瘤？”2019 年 10 月收入院。术前乳腺 B 超示：左乳导管扩张，伴其内高回声结节 3 × 4 mm (BI-RADS 分类-4A 类)。胸部 X 线片、心电图等未见异常。行“乳腺病变导管切除术”。术前经过患者知情同意。手术过程：全麻后，常规消毒乳房皮肤并铺巾，挤压患乳乳晕区，显露溢液的导管开口。将浓度为 0.25 mg/ml 的 ICG 注入病变的导管内，数秒钟后在人体淋巴荧光成像系统(江苏信美，中国)照射下即可在体表看见病变乳腺导管发出绿色可见光(图 1)。然后按照常规方法注入亚甲蓝；根据病变范围，采用乳晕旁弧形切口，切开皮肤、皮下组织，仔细解剖出乳腺导管，近端至乳头皮下后结扎。然后，向病变导管远端分离，将病变的乳腺导管完整切除并取出(图 2)，缝合切口。标本离体后，纵向剖开病变导管，找到导管内病灶，用缝线标记后送冰冻切片检查。术后病理报告结果:左乳导管内乳头状瘤。

3. 讨论

对病理性乳头溢液患者，目前临床上普遍采用的是亚甲蓝染色标记病变乳管的方法，将亚甲蓝从溢液的乳腺导管开口处注入，其上游扩张的导管被染成蓝色，手术中寻找到的蓝色的导管予以切除。该方法需要切开皮肤后寻找被染色的乳腺导管，盲目寻找病变乳腺导管时容易切破导管导致亚甲蓝污染手术野，故有一定局限性[3] [4]。

ICG 是一种荧光造影剂，于 1959 年被美国食品和药物管理局批准用于临床[5]，在肝脏肿瘤清除术[6]、视网膜血管造影[7]、心血管功能[8]等方面有成熟的临床应用。近年来在乳腺前哨淋巴结的探查术中也取

得了良好的效果[9]。当 ICG 被波长为 785 nm 的激光激发时, 会释放出肉眼无法看到的, 波长为 820 nm 的近红外光。本研究使用的人体淋巴荧光成像仪(江苏信美, 中国)可将 ICG 释放出的 820 nm 波长的近红外光转化为肉眼可见的绿色光, 并原位投射到含有 ICG 的组织, 实现体表的可视化。

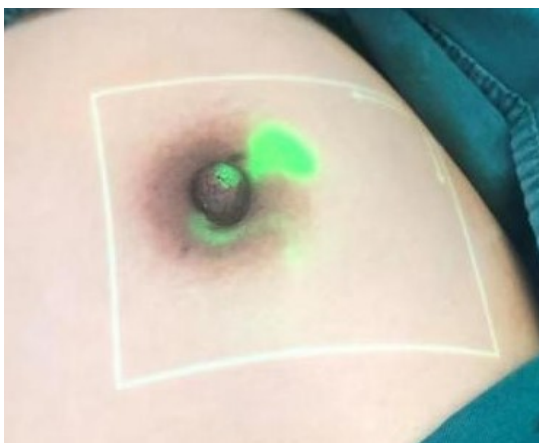

Figure 1. Definitive lesions before skin incision
图 1. 切开皮肤前明确病灶

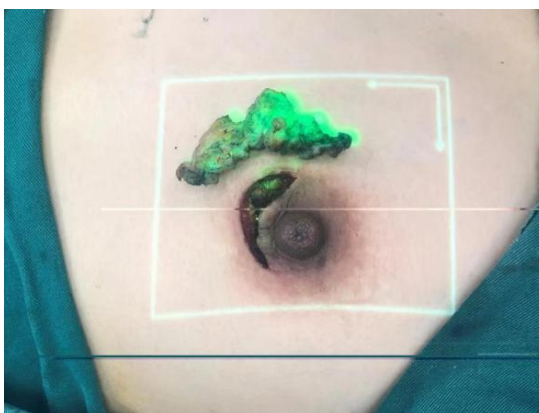


Figure 2. Reconfirmation before suture incision
图 2. 缝合切口前再次确认

我们首次将 ICG 注入病变导管, 利用人体淋巴荧光成像仪, 使得病变导管在皮肤表面成像, 通过该方法我们可以从皮肤观察到病变的导管的走形, 从而辅助寻找病变导管。该患者发现单侧单孔乳头溢液, 术前超声怀疑导管内乳头状瘤, ICG 至病变乳管开口注入病变的导管内, 在荧光成像系统照射下, 病变导管的走形即投射在皮肤表面呈现绿色荧光, 术前即能明确手术切口部位及切除范围。

我们认为该方法有助于精细、完整地切除病变乳管, 有较好的应用价值。其意义需要更大样本的临床研究。

参考文献

- [1] Ambinder, E.B. and Eisner, D. (2019) Copious Watery Nipple Discharge Caused by a Discontinuous Ventriculoperitoneal Shunt. *The Breast Journal*. <https://doi.org/10.1111/tbj.13690>
- [2] 马小鹏, 邓福生, 刘岩岩, 夏文飞, 韦后清, 王锡宏, 高健. 美兰染色与导丝定位在乳头溢液手术中的前瞻性比较研究[J]. *中国普通外科杂志*, 2012, 21(5): 611-613. <https://doi.org/10.1080/09505431.2012.758941>

-
- [3] Ma, X.P., Wang, W., Kong, Y., Ren, Y., Liu, S.J., Gao, J., Wu, D.L. and Den, F.S. (2016) A Novel Light-Emitting Wire Enhances the Marking and Visualization of Pathologic Mammary Ducts during Selective Microdochectomy. *Annals of surgical oncology*, **23**, 796-800. <https://doi.org/10.1245/s10434-015-4919-z>
- [4] Brahma, B., Putri, R.I., Karsono, R. and Haryono, S.J. (2017) The Predictive Value of Methylene Blue Dye as a Single Technique in Breast Cancer Sentinel Node Biopsy: A Study from Dharmais Cancer Hospital. *World Journal of Surgical Oncology*, **15**, 41. <https://doi.org/10.1186/s12957-017-1113-8>
- [5] Molina, C.A., Pennington, Z., Ahmed, A.K., Westbroek, E., Goodwin, M.L., Tamargo, R. and Sciubba, D.M. (2019) Use of Intraoperative Indocyanine Green Angiography for Feeder Vessel Ligation and En Bloc Resection of Intramedullary Hemangioblastoma. *Operative Neurosurgery*, **17**, 573-579. <https://doi.org/10.1093/ons/onz053>
- [6] Shalimar, Jain, S., Gamanagatti, S.R., Kedia, S., Thakur, B., Nayak, B., Kaur, H., Gunjan, D., Paul, S.B. and Acharya, S.K. (2018) Role of Indocyanine Green in Predicting Post-Transarterial Chemoembolization Liver Failure in Hepatocellular Carcinoma. *Journal of Clinical and Experimental Hepatology*, **8**, 28-34. <https://doi.org/10.1016/j.jceh.2017.05.012>
- [7] 胡笏, 熊蕾, 郑玉萍, 等. 脉络膜转移瘤的荧光素和吲哚菁绿血管造影的影像分析[J]. 国际眼科杂志, 2017, 17(3): 529-531.
- [8] 吴冀宁. 胸部生物电阻抗法在血液透析患者血流动力学参数监测中的应用及意义[D]: [博士学位论文]. 南京: 南京医科大学, 2017.
- [9] Grischke, E.M., Röhm, C., Hahn, M., Helms, G., Brucker, S. and Wallwiener, D. (2015) ICG Fluorescence Technique for the Detection of Sentinel Lymph Nodes in Breast Cancer: Results of a Prospective Open-label Clinical Trial. *Geburtshilfe Frauenheilkd*, **75**, 935-940. <https://doi.org/10.1055/s-0035-1557905>