

慢性肾衰竭继发性甲状旁腺功能亢进患者行甲状旁腺全切加前臂移植术的临床分析

李莹莹*, 张嘉倩, 陈怿鹏, 高鹏丽, 张 铭, 邢广群#

青岛大学附属医院肾病科, 山东 青岛

Email: 1156690445@qq.com, #gqx99monash@163.com

收稿日期: 2020年11月2日; 录用日期: 2020年11月23日; 发布日期: 2020年11月30日

摘 要

目的: 分析慢性肾衰竭继发性甲状旁腺功能亢进患者(SHPT)行甲状旁腺全切除(PTX)加前臂移植术的疗效。方法: 回顾性分析2013年~2019年间青岛大学附属医院肾病科收治的慢性肾衰竭SHPT行PTX加前臂移植术的37例患者的临床资料。收集患者术前术后血清全段甲状旁腺激素(iPTH)及生化指标, 记录患者临床症状缓解情况, 术后并发症以及复发情况。结果: 37例患者中, 男性22例, 女性15例, 平均年龄 52.11 ± 1.76 岁, 均行血液透析, 平均透析时长 86.59 ± 6.03 月。术前33例有肌肉无力, 31例有皮肤瘙痒, 28例有骨痛, 6例存在骨折或畸形, 3例有明显的身高缩小, 24例有骨外钙化, 其中1例为巨大软组织钙化, $15 \text{ cm} \times 20 \text{ cm}$ 。术前iPTH $2039.30 \pm 160.29 \text{ ng/L}$, 术后1月iPTH $63.49 \pm 16.41 \text{ ng/L}$, $P < 0.001$, 差异有统计学意义。术后患者的iPTH及血钙、血磷、碱性磷酸酶均较术前改善, 差异显著。且患者术后皮肤瘙痒及骨痛症状大部分得到缓解。结论: PTX加前臂移植术是治疗慢性肾衰竭SHPT安全有效的手段之一, 对于内科治疗失败的难治性SHPT患者应尽早行手术治疗。

关键词

慢性肾衰竭, 继发性甲状旁腺功能亢进, 甲状旁腺切除术, 甲状旁腺前臂移植

Clinical Analysis of Total Parathyroidectomy and Forearm Transplantation in Patients with Secondary Hyperparathyroidism in Chronic Renal Failure

Yingying Li*, Jiaqian Zhang, Yipeng Chen, Pengli Gao, Ming Zhang, Guangqun Xing#

*第一作者。

#通讯作者。

文章引用: 李莹莹, 张嘉倩, 陈怿鹏, 高鹏丽, 张铭, 邢广群. 慢性肾衰竭继发性甲状旁腺功能亢进患者行甲状旁腺全切加前臂移植术的临床分析[J]. 临床医学进展, 2020, 10(11): 2779-2786. DOI: 10.12677/acm.2020.1011423

Abstract

Objective: To analyze the effect of total parathyroidectomy (PTX) plus forearm transplantation in patients with chronic renal failure secondary hyperparathyroidism (SHPT). **Methods:** Retrospective analysis was performed on the clinical data of 37 patients with SHPT receiving PTX plus forearm transplantation in the Department of Nephrology, Affiliated Hospital of Qingdao University from 2013 to 2019. The preoperative and postoperative serum complete parathyroid hormone (iPTH) and biochemical indexes were collected to record the remission of clinical symptoms, postoperative complications and recurrence of the patients. **Results:** Among the 37 patients, 22 were male and 15 were female, with an average age of 52.11 ± 1.76 years. All patients underwent hemodialysis for an average length of 86.59 ± 6.03 months. Before surgery, 33 patients had muscle weakness, 31 had itchy skin, 28 had bone pain, 6 had fractures or deformities, 3 had significant height reduction, and 24 had extra-osseous calcification, including 1 case of massive soft tissue calcification ($15 \text{ cm} \times 20 \text{ cm}$). $\text{iPTH } 2039.30 \pm 160.29 \text{ ng/L}$ before surgery, $\text{iPTH } 63.49 \pm 16.41 \text{ ng/L}$ 1 month after surgery, $P < 0.001$, the difference was statistically significant. The iPTH, blood calcium, blood phosphorus and alkaline phosphatase of the postoperative patients were improved significantly compared with those before the operation. The symptoms of itchy skin and bone pain were mostly relieved after operation. **Conclusion:** PTX plus forearm transplantation is one of the safe and effective methods to treat SHPT in chronic renal failure. For refractory SHPT patients with medical treatment failure, surgical treatment should be performed as soon as possible.

Keywords

Chronic Kidney Failure, Secondary Hyperparathyroidism, Parathyroidectomy, Parathyroid Forearm Transplantation

Copyright © 2020 by author(s) and Hans Publishers Inc.

This work is licensed under the Creative Commons Attribution International License (CC BY 4.0).

<http://creativecommons.org/licenses/by/4.0/>



Open Access

1. 引言

继发性甲状旁腺功能亢进症(secondary hyperparathyroidism, SHPT)是慢性肾脏病(Chronic kidney disease, CKD)的常见并发症[1] [2], 尤其是对于长期血液透析患者[3] [4], 大约 90%的慢性肾衰竭患者在开始血液透析时就发展为 SHPT [5]。由于钙和磷酸盐稳态的逐渐失调, 导致 CKD 相关的矿物质和骨骼疾病(CKD-MBD), 使得血管、软组织及心脏瓣膜等多处钙化, 严重影响患者心血管死亡率和全因死亡率[6]。目前对于 SHPT 的治疗措施主要包括: 限制磷摄入、充分透析、口服磷结合剂控制高磷血症; 服用活性维生素 D 及其类似物; 钙受体激动剂如西那卡塞; 局部疗法及手术[7]。随着医学事业的快速发展, 目前内科有很多药物对继发性甲状旁腺功能亢进的治疗效果可, 但是仍然有很多难治性 SHPT 患者需行手术治疗。目前尚不清楚手术疗法长期对 SHPT 患者是否真正有益。本研究对 37 例行甲状旁腺全切术加前臂

移植术的患者的临床资料进行回顾性分析，现报道如下。

2. 研究对象及方法

2.1. 研究对象

选择 2013~2019 年间在青岛大学附属医院肾病科接受 PTX 加前臂移植术的慢性肾衰竭 SHPT 患者 37 例，并通过了青岛大学附属医院伦理审查。纳入标准：患者均符合慢性肾衰竭维持性血液透析继发性甲状旁腺功能亢进的诊断标准，行 PTX 加前臂移植术的手术指征参照本研究中心治疗经验及 KDIGO 指南 [7]，包括：1) 血清全段 PTH(iPTH) > 600~800 ng/L，伴有高钙或高磷血症；2) 有严重的骨痛、皮肤瘙痒、骨外钙化及畸形等临床表现；3) 内科治疗失败；4) 影像学发现至少 1 个增大的甲状旁腺，除外异位甲状旁腺，符合上述第 1~3 项中任意 1 项及第 4 项者即可考虑手术治疗。排除严重肝功能障碍，妊娠期以及既往行颈部手术的患者。

2.2. 方法

1) 术前内科处理：所有患者均行标准的血液透析治疗，每周 3 次，4 h/次，部分患者每周加做血液透析滤过 1 次。所有患者均在术前行甲状旁腺超声及甲状旁腺融合显像检查以评估甲状旁腺的部位、大小及数目。

2) 手术方法：所有患者均在全身麻醉下行 PTX 加前臂移植术。术中仔细寻找并分离周围组织、取出探查到的全部甲状旁腺腺体(均行术中快速冰冻切片证实为甲状旁腺)。取其中体积相对较小且呈弥漫性增生病变的腺体，置于 4℃ 林格液中，切成 1 mm 左右的小块，取 10~20 小块种植于非动静脉内瘘侧的上肢前臂肌肉中。

3) 围手术期处理：严格掌握适应证，术前行相关检查排除手术禁忌症。术中监测患者的 iPTH 及血钙水平，在手术全切除后 15 min 记录患者血清 iPTH 水平。如果检测到四个及以上的甲状旁腺，而在手术切除后的 15 分钟，iPTH 水平降低 80%，则可以认为甲状旁腺已完全切除。并且在术后 1 天再次检查血清钙和 iPTH，以确定是否发生严重的低钙血症。

4) 一般资料：收集患者的性别、年龄、透析方式、透析时长等一般资料。生化指标：收集患者术前、术后 1 天、1 周、1 月、3 月、6 月、1 年、2 年及 3 年的 iPTH、血钙、血磷及术前及术后 1 个月的碱性磷酸酶及血红蛋白等指标。

5) 统计学方法：采用 SPSS 25.0 软件进行数据的统计学处理，所有数据均进行正态性检验，符合正态分布的计量资料采用 $\bar{x} \pm s$ 表示，偏态分布的计量资料以 M(1/4, 3/4) 表示，计数资料以率(百分比)表示，组间比较采用配对 t 检验；组间比较采用非参数秩和检验。P < 0.05 有统计学意义。

3. 结果

3.1. 一般资料

本研究共纳入行 PTX 加前臂移植术的慢性肾衰竭 SHPT 患者 37 例，其中男性 22 例，女性 15 例，平均年龄 52.11 ± 1.76 岁，均行血液透析，平均透析时长 86.59 ± 6.03 月。透析时间 ≤ 5 年的 13 例(35.1%)，5~10 年的 19 例(51.4%)，>10 年的 5 例(13.5%)。见表 1。

3.2. 术前定位及手术和病理资料

所有患者均接受甲状旁腺超声检查。检测到 1~4 甲状旁腺肿大。在总共 124 个病变中，甲状旁腺超声检查的阳性率为 93.55% (116/124)。37 例患者均接受了甲状旁腺融合显像，阳性率为 95.97% (119/124)。

甲状旁腺超声结合甲状旁腺融合显像的阳性率可高达 98.39% (122/124)。37 例患者均成功接受甲状旁腺切除加前臂移植术, 3 例患者术中切除甲状旁腺 1 枚, 3 例患者切除 2 枚, 7 例患者切除 3 枚, 24 例患者切除 4 枚。

Table 1. General information of 37 patients ($\bar{x} \pm s/n(\%)$)

表 1. 37 例患者一般资料($\bar{x} \pm s/n(\%)$)

		n = 37 例
性别	男	22 (59.5)
	女	15 (40.5)
年龄		52.11 ± 1.76
糖尿病病史		3 (8.1)
尿路结石病史		4 (10.8)
血液透析		37 (100)
透析时长(月)		86.59 ± 6.03
	≤60 个月	13 (35.1)
	61~120 个月	19 (51.4)
	>120 个月	5 (13.5)

3.3. 临床症状

33 例有肌肉无力, 31 例有皮肤瘙痒, 28 例有骨痛, 6 例存在骨折或畸形, 3 例有明显的身高缩小, 24 例有骨外钙化, 其中 1 例为巨大软组织钙化, 15 cm × 20 cm。术后 1 个月, 大部分患者肌肉软弱无力、皮肤瘙痒及骨痛明显得到改善。如表 2 所示。

Table 2. Clinical manifestations of 37 patients before and after operation

表 2. 37 例患者手术前后临床表现

临床表现	术前(n = 37 例)	术后 1 月(n = 37 例)
肌肉无力	33 (89.19%)	10 (27.03%) ^a
皮肤瘙痒	31 (83.78%)	3 (8.11%) ^a
骨痛	28 (75.68%)	2 (5.4%) ^a
骨折或畸形	6 (16.21%)	6 (16.21%)
身高缩小	3 (8.10%)	3 (8.10%)
软组织钙化	1 (2.70%)	1 (2.70%)
骨外钙化	24 (64.86%)	23 (62.16%)

注: ^a表示 P < 0.01。

3.4. 血生化指标

与术前相比, 术后 1 个月患者 iPTH、血钙、血磷、血钙磷乘积及碱性磷酸酶显著下降(均 P < 0.001), 且术后患者贫血也得到一定程度的改善。如表 3。在随访期间患者 iPTH 相对稳定(63.49 ± 16.41), 趋势如图 1 所示; 虽然血钙、血磷没有明显下降, 但在随访期间都保持在正常范围内, 但在术后 2 年左右患者血磷开始升高, 考虑与患者饮食、透析不充分等相关, 需加强血钙、磷的监测。趋势如图 2、图 3。

Table 3. Comparison of test indexes of 37 patients before and after operation
表 3. 37 例患者手术前后的检验指标比较

	手术前(n = 37 例)	手术后 1 月(n = 37 例)	P
iPTH(ng/L)	2039.30 ± 160.29	63.49 ± 16.41	<0.001
血钙(mmol/L)	2.55 ± 0.13	1.98 ± 0.05	<0.001
血磷(mmol/L)	2.52 ± 0.13	1.11 ± 0.06	<0.001
血钙磷乘积(mg ² /dL ²)	6.36 ± 0.31	2.17 ± 0.12	<0.001
血碱性磷酸酶(U/L)	426.81 ± 82.53	83.48 ± 8.00	<0.001
血红蛋白(g/L)	96.00 ± 2.97	110.52 ± 2.46	<0.001
血管钙化	22 (59.5)	21 (56.8)	0.317

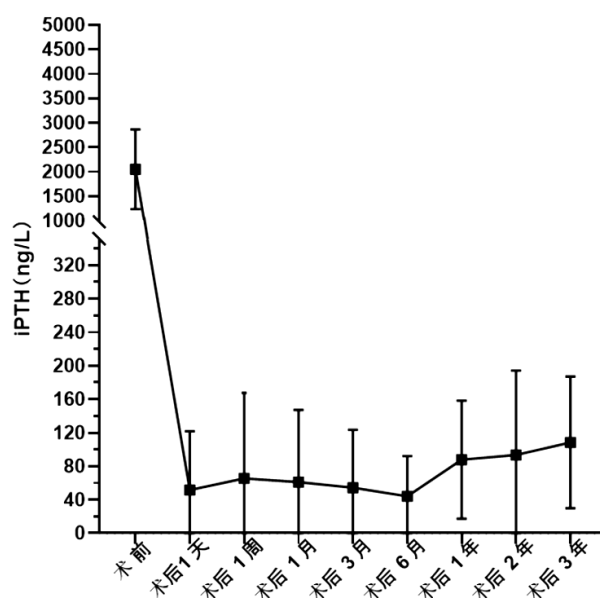


Figure 1. The change trend of iPTH before and after operation in 37 patients

图 1. 37 例患者手术前后 iPTH 的变化趋势

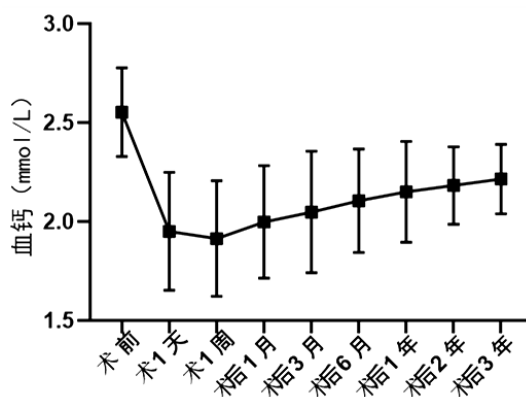


Figure 2. The trend of serum calcium before and after operation in 37 patients

图 2. 37 例患者手术前后血钙的变化趋势

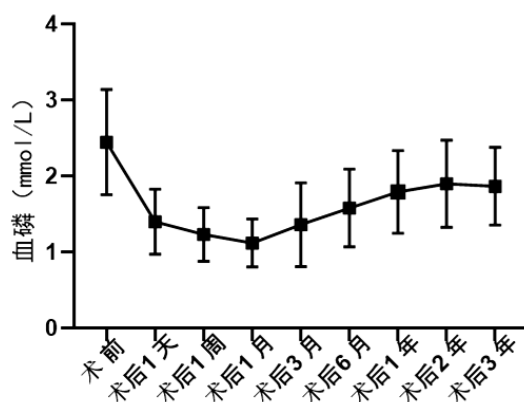


Figure 3. The variation trend of blood phosphorus in 37 patients before and after operation

图 3. 37 例患者手术前后血磷的变化趋势

3.5. 术后并发症及复发率

术后患者低钙血症的发生率较高, 达 91.89% (34/37), 积极的给予患者静脉或口服补钙后得到有效控制。1 例出现一过性喉返神经损伤, 表现为声音嘶哑, 后逐渐自行好转。其余患者均未出现与手术相关的并发症。在随访 1 年时复发 2 例(5.4%), 给予患者加大骨化三醇剂量, 其中 1 例得到缓解, 1 例行前臂移植的甲状旁腺切除术后好转。病例最长随访 5 年, 共 2 例, 均未复发。

4. 讨论

根据我国大数据统计显示, iPTH 的控制达标率为 55.3%。虽然目前已有多种药物用来治疗继发性甲状旁腺功能亢进症, 但患者需要长期的服药, 且费用较高, 尤其是西那卡塞。较重的经济负担可能会影响患者的依从性, 从而加重患者的病情, 影响患者的生活质量及预后。随着慢性肾脏病的进展, 甲状旁腺的弥漫性病变逐渐变成结节性病变。与弥漫性增生性腺相比, 结节性增生性腺的维生素 D 受体(VDR)和钙感受受体(CASR)更少, 因此对于像西那卡塞这种通过提高 CASR 的敏感性来减少 PTH 分泌的药物可能不能充分抑制 iPTH 水平[8] [9]。然而成功的手术治疗切除几乎所有的甲状旁腺, 消除了 iPTH 的主要来源, 从而使 iPTH 水平迅速下降, 甲状旁腺切除术有利于改善患者的钙磷代谢紊乱, 减少心血管事件、骨折等风险, 从而改善患者的生存质量, 降低死亡率, 改善预后[10]。本研究结果也显示慢性肾衰竭 SHPT 患者行 PTX 加前臂移植术可明显改善患者骨痛、乏力及皮肤瘙痒等临床症状。

由于甲状旁腺的体积小, 数量大, 位置不确定以及异位甲状旁腺的发生率较高, 术前探查时必须进行术前定位成像, 以避免过多的颈部探查, 增加手术并发症的风险[11] [12]。本研究中, 37 例患者术前均行超声加甲状旁腺融合显像进行定位, 结果显示, 超声联合甲状旁腺融合显像可提高检出率。目前对于慢性肾脏病继发性甲状旁腺功能亢进症患者行的术式主要包括 PTX, 甲状旁腺次全切除术、PTX 加前臂移植术[13]。目前专家多采用 PTX 加前臂移植术, 但是目前尚缺乏针对各种手术方式的大样本随机对照研究[14] [15] [16] [17] [18]。国外学者报道了 1000 例行 PTX 加前臂移植术的患者, 成功率高, 复发率低, 并发症少[14] [15]。国内有学者对于尿毒症 SHPT 行 PTX 加前臂移植术的患者进行长期随访, 发现手术成功患者的骨痛及皮肤瘙痒症状均迅速缓解, 而且对于远期疗效如贫血状态、透析充分性均得到一定程度的改善[19] [20] [21] [22] [23]。本研究中患者全部采用 PTX 加前臂移植术, 术后复发率低(5.4%), 并发症少见, 长期随访, 患者 iPTH 水平稳定。但术后 2 年左右, 患者血磷开始升高, 考虑与患者饮食控制不佳, 透析不充分等相关。对于此类患者需加强血磷的监测。

综上所述,在对慢性肾衰竭继发性甲状旁腺功能亢进症患者进行治疗时,虽然药物治疗取得了进步,但是对于难治性 SHPT 患者应尽早行甲状旁腺切除术。选择 PTX 不仅可以有效改善患者临床症状,而且能够提高患者生活质量,改善预后,值得推广使用。在此类患者术后长期随访过程中,也仍需关注血钙、血磷的变化,及时调整治疗方案,尽可能改善患者的预后,提高生活质量。

利益冲突

所有作者均声明不存在利益冲突。

参考文献

- [1] Schneider, R. and Bartsch, D.K. (2015) Role of Surgery in the Treatment of Renal Secondary Hyperparathyroidism. *British Journal of Surgery*, **102**, 289-290. <https://doi.org/10.1002/bjs.9661>
- [2] Tentori, F., Wang, M., Bieber, B.A., et al. (2015) Recent Changes in Therapeutic Approaches and Association with Outcomes among Patients with Secondary Hyperparathyroidism on Chronic Hemodialysis: The DOPPS Study. *Clinical Journal of the American Society of Nephrology*, **10**, 98-109. <https://doi.org/10.2215/CJN.12941213>
- [3] Block, G.A., Klassen, P.S., Lazarus, J.M., et al. (2004) Mineral Metabolism, Mortality, and Morbidity in Maintenance Hemodialysis. *Journal of the American Society of Nephrology*, **15**, 2208-2218. <https://doi.org/10.1097/01.ASN.0000133041.27682.A2>
- [4] Cozzolino, M., Brancaccio, D., Gallieni, M., et al. (2005) Pathogenesis of Parathyroid Hyperplasia in Renal Failure. *Journal of Nephrology*, **18**, 5-8.
- [5] Memmos, D.E., Williams, G.B., Eastwood, J.B., Gordon, E.M., Cochrane, C.L., Gower, P.E., et al. (1982) The Role of Parathyroidectomy in the Management of Hyperparathyroidism in Patients on Maintenance Haemodialysis and after Renal Transplantation. *Nephron*, **30**, 143-148. <https://doi.org/10.1159/000182451>
- [6] 王莉, 李贵森, 刘志红. 中华医学会肾脏病学分会《慢性肾脏病矿物质和骨异常诊治指导》[J]. 肾脏病与透析肾移植杂志, 2013, 22(6): 554-559.
- [7] (2009) KDIGO Clinical Practice Guideline for the Diagnosis, Evaluation, Prevention, and Treatment of Chronic Kidney Disease-Mineral and Bone Disorder (CKD-MBD). *Kidney International Supplements*, **113**, S1-S130.
- [8] Jamal, S.A. and Miller, P.D. (2013) Secondary and Tertiary Hyperparathyroidism. *Journal of Clinical Densitometry*, **16**, 64-68. <https://doi.org/10.1016/j.jocd.2012.11.012>
- [9] Brown, E.M. (2010) Clinical Utility of Calcimimetics Targeting the Extracellular Calcium-Sensing Receptor (CaSR). *Biochemical Pharmacology*, **80**, 297-307. <https://doi.org/10.1016/j.bcp.2010.04.002>
- [10] Tominaga, Y., Matsuoka, S. and Uno, N. (2009) Surgical and Medical Treatment of Secondary Hyperparathyroidism in Patients on Continuous Dialysis. *World Journal of Surgery*, **33**, 2335-2342. <https://doi.org/10.1007/s00268-009-9943-3>
- [11] Matsuoka, S., Tominaga, Y., Sato, T., et al. (2007) Recurrent Renal Hyperparathyroidism Caused by Parathyromatosis. *World Journal of Surgery*, **31**, 299-305. <https://doi.org/10.1007/s00268-006-0391-z>
- [12] Huang, Y., Wu, H. and Luo, Z. (2019) Efficacy Analysis of Medical and Surgical Treatments in Chronic Kidney Disease Patients with Secondary Hyperparathyroidism. *American Journal of Otolaryngology*, **40**, 102228. <https://doi.org/10.1016/j.amjoto.2019.05.009>
- [13] Koppe, L., Fouque, D. and Kalantar-Zadeh, K. (2019) Kidney Cachexia or Protein-Energy Wasting in Chronic Kidney Disease: Facts and Numbers. *Journal of Cachexia, Sarcopenia and Muscle*, **10**, 479-484. <https://doi.org/10.1002/jcsm.12421>
- [14] Tominaga, Y., Uchida, K., Haba, T., et al. (2001) More than 1,000 Cases of Total Parathyroidectomy with Forearm Autograft for Renal Hyperparathyroidism. *American Journal of Kidney Diseases*, **38**, S168-S171. <https://doi.org/10.1053/ajkd.2001.27432>
- [15] Kievit, A.J., Tinnemans, J.G.M., Idu, M.M., Groothoff, J.W., Surachno, S. and Aronson, D.C. (2010) Outcome of Total Parathyroidectomy and Autotransplantation as Treatment of Secondary and Tertiary Hyperparathyroidism in Children and Adults. *World Journal of Surgery*, **34**, 993-1000. <https://doi.org/10.1007/s00268-010-0446-z>
- [16] Raggi, P., Chertow, G.M., Torres, P.U., Csiky, B., Naso, A., Nossuli, K., et al. (2011) The ADVANCE Study: A Randomized Study to Evaluate the Effects of Cinacalcet plus Low-Dose Vitamin D on Vascular Calcification in Patients on Hemodialysis. *Nephrology Dialysis Transplantation*, **26**, 1327-1339. <https://doi.org/10.1093/ndt/gfq725>
- [17] 姚力, 张凌, 刘鹏, 等. 甲状旁腺切除术治疗难治性甲状旁腺功能亢进症 89 例疗效评价[J]. 中国血液净化, 2009, 8(8): 431-436.

-
- [18] Agha, A., Loss, M., Schlitt, H.J. and Scherer, M.N. (2012) Recurrence of Secondary Hyperparathyroidism in Patients after Total Parathyroidectomy with Autotransplantation: Technical and Therapeutic Aspects. *European Archives of Oto-Rhino-Laryngology*, **269**, 1519-1525. <https://doi.org/10.1007/s00405-011-1776-7>
- [19] 李海明, 顾勇, 薛骏, 等. 甲状旁腺全切除加前臂移植治疗尿毒症继发性甲状旁腺功能亢进[J]. 中华肾脏病杂志, 2006, 22(4): 197-200.
- [20] 葛益飞, 任海滨, 刘佳, 等. 甲状旁腺全切除加前臂移植术治疗尿毒症继发性甲状旁腺功能亢进症[J]. 中华肾脏病杂志, 2013(1): 16-20.
- [21] 邓荣芳, 王利民, 唐美艳. 甲状旁腺全部切除加自体移植术治疗尿毒症维持性透析患者继发性甲状旁腺功能亢进症的临床疗效分析[J]. 中国社区医师, 2020, 36(13): 81-82.
- [22] 廖丹, 刘天奇, 朱懋光. 甲状旁腺全切除术与甲状旁腺全切除加自体移植术治疗尿毒症继发性甲状旁腺功能亢进的疗效比较[J]. 中国临床新医学, 2019, 12(3): 256-260.
- [23] 胡建明, 杨俊伟, 吴宏飞, 等. 肾性甲状旁腺功能亢进症甲状旁腺全切除加前臂移植 31 例临床分析[J]. 中华内科杂志, 2006, 45(9): 714-716.