

# 手术治疗植物性胃石致十二指肠梗阻1例 并文献复习

田娜<sup>1</sup>, 周洁<sup>2</sup>, 王晶<sup>3</sup>, 刘小雷<sup>4\*</sup>

<sup>1</sup>青岛大学附属医院内分泌科, 山东 青岛

<sup>2</sup>青岛市优抚医院第四病区, 山东 青岛

<sup>3</sup>青岛大学附属医院麻醉科, 山东 青岛

<sup>4</sup>青岛大学附属医院平度院区普外一科, 山东 青岛

Email: zhangjianqdfy@126.com, \*13553090643@163.com

收稿日期: 2020年8月31日; 录用日期: 2020年9月15日; 发布日期: 2020年9月22日

## 摘要

背景: 胃石是一种较为罕见的临床疾病, 通常难以诊断和治疗。根据其核心成分不同可分为植物性胃石、动物性胃石、药物性胃石、乳性胃石等。最常见的是植物性胃石。因发病率较低, 临床症状不典型, 易发生误诊、漏诊。病例介绍: 本文通过回顾手术治疗植物性胃石致十二指肠梗阻一例, 进行文献复习, 总结植物性胃石形成因素、临床特点、治疗方法及误诊因素, 以提高认识, 降低误诊率。结论: 植物性胃石是一种少见疾病, 诊疗过程中应详细询问病史、既往史, 及时完善全腹CT和(或)胃镜检查。手术指征的把握和手术时机的选择要尤其严格。

## 关键词

植物性胃石, 腹痛, 手术治疗, 个案报道

# Surgical Treatment of Duodenal Obstruction Caused by Vegetative Gastrolith: A Case Report and Literature Review

Na Tian<sup>1</sup>, Jie Zhou<sup>2</sup>, Jing Wang<sup>3</sup>, Xiaolei Liu<sup>4\*</sup>

<sup>1</sup>Department of Endocrinology, The Affiliated Hospital Qingdao University, Qingdao Shandong

<sup>2</sup>Department of Fourth Ward, The Qingdao Special Care Hospital, Qingdao Shandong

<sup>3</sup>Department of Anesthesiology, The Affiliated Hospital Qingdao University, Qingdao Shandong

\*通讯作者。

<sup>4</sup>The First Department of General Surgery, Pingdu District, The Affiliated Hospital Qingdao University, Qingdao Shandong  
Email: zhangjianqdfy@126.com, \*13553090643@163.com

Received: Aug. 31<sup>st</sup>, 2020; accepted: Sep. 15<sup>th</sup>, 2020; published: Sep. 22<sup>nd</sup>, 2020

## Abstract

**Background:** Bezoars is a relatively rare clinical disease that is usually difficult to diagnose and treat. According to its core components, the core components can be divided into Phytobezoars, Trichobezoars, Pharmacobezoars, and milk protein in milk-fed babies and infants. The most common is gastrolith. Because of the low incidence and atypical clinical symptoms, misdiagnosis and missed diagnosis are prone to occur. **Case presentation:** This article reviewed a case of duodenal obstruction caused by vegetal gastrolith, reviewed the literature, summarized the factors of vegetal gastrolith formation, clinical characteristics, treatment methods and misdiagnosis factors, in order to improve understanding and reduce the misdiagnosis rate. **Conclusion:** Vegetal gastrolith is a rare disease. In the process of diagnosis and treatment, detailed medical history and past history should be inquired, and the whole abdominal CT and/or gastroscopy should be perfected in time. The grasp of surgical indications and the timing of surgery should be particularly strict.

## Keywords

Phytobezoars, Stomach Ache, Surgical Treatment, Case Report

Copyright © 2020 by author(s) and Hans Publishers Inc.

This work is licensed under the Creative Commons Attribution International License (CC BY 4.0).

<http://creativecommons.org/licenses/by/4.0/>



Open Access

## 1. 介绍

胃石(Bezoars)是一种较为罕见的临床疾病,通常难以诊断和治疗。根据其核心成分不同可分为植物性胃石(Phytobezoars)、动物性胃石(Trichobezoars)、药物性胃石(Pharmacobezoars)、乳性胃石(milk protein in milk-fed babies and infants)等[1]。最常见的是植物性胃石。因发病率较低,临床症状不典型,易发生误诊、漏诊。本文通过回顾手术治疗植物性胃石致十二指肠梗阻一例,进行文献复习,总结植物性胃石形成因素、临床特点、治疗方法及误诊因素,以提高认识,降低误诊率。

## 2. 案例报告

李某某,女,60岁,因“恶心、呕吐10余天”入院。既往史:1年前因“消化道柿石症”就诊,经药物治疗后好转。查体:腹部平坦,腹肌不紧张,上腹部饱满,轻压痛、无反跳痛,肝脾肋下未及,未及异常包块,移动性浊音阴性,肠鸣音弱。辅助检验:血常规、生化、电解质、血凝、淀粉酶、肿瘤标志物等相关检验未见明显异常。胃镜:胃石症进入十二指肠球部,内镜下无法取出,胃潴留(图1)。初步诊断:胃石症,肠梗阻,胃潴留。入院后予以禁饮食、持续胃肠减压、生长抑素微量泵入、预防腹腔感染、静脉补液等对症治疗。效果欠佳,腹痛进行性加重。复查CT示:十二指肠内胃石形成,肠梗阻。考虑保守治疗无明显疗效、胃镜无法碎石,取得患者及家属知情同意后行手术治疗,术中见:十二指肠球部以下数枚胃石,直径2~4cm不等,质硬,无法粉碎推至远端肠管,遂经胃前壁打开取出(图2)。术

后3天首次排气，5天复查全腹CT未见胃石，术后天出院。出院后2周、第1个月、第3个月三次随访均未诉不适。本文报道所涉及患者病例信息方面均获得患者的知情同意。

**胃镜治疗报告单**

姓名: 李	性别: 女	年龄: 60岁	病理号:
登记号: 0005454	住院号:	病床号:	送检科室: 消化内科门诊



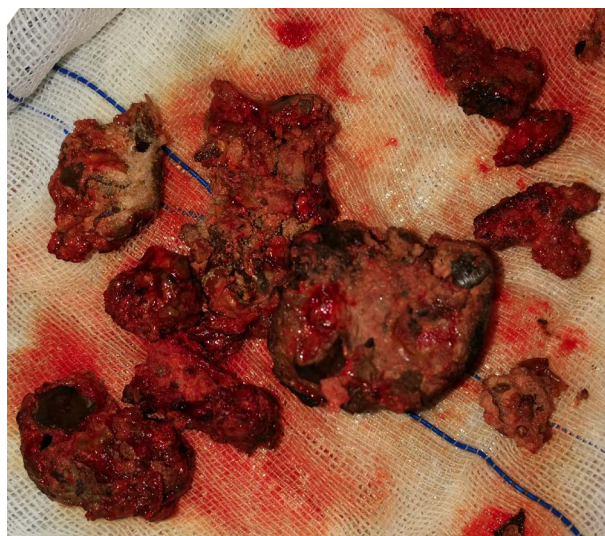幽门

**检查所见:** 进镜至十二指肠球部，见黑色胃石残留，占据整个十二指肠球腔，无法推送至十二指肠远端。用圈套器无法套取胃石，换用碎石芯，因十二指肠球腔空间有限，胃石向十二指肠球部远端移动，患者反应剧烈，无法套取胃石。胃内大量食物残留。



<b>检查诊断:</b> 胃石阻塞十二指肠球部 胃潴留	<b>活检部位:</b>
--------------------------------	--------------

**Figure 1.** Gastroscopy report of Li  
**图 1.** 李某某胃镜报告



**Figure 2.** Plant gastrolith was removed during the operation  
**图 2.** 术中取出植物性胃石

### 3. 讨论

#### 3.1. 形成机制及临床特点

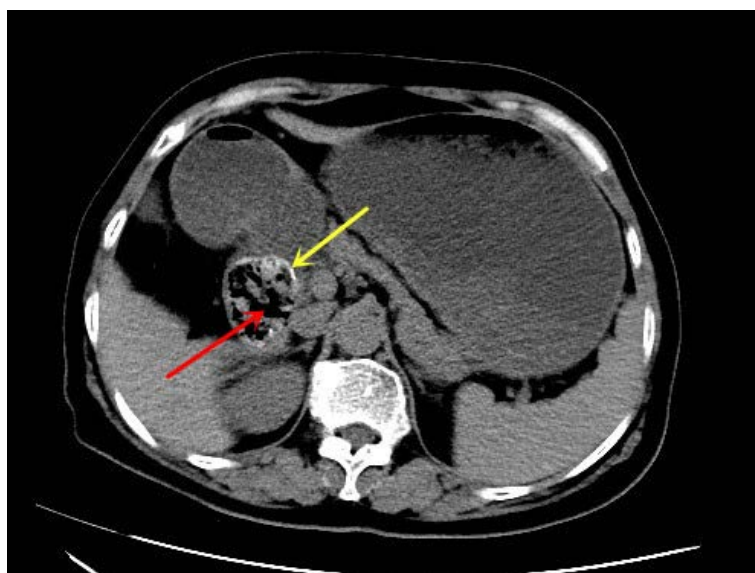
植物性胃石多由于进食山楂、柿子或黑枣等富含鞣酸、果胶、树胶等成分的食物，鞣酸遇胃酸后可

与食物中的蛋白质相结合，形成不溶性鞣酸蛋白，沉淀于胃内；果胶和树胶遇到胃酸可形成凝胶，将之前沉淀的鞣酸蛋白粘合成块，并与食物纤维残渣凝集成大小不等的结石[2]。我中心及许多学者均认为腹部手术史是形成植物性胃石的重要影响因素[3]，这可能与手术会使原解剖结构改变，形成肠粘连，导致肠内容物难排出困难有关；另外，影响胃肠蠕动的慢性疾病如糖尿病[4]等也是促进胃石形成的因素。

临床上植物性胃石症患者均在就诊前有进食山楂、柿子或黑枣的生活史。就诊时常表现为腹部胀痛不适，多位于上腹部，亦可呈弥漫性。可伴有恶心、呕吐，食欲减退等，如就诊不及时可出现消化道出血、消化道穿孔、肠梗阻等表现，病程较长者可出现不同程度体重下降。查体可有腹部压痛，少数肿块较大或腹壁较薄弱者可触及肿块，均缺乏特异性。

### 3.2. 诊断及鉴别诊断

因植物性胃石症患者查体无特异性，因此本病的诊断要依靠内镜和影像学检查。有学者认为本病的诊断首选胃镜检查，但我们认为计算机断层扫描(CT)是影像学的首选检查，其灵敏度高达 95%和特异度高达 70%。全腹 CT 可协助判断胃石嵌顿位置，清楚显示被卡压胃肠道有无水肿、缺血、绞窄，评估有无腹腔游离气体、腹腔积液，让临床医师准确把握手术时机。在 CT 平扫下植物性胃石常表现为：呈圆形或卵圆形团块，其内可见不规则蜂窝状气泡影，边界清楚，团块边缘常有细线状、壳样高密度影，形似胶囊壁，因此有学者称之为胶囊征(图 3)。



**Figure 3.** Large mixed density mass in the duodenum with irregular sieve or honeycomb air bubble (red arrow); its boundary is clear and the edge density is increased, also known as “capsule sign” (yellow arrow)

**图 3.** 十二指肠内巨大混杂密度团块，其内见不规则筛状或蜂窝状气泡影(红色箭头)；其边界清楚、边缘密度增高，又称“胶囊征”(黄色箭头)

因胃石症通常表现为无特异性腹痛，因此需要与腹痛、尤其是上腹痛者相鉴别，如消化道穿孔、急性胰腺炎、急性胃肠炎、急性肠梗阻等，罕见者亦需要与急性心肌梗死、主动脉夹层等相鉴别。植物性胃石症通常在发病前有进食高鞣酸食物史，有典型的胃镜及腹部 CT 表现，因此通过详细询问既往史及相关辅助检查，明确诊断相对容易。如此文报道的患者为例，患者既往患有“消化道柿石症”，此次就诊表现为恶心、呕吐，上腹部饱满。通过查体和详细的追问病史已经近期的饮食情况，是会对疾病的诊断有一定的提示意义和价值的。

### 3.3. 治疗方法

植物性胃石的治疗结合肿块体积大小、嵌顿的位置、肿块成分具体分析。治疗方法主要包括：药物溶石，内镜下治疗、手术治疗等。有研究认为多种药物或食物具有溶石作用，如碳酸氢钠，盐酸，盐溶液，可乐和酶制剂(如纤维素酶、木瓜蛋白酶、胰酶)等。其中 5%碳酸氢钠 pH 值为 8.31，与鞣酸反应生成鞣酸钠、水及二氧化碳，鞣酸钠质地松软，较容易溶解排出；5%碳酸氢钠经口或胃肠减压管进入胃内，能与胃内胃酸中和，有效升高胃内 pH 值，可以有效阻止植物性胃石继续形成；且不会升高血糖。但是，如患者合并溃疡、穿孔等情况时溶解过程中产生的二氧化碳会加重病情。另外，溶解后的碎块仍有阻塞幽门、小肠的可能，导致继发性肠梗阻[5]。

植物性胃石顾名思义常见位于胃内，因此有些研究认为内镜下碎石为首选治疗方案[6]。通常是在内镜直视下，应用异物钳、活检钳、鼠咬钳及息肉圈套等器械，采取切割、抓等物理方法碎石，粉碎后的胃石碎块可以排入下消化道或通过篮网取出。但内镜下碎石局限性较大，仅适用于胃石位于胃内、质地较软、直径较小( $\leq 2$  cm)的胃石，反之则治疗效果较差。另外，因内镜下碎石的专门器械价格高昂，使用率不高，内镜室一般不做常规准备。

总结我科诊疗胃石症经验、结合相关文献，我们认为消化道柿石症的手术指征如下：1) 诊治过程中腹痛持续不缓解甚至进行性加重者；2) 并发腹膜炎、消化道穿孔、消化道出血、肠梗阻、腹水等并发症者；3) 如果胃石已通过幽门，进入空肠、回肠，其他治疗方案效果欠佳者。如本文报道的这位患者，通过保守治疗和内镜治疗无明显的症状缓解，内镜治疗困难，因此选择手术治疗，对于这位患者而言，手术治疗的时机把握还是比较及时的。既往手术方式以开腹探查术为主，随着科技不断发展，腹腔镜下探查术已逐步成为主流。手术方案通常是剖开胃壁或肠管取出胃石，也有推荐在不剖开肠管的情况下先通过挤压的方法将胃石破坏后推向远端肠管，最好将肿块及(或)碎块推至通过回盲瓣。但是这样做易发生黏膜出血，肠浆膜层、肠系膜撕裂等。

### 4. 结论

综上所述，植物性胃石是一种少见疾病，是可以通过适当改变饮食结构和控制潜在促进形成因素来预防胃石形成，但胃石形成后如不能及时诊治会造成严重后果。诊疗过程中应详细询问病史、既往史，及时完善全腹 CT 和(或)胃镜检查。治疗方法包括药物溶石、内镜下治疗和手术治疗等，手术指征的把握和手术时机的选择要尤其严格。

### 参考文献

- [1] 王世和. 胃石症的内科治疗进展[J]. 临床消化病杂志. 1997(3): 118-119.
- [2] Dikicier, E., Altintoprak, F., Ozkan, O.V., Yagmurkaya, O. and Uzunoglu, M.Y. (2015) Intestinal Obstruction due to Phytobezoars: An Update. *World Journal of Clinical Cases*, **3**, 721-726. <https://doi.org/10.12998/wjcc.v3.i8.721>
- [3] Ben-Porat, T., Sherf, D.S., Goldenshluger, A., Yuval, J.B. and Elazary, R. (2016) Gastrointestinal Phytobezoar Following Bariatric Surgery: Systematic Review. *Surgery for Obesity and Related Diseases*, **12**, 1747-1754. <https://doi.org/10.1016/j.soard.2016.09.003>
- [4] Dhakal, O.P., Dhakal, M. and Bhandari, D. (2014) Phytobezoar Leading to Gastric Outlet Obstruction in a Patient with Diabetes. *BMJ Case Reports*, **2014**, 113-115. <https://doi.org/10.1136/bcr-2013-200661>
- [5] Lu, L. and Zhang, X.F. (2016) Gastric Outlet Obstruction: An Unexpected Complication during Coca-Cola Therapy for a Gastric Bezoar: A Case Report and Literature Review. *Internal Medicine*, **55**, 1085-1089. <https://doi.org/10.2169/internalmedicine.55.5567>
- [6] Ugenti, I., Travaglio, E., Lagouvardou, E., Caputi, I.O. and Martines, G. (2017) Successful Endoscopic Treatment of Gastric Phytobezoar: A Case Report. *International Journal of Surgery Case Reports*, **37**, 45-47. <https://doi.org/10.1016/j.ijscr.2017.06.015>