

颅骨修补术后出血性并发症的影响因素研究

韩金昆, 伦 鹏, 陈晓东, 吴泽玉, 韩富兵, 孙 鹏*

青岛大学附属医院神经外科, 山东 青岛

收稿日期: 2021年10月4日; 录用日期: 2021年11月1日; 发布日期: 2021年11月8日

摘 要

目的: 探究颅骨修补术后出血性并发症的影响因素, 并对研究结果和可能原因进行探讨。方法: 回顾性选取了2016年1月至2019年7月行单侧颅骨修补术患者433例。提取临床资料后, 对可能的因素行二元多因素Logistic回归分析, 并以独立影响因素为依据进行分组, 对分组后的临床资料进行Pearson卡方检验或Fisher精确检验, 确定独立影响因素影响的出血性并发症的具体类型。结果: 共433例患者纳入本研究, 二元多因素Logistic回归分析显示, 同期行V-P分流术为术后出血性并发症的独立危险因素(odds ratio 4.913; 95% CI 2.479~9.739; $p < 0.001$)。以是否伴随V-P分流术进行临床资料分组, 分组后资料显示两组性别、年龄、去骨瓣减压术与颅骨修补术的间隔时间、原发病、颅骨修补材料均无统计学差异, 伴随V-P分流术的颅骨修补患者术后并发脑内血肿的风险更高($P < 0.001$)。结论: 同期行V-P分流术为术后出血性并发症的独立危险因素, 且同期行V-P分流术可以增加脑内血肿的风险。而患者性别、年龄、去骨瓣减压术与颅骨修补术时间间隔、原发病是否凝血相关、修补材料种类尚不能判断为修补术后出血性并发症的影响因素, 早期(<3月)行颅骨修补术并不增加出血性并发症发生的可能性。

关键词

颅骨修补术, 脑室腹腔分流术, 术后并发症

Study and Discussion on the Influencing Factors of Hemorrhagic Complications after Cranioplasty

Jinkun Han, Peng Lun, Xiaodong Chen, Zeyu Wu, Fubing Han, Peng Sun*

Department of Neurosurgery, The Affiliated Hospital of Qingdao University, Qingdao Shandong

Received: Oct. 4th, 2021; accepted: Nov. 1st, 2021; published: Nov. 8th, 2021

*通讯作者 Email: sunpeng@qdu.edu.cn

文章引用: 韩金昆, 伦鹏, 陈晓东, 吴泽玉, 韩富兵, 孙鹏. 颅骨修补术后出血性并发症的影响因素研究[J]. 临床医学进展, 2021, 11(11): 4939-4946. DOI: 10.12677/acm.2021.1111725

Abstract

Objective: To investigate the influencing factors of hemorrhagic complications after cranioplasty and discuss the study results and possible causes. **Methods:** A total of 433 patients who received unilateral cranioplasty in the Affiliated Hospital of Qingdao University from January 2016 to July 2019 were selected retrospectively. Binary multivariate logistic regression analysis was performed for possible factors after clinical data extraction. And Pearson chi-square test or Fisher's exact test was performed for the clinical data after grouping based on independent influencing factors to identify which type of hemorrhagic complication is influenced by independent risk factors. **Results:** Binary multivariate logistic regression analysis on the study included 433 patients showed that simultaneous V-P shunt is an independent risk factor for postoperative hemorrhagic complications (odds ratio 4.913; 95% CI 2.479~9.739; $p < 0.001$). Post-grouping data based on presence or absence of V-P shunt showed no statistically significant differences in gender, age, interval between decompressive craniectomy and cranioplasty, primary disease, and skull repair materials between the two groups, but there was a higher risk of postoperative hematoma in patients undergoing skull repair with V-P shunt ($p < 0.001$). **Conclusion:** Independent risk factors for postoperative hemorrhagic complications are simultaneous V-P shunt which can increase the risk of hematoma. However, patient gender, age, time interval between decompressive craniectomy and cranioplasty, whether the primary disease is coagulation related, and type of prosthetic material cannot be judged as the influencing factors of hemorrhagic complications after repair. Early (<3 months) cranioplasty does not increase the possibility of hemorrhagic complications.

Keywords

Cranioplasty, Ventriculoperitoneal Shunt, Postoperative Complications

Copyright © 2021 by author(s) and Hans Publishers Inc.

This work is licensed under the Creative Commons Attribution International License (CC BY 4.0).

<http://creativecommons.org/licenses/by/4.0/>



Open Access

1. 引言

颅骨修补术是神经外科常见手术，常用于修补去骨瓣减压术后颅骨缺损，原发病则多为创伤性脑损伤、脑出血、脑梗死等疾病引起的急性颅内压增高。颅骨修补术在达到保护脑组织、恢复颅骨美学轮廓、治疗可能的脑脊液循环异常[1] [2] [3]目的的同时，其并发症的发生同样不容忽视。颅骨修补术有感染、出血、癫痫、皮下积液等多种术后并发症，在之前的研究中多涉及感染、皮下积液等并发症的影响因素，对于出血性并发症的影响因素则较少研究。本研究即针对此种情况，回顾性分析了颅骨修补术后出血相关并发症的影响因素。

2. 临床资料与方法

2.1. 临床资料

回顾性分析了2016年1月至2019年7月本院单侧颅骨修补术患者433例，男性患者294例，女性患者139例，年龄6~81岁，平均(50.9 ± 13.779)岁，去骨瓣手术与颅骨修补手术平均间隔时间为(5.26 ± 13.072)月，纳入标准：① 颅骨缺损且缺损区位于中线一侧；② 颅骨修补材料为钛网或冷冻自体骨瓣；③ 选择并同意颅骨修补方案。排除标准：① 曾行颅骨修补后失败去除修补骨瓣患者；② 合并精神疾病

者；③ 严重心、肾、肝功能异常者；④ 凝血功能障碍患者；⑤ 术后机体感染甚至术区感染患者。所有并发症的诊断均经过影像科 CT 检查后出具报告并经神经外科医生结合影像与临床表现再次确认(图 1) (具体临床统计资料见表 1)。

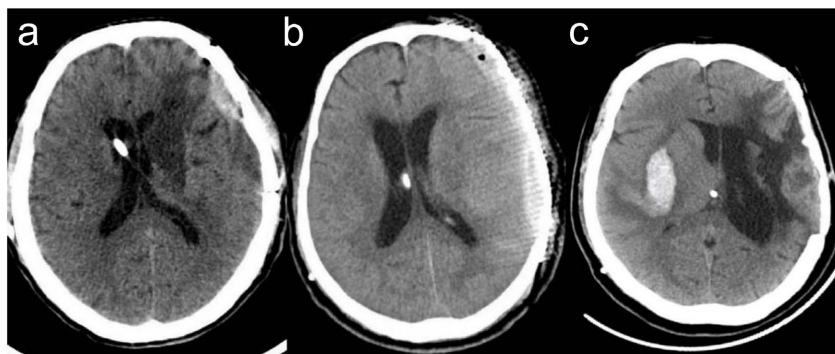


Figure 1. (a) Autologous cranioplasty with epidural hematoma after V-P shunt; (b) Titanium mesh cranioplasty with subdural hematoma after V-P shunt; (c) Autologous cranioplasty with V-P shunt for postoperative hematoma

图 1. (a) 自体颅骨修补术伴随 V-P 分流术后硬膜外血肿；(b) 钛网颅骨修补术伴随 V-P 分流术后硬膜下血肿；(c) 自体颅骨修补术伴随 V-P 分流术后脑内血肿

Table 1. Clinical data of patients

表 1. 患者临床统计资料

项目		频率	百分比(%)
性别	男	294	67.9
	女	139	32.1
年龄	≤60 岁	320	73.9
	>60 岁	113	26.1
去骨瓣减压术与颅骨修补术时间间隔	≤3 月	294	67.9
	>3 月	139	32.1
原发病	凝血功能相关	341	78.8
	非凝血功能相关	92	21.2
颅骨修补材料	钛网	159	36.7
	自体骨	274	63.3
是否伴随 V-P 分流术	是	69	15.9
	否	364	84.1
术后出血性并发症	总计	43	9.9
	硬膜下血肿	23	5.3
	硬膜外血肿	10	2.3
	脑内血肿	10	2.3

V-P = ventriculo peritoneal.

2.2. 治疗方法

所有颅骨修补术均为择期手术，均常规术前准备，行静吸复合麻醉，依据术前缺损定位行仰卧或侧

卧位，术区消毒铺巾后沿原发病手术切口切开皮肤、皮下组织及腱膜层，经游离皮瓣、止血牵拉后显露颅骨缺损区。取术前定做的个体化三维钛网，依据患者具体颅骨缺损形态用手术器械对其边缘与弯曲弧度进行微调，或取原发病手术时去除后置于我院冷冻室-40℃低温保存的自体骨瓣，两种颅骨修补材料均依据颅骨缺损部位和大小予以若干数量钛钉固定。置管引流后，以可吸收线缝合皮下，丝线缝合表皮，围术期均予抗生素预防感染。

同期行脑室腹腔分流术(V-P 分流术)患者均先行分流术再行修补术，静吸复合麻醉下取仰卧位，做1.5~2.0 cm 直切口，位置在缺损对侧侧脑室前角，对此处颅骨以电钻、手摇钻钻孔后显露硬膜，切开硬膜并对硬膜出血点予以电凝处理，之后向侧脑室前脚行分流管穿刺，并待脑脊液流出后拔出导芯，再次缓慢植入分流管3~4 cm，于皮下放置分流阀、插条自患者额、耳后和颈部及胸部到腹部穿通皮下隧道并置入分流管，术毕反复按压分流阀至对侧膨出脑组织缩小至与骨窗缘相平，再行对侧颅骨修补术。术后分流阀压力调至最高，根据患者脑室情况逐步调整分流阀控压至合适水平。

2.3. 统计分析

回顾性分析433例患者临床资料，部分原发病涉及凝血指标的波动甚至紊乱，将原发病分为凝血相关(脑外伤、自发性脑出血、脑梗塞)与非凝血相关(动脉瘤、动静脉畸形、脑肿瘤、表皮样囊肿)，统计术后出血性并发症包括硬膜下血肿、硬膜外血肿、脑内血肿的发病情况，统计可能影响出血性并发症的因素。采用SPASS 26.0统计软件，对可能的因素行Logistic回归分析，计算OR值及 p 值，以 p 值 <0.05 为有统计学意义。以有统计学意义的影响因素为依据进行分组，对分组后的基线分类变量及术后出血性并发症的不同类别进行Pearson卡方检验，对期望频数 <5 的变量进行Fisher精确检验，以 p 值 <0.05 为有统计学意义。

3. 结果

本研究结果示：术后出血性并发症共计43例(9.9%)，其中包括硬膜下血肿23例(5.4%)、硬膜外血肿10例(2.3%)、脑内血肿10例(2.3%)。对颅骨修补患者术后出血性并发症影响因素进行二元多因素Logistic回归分析，结果显示患者颅骨修补伴随V-P分流术与术后出血性并发症有强相关关系(odds ratio 4.913; 95% CI 2.479~9.739; $p < 0.001$)，而年龄、性别、颅骨修补材料、去骨瓣减压术与颅骨修补术时间间隔、原发病是否与凝血相关等因素均未见明显相关性(见表2)。以是否伴随V-P分流术进行数据分组，基线变量均 $p > 0.05$ ，在不同类别的出血性并发症的比较中，脑内血肿 $p < 0.001$ ，具有统计学意义，其余类别均 $p > 0.05$ ，表示伴随V-P分流术的颅骨修补患者术后并发脑内血肿的风险更高(见表3)。

Table 2. Binary multivariate logistic regression analysis of postoperative hemorrhagic complications

表 2. 术后出血性并发症的二元多因素 logistic 回归分析

变量	术后出血性并发症		
	发生率(%)	Odds ratio (95% CI)	p 值
性别(男)	10.5	1.199 (0.572~2.512)	0.631
年龄(>60岁)	11.5	1.241 (0.601~2.564)	0.559
去骨瓣减压术与颅骨修补术时间间隔(≤ 3 月)	10.2	0.960 (0.468~1.971)	0.912
原发病(凝血功能相关)	9.4	0.861 (0.391~1.895)	0.709
颅骨修补材料(自体颅骨)	11.7	1.822 (0.843~3.937)	0.127
伴随V-P分流术	26.1	4.913 (2.479~9.739)	<0.001

$p < 0.05$ 有统计学意义，霍斯默 - 莱梅肖检验 $p = 0.438$ 。

Table 3. Univariate analysis for presence or absence of concomitant V-P shunt
表 3. 是否伴随 V-P 分流术的相关单因素分析

	不伴随 V-P 分流术(%)	伴随 V-P 分流术(%)	<i>p</i>
性别(男)	242 (66.5)	52 (75.4)	0.148
年龄(>60 岁)	97 (26.6)	16 (23.2)	0.549
去骨瓣减压术与颅骨修补术时间间隔(≤3 月)	246 (67.6)	48 (69.6)	0.747
原发病(凝血功能相关)	287 (78.8)	54 (78.3)	0.913
颅骨修补材料(自体颅骨)	232 (63.7)	42 (60.9)	0.651
硬膜下血肿	16 (4.4)	7 (10.1)	0.073
硬膜外血肿	7 (1.9)	3 (4.3)	0.203
脑内血肿	2 (0.5)	8 (11.6)	<0.001

$p < 0.05$ 有统计学意义。

4. 讨论

去骨瓣减压术早期可有效缓解颅内压增高产生的脑疝风险, 但待脑水肿逐渐消退时, 大气压对颅骨缺损区的作用开始逐渐显现出来, 缺损区脑组织塌陷移位, 导致脑组织灌注减少、脑脊液循环障碍、静脉窦充血甚至 Trphined 综合征、细胞代谢障碍[4] [5] [6]。故颅骨修补术可以改善脑组织血流动力学及神经功能[2] [3]。

本研究的研究指标为出血性并发症。根据统计分析结果显示, 针对出血性并发症, 年龄、性别、原发病是否凝血相关均不应成为临床医生判断是否行颅骨修补术的主要考虑因素。钛网和自体颅骨在安全性方面也没有值得注意的差别, 从传统来看, 自体颅骨是天然的, 既经济又美观, 但存在周围血管侵入及炎症反应导致的颅骨吸收的问题[7], 吸收程度甚至可达一半之多[8] [9]。不过已有报道表示儿童、大骨瓣、长时间冻存、骨瓣断裂和颅骨成形术时 GOS 评分是自体骨修补术后颅骨吸收的危险因素[10] [11], 所以临床仍需要从以上因素考虑修补材料问题。

根据本研究的统计分析, 颅骨修补术后出血性并发症的发生与修补术距去骨瓣手术的时间间隔没有关系($p = 0.912$), 但关于这方面仍没有定论, 虽然本研究结果与 Gooch 等人的研究结果相同[12], 但 Schuss 等人的研究则显示颅骨修补术与去骨瓣手术的时间间隔与修补术后脑出血等并发症相关[13], 这可能与分组时短时间组中样本分布不同所致, 因为若完全无关, 那么理论上上去骨瓣手术当天即可再行修补术。不过, Liang 等人的研究显示早期行颅骨修补术对患者的神经功能恢复有积极作用[14], Songara 则根据影像判断脑水肿消退, 在去骨瓣术后一周行颅骨修补术, 并发症风险没有增加[15]。所以临床上不应拘泥于间隔时间的长短, 而应根据病人的具体情况进行手术时机的个体化判断, 从而达到更早给予患者更好生活质量的目的。

在本研究的所列可能的影响因素中, 只有同期行 V-P 分流术与出血性并发症有相关且为强相关关系($p < 0.001$), 结果显示伴随 V-P 分流的病人比单纯颅骨修补的病人发生出血性并发症的风险高 3.913 倍, 这可能与 V-P 分流术本身有关, V-P 分流术术后并发症是多方面的, 单纯的 V-P 分流术即有硬膜下血肿等出血性并发症, 原因即是分流过多或分流管不具抗虹吸作用而使颅内压下降过大, 使硬膜、脑组织错位导致硬膜窦血管与脑组织表面血管连接的桥静脉牵拉撕裂出血, 另外脑室穿刺不当也可以造成脑内血肿。并且颅骨修补术同期联合 V-P 分流术又存在它的特殊性, 分析可能为: ① V-P 分流时颅骨修补处硬脑膜与修补材料无附着, 在分流压力过小时易对硬膜血管产生负压作用, 使其破裂造成

硬膜外血肿,在本研究样本中,所有术后硬膜外血肿部位即皆为原颅骨缺损处。② 脑外伤等可能导致去骨瓣手术治疗的原发病会产生病后不同程度神经功能下降[16]及灰质、白质的萎缩[17],同时脑出血后会通过多种因素堵塞脑脊液循环通路[18],形成微小的“闭合腔”,分流过度造成的颅压下降时同样会对微血管产生负压破坏作用。③ 大量文献已证实正常人与脑损伤患者均会出现颅内压波动现象[19][20][21],结合 V-P 分流压调整相对颅内压变化的滞后性,更易对脑内组织产生负性作用,破坏脑内微血管。

综上所述,都显示了去骨瓣减压术同期行 V-P 分流术的较大出血风险,并且根据分组后研究数据,这种出血风险会更多表现为并发脑内血肿的可能($p < 0.001$),而并发硬膜下血肿的比较结果($p = 0.073$)可能是因为样本量不够大的缘故,针对硬膜外血肿则暂时不能认为同期行 V-P 分流术会对这种并发症有影响,这个结果也易于理解:① 很多导致去骨瓣的原发病例如硬膜下血肿需要打开硬膜,结合术中对硬膜出血的电凝则必定会破坏硬膜与大脑间的桥静脉连接,在去骨瓣手术与修补手术间的时间间隔内也不会完全恢复,并且在短间隔的病人中这种情况会更加明显,所以即使 V-P 分流后的负压牵拉也会导致修补后的硬膜下出血风险较小。② 颅骨修补时会把头皮与硬膜完全分离,出于止血目的会将两者之间的连接血管全部破坏,而植入物不管是钛网还是自体颅骨都没有血管附着,这就表示在分流后的负压牵引下硬膜外相对于硬膜下和脑内的出血风险是最小的。

本研究中的 V-P 分流术均为伴随颅骨修补同期进行,关于 V-P 分流术的手术时机早有争论,仅是是否分期这一问题不同学者的研究结论即有较大差异[22][23]。但在反对分期的研究中,针对同期分期并发症的比较多为针对总体并发症的比较,这一方面是因为受限于较小的样本量,另一方面很多研究中同期分期两组患者出血性并发症并没有差异,导致总体并发症的显著差异主要来源于术后感染[24],而同期患者术后感染的比率更高是因为同期手术还是因为同期手术中伴随更复杂的可能存在差异的无菌操作流程等原因,我们不得而知,所以是否分期手术在现阶段仍主要取决于手术医生的经验与主观意愿。但对于本研究来说,鉴于伴随 V-P 分流术后并发症明显增多,在术前需要对去骨瓣减压术后脑积水的 V-P 分流指征进行严格判定,术中选用可调压分流管、避免释放过多脑脊液,术后早期注意维持充足水平颅内压:如避免长时间下床活动、避免剧烈运动和头部碰撞、输注足量液体、减少脱水药物使用。关于分流压力的调节,早期压力不宜过低,还需要指导患者正确按压分流阀泵,不要过早频繁使用。

5. 结论

综上所述,对于颅骨修补的患者,同期行 V-P 分流术为术后出血性并发症的独立危险因素,且同期行 V-P 分流术可以增加脑内血肿的风险。而患者性别、年龄、去骨瓣减压术与颅骨修补术时间间隔、原发病是否凝血相关、修补材料种类尚不能判断为修补术后出血性并发症的影响因素,早期(<3 月)行颅骨修补术并不增加出血性并发症发生的可能性。

作为针对颅骨修补术后出血性并发症的较大样本量的研究,本研究仍有诸多不足,本研究是真实世界研究,资料完全来源于临床一线的真实治疗方案,在患者入院诊断治疗时即存在选择偏倚、信息偏倚,即使在较大样本下诸多因素仍不免对结论的准确性产生影响。同时受限于医疗机构下的真实情况,本研究未列入分期 V-P 分流或其他分流手术的患者,从而在所得结论方面没有更进一步研究是否分期或分期长短对出血性并发症的影响,这自然也是将来用大样本研究的可选择方向。

基金项目

国家自然科学基金:自体成骨细胞 3D 生物复合打印颅骨骨瓣修复新西兰兔颅骨缺损模型的实验研究(81671305)。

参考文献

- [1] Krause-Titz, U.R., Warneke, N., Freitag-Wolf, S., Barth, H. and Mehdorn, H.M. (2016) Factors Influencing the Outcome (GOS) in Reconstructive Cranioplasty. *Neurosurgical Review*, **39**, 133-139. <https://doi.org/10.1007/s10143-015-0678-3>
- [2] Sanan, A. and Haines, S.J. (1997) Repairing Holes in the Head: A History of Cranioplasty. *Neurosurgery*, **40**, 588-603. <https://doi.org/10.1227/00006123-199703000-00033>
- [3] Segal, D.H., Oppenheim, J.S. and Murovic, J.A. (1994) Neurological Recovery after Cranioplasty. *Neurosurgery*, **34**, 729-731; Discussion 731. <https://doi.org/10.1227/00006123-199404000-00024>
- [4] Halani, S.H., Chu, J.K., Malcolm, J.G., Rindler, R.S., Allen, J.W., Grossberg, J.A., et al. (2017) Effects of Cranioplasty on Cerebral Blood Flow Following Decompressive Craniectomy: A Systematic Review of the Literature. *Neurosurgery*, **81**, 204-216. <https://doi.org/10.1093/neuros/nyx054>
- [5] Ashayeri, K., Jackson, E.M., Huang, J., Brem, H. and Gordon, C.R. (2016) Syndrome of the Trephined: A Systematic Review. *Neurosurgery*, **79**, 525-534. <https://doi.org/10.1227/NEU.0000000000001366>
- [6] Lazaridis, C. and Czosnyka, M. (2012) Cerebral Blood Flow, Brain Tissue Oxygen, and Metabolic Effects of Decompressive Craniectomy. *Neurocritical Care*, **16**, 478-484. <https://doi.org/10.1007/s12028-012-9685-1>
- [7] Teitelbaum, S.L. (2000) Bone Resorption by Osteoclasts. *Science*, **289**, 1504-1508. <https://doi.org/10.1126/science.289.5484.1504>
- [8] Fukuta, K., Har-Shai, Y., Collares, M.V., Herschman, B.R., Persiani, R.J. and Jackson, I.T. (1992) The Viability of Revascularized Calvarial Bone Graft in a Pig Model. *Annals of Plastic Surgery*, **29**, 136-142. <https://doi.org/10.1097/00000637-199208000-00007>
- [9] Clune, J.E., Mulliken, J.B., Glowacki, J., Arany, P.R., Kulungowski, A.M., Rogers, G.F., et al. (2011) Autologous Cranial Particulate Bone Graft: An Experimental Study of Onlay Cranioplasty. *Journal of Craniofacial Surgery*, **22**, 319-323. <https://doi.org/10.1097/SCS.0b013e3181f7e0e2>
- [10] Brommeland, T., Rydning, P.N., Pripp, A.H. and Helseth, E. (2015) Cranioplasty Complications and Risk Factors Associated with Bone Flap Resorption. *Scandinavian Journal of Trauma, Resuscitation and Emergency Medicine*, **23**, Article No. 75. <https://doi.org/10.1186/s13049-015-0155-6>
- [11] Malcolm, J.G., Rindler, R.S., Chu, J.K., Grossberg, J.A., Pradilla, G. and Ahmad, F.U. (2016) Complications Following Cranioplasty and Relationship to Timing: A Systematic Review and Meta-Analysis. *Journal of Clinical Neuroscience*, **33**, 39-51. <https://doi.org/10.1016/j.jocn.2016.04.017>
- [12] Gooch, M.R., Gin, G.E., Kenning, T.J. and German, J.W. (2009) Complications of Cranioplasty Following Decompressive Craniectomy: Analysis of 62 Cases. *Neurosurg Focus*, **26**, Article No. E9. <https://doi.org/10.3171/2009.3.FOCUS0962>
- [13] Schuss, P., Vatter, H., Marquardt, G., Imöhl, L., Ulrich, C.T., Seifert, V., et al. (2012) Cranioplasty after Decompressive Craniectomy: The Effect of Timing on Postoperative Complications. *Journal of Neurotrauma*, **29**, 1090-1095. <https://doi.org/10.1089/neu.2011.2176>
- [14] Liang, W., Yang, X., Liu, W., Shen, G., Zheng, X., Fei, C., et al. (2007) Cranioplasty of Large Cranial Defect at an Early Stage after Decompressive Craniectomy Performed for Severe Head Trauma. *Journal of Craniofacial Surgery*, **18**, 526-532. <https://doi.org/10.1097/scs.0b013e3180534348>
- [15] Songara, A., Gupta, R., Jain, N., Rege, S. and Masand, R. (2016) Early Cranioplasty in Patients with Posttraumatic Decompressive Craniectomy and Its Correlation with Changes in Cerebral Perfusion Parameters and Neurocognitive Outcome. *World Neurosurgery*, **94**, 303-308. <https://doi.org/10.1016/j.wneu.2016.07.003>
- [16] McKee, A.C., Stein, T.D., Kiernan, P.T. and Alvarez, V.E. (2015) The Neuropathology of Chronic Traumatic Encephalopathy. *Brain Pathology*, **25**, 350-364. <https://doi.org/10.1111/bpa.12248>
- [17] Harris, T.C., de Rooij, R. and Kuhl, E. (2019) The Shrinking Brain: Cerebral Atrophy Following Traumatic Brain Injury. *Annals of Biomedical Engineering*, **47**, 1941-1959. <https://doi.org/10.1007/s10439-018-02148-2>
- [18] 刘宙, 赵学明. 成人脑室内出血并发慢性脑积水的研究进展[J]. 中国微侵袭神经外科杂志, 2020, 25(1): 46-48.
- [19] 周义成, 李雪珮, 张秋铭, 等. 创伤性脑损伤颅内压波动对患者预后的影响[J]. 中华创伤杂志, 2018, 34(3): 196-200.
- [20] Lin, C.M., Lin, J.W., Tsai, J.T., KoK, C.P., Hung, S., Hung, C.C., et al. (2008) Intracranial Pressure Fluctuation during Hemodialysis in Renal Failure Patients with Intracranial Hemorrhage. In: Chiu, W.T., et al., Eds., *Reconstructive Neurosurgery*, Vol. 101, Springer, Vienna, 141-144. https://doi.org/10.1007/978-3-211-78205-7_24
- [21] Bergsneider, M. (2000) Management of Hydrocephalus with Programmable Valves after Traumatic Brain Injury and Subarachnoid Hemorrhage. *Current Opinion in Neurology*, **13**, 661-664.

<https://doi.org/10.1097/00019052-200012000-00008>

- [22] 张小兵. 去骨瓣减压术后颅骨缺损伴脑积水手术时机临床分析[J]. 中外医疗, 2018, 37(35): 1-3.
- [23] Heo, J., Park, S.Q., Cho, S.J., Chang, J.C. and Park, H. (2014) Evaluation of Simultaneous Cranioplasty and Ventriculoperitoneal Shunt Procedures. *Journal of Neurosurgery*, **121**, 313-318. <https://doi.org/10.3171/2014.2.JNS131480>
- [24] Schuss, P., Borger, V., Güresir, Á., Vatter, H. and Güresir, E. (2015) Cranioplasty and Ventriculoperitoneal Shunt Placement after Decompressive Craniectomy: Staged Surgery Is Associated with Fewer Postoperative Complications. *World Neurosurgery*, **84**, 1051-1054. <https://doi.org/10.1016/j.wneu.2015.05.066>