

# 肺原发性脑膜瘤的诊断与治疗

郑凯舰<sup>1</sup>, 刘正茂<sup>1</sup>, 肖宇<sup>1</sup>, 栗世方<sup>2\*</sup>

<sup>1</sup>青岛大学, 山东 青岛

<sup>2</sup>青岛大学附属医院, 山东 青岛

收稿日期: 2021年11月23日; 录用日期: 2021年12月13日; 发布日期: 2021年12月28日

## 摘要

目的: 探讨肺原发性脑膜瘤的临床表现, 影像学特征, 诊断标准以及治疗方案, 以提高对该疾病的认识。  
方法: 我们报道了1例由我院治疗并经组织病理学证实为肺原发性脑膜瘤的病例, 并回顾性分析了患者的临床表现、影像学表现以及病理学特征等资料, 并根据国内外关于该疾病的文献报道进行总结与分析。  
结果: 结合患者临床资料及影像学表现, 决定行胸腔镜下肺叶楔形切除术 + 术中快速冰冻检查, 冰冻结果示: (左肺下叶)考虑脑膜瘤伴较多砂砾体形成。患者术后恢复良好, 无手术相关并发症, 出院后随访至今, 并无肿瘤复发表现。结论: 肺原发性脑膜瘤极为罕见, 影像学通常表现为孤立性肺结节, 易误诊, 明确诊断主要依赖于组织病理学检查, 行肺叶楔形切除并做术中组织病理学检查是目前首选的治疗方案。

## 关键词

肺原发性肿瘤, 脑膜瘤, 诊断, 治疗

# Primary Pulmonary Meningioma: Diagnosis and Treatment

Kaijian Zheng<sup>1</sup>, Zhengmao Liu<sup>1</sup>, Yu Xiao<sup>1</sup>, Shifang Li<sup>2\*</sup>

<sup>1</sup>Qingdao University, Qingdao Shandong

<sup>2</sup>Affiliated Hospital of Qingdao University, Qingdao Shandong

Received: Nov. 23<sup>rd</sup>, 2021; accepted: Dec. 13<sup>th</sup>, 2021; published: Dec. 28<sup>th</sup>, 2021

## Abstract

**Objective:** Our purpose is to investigate the clinical manifestations, imaging features, diagnostic

\*通讯作者 Email: lsfumc@163.com

criteria and treatment of primary pulmonary meningioma, so as to improve the understanding of this disease. **Methods:** We reported a case of primary pulmonary meningioma treated by our hospital and confirmed by histopathology, and retrospectively analyzed the clinical, imaging and pathological features of the patient. We summarized and analyzed the literatures about this disease at home and abroad. **Results:** Combined with the patient's clinical data and imaging findings, we decided to perform thoracoscopic wedge resection of the lung and intraoperative frozen section biopsy. The results showed that: meningioma of left lower lobe of lung with numerous gravel body. The patient recovered well after the operation, and there were no operative complications. No tumor recurrence has been observed up to now. **Conclusion:** Primary pulmonary meningioma is extremely rare and usually presents as isolated pulmonary nodules in imaging, which is easy to be misdiagnosed. The definitive diagnosis mainly depends on histopathological examination. Pulmonary wedge resection and histopathological examination during operation are the preferred treatment at present.

## Keywords

Primary Lung Tumor, Meningioma, Diagnosis, Treatment

Copyright © 2021 by author(s) and Hans Publishers Inc.

This work is licensed under the Creative Commons Attribution International License (CC BY 4.0).

<http://creativecommons.org/licenses/by/4.0/>



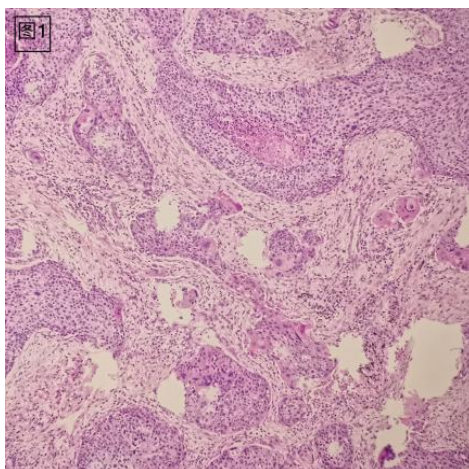
Open Access

## 1. 背景

脑膜瘤是世界上最常见原发性颅内肿瘤, 约占原发性中枢神经系统肿瘤的 15%~20% [1]。而异位脑膜瘤是一种罕见的肿瘤, 主要发源于中枢神经系统以外, 最常见的好发部位为颅骨、头皮、鼻子、眼眶、副鼻窦、中耳、颈部和皮肤等[2]。肺的原发性脑膜瘤则更为罕见, 自 1982 年 Kemnitz [3]等人首次报道原发性肺脑膜瘤以来, 迄今国内外文献报道的原发性肺脑膜瘤病例不到 60 例。本文在各种国内外文献的基础上, 通过对我院 1 例原发性肺脑膜瘤病例的归纳总结, 对该病的临床病理特征、诊断及鉴别诊断进行总结分析, 为原发性肺脑膜瘤的临床诊治提供参考。

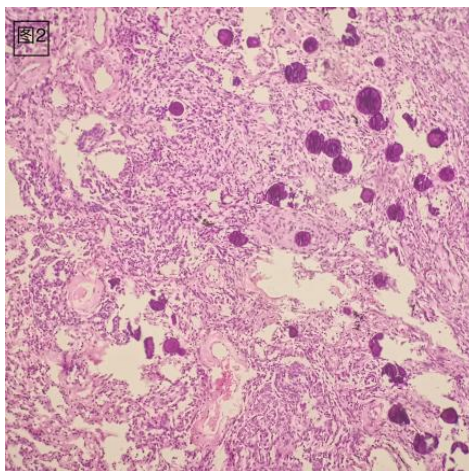
## 2. 病例报告

患者男, 60 岁, 2021 年 6 月 15 日体检行胸片发现左肺上叶及下叶结节, 考虑肿瘤可能性大, 遂完善胸部 CT 及胸部增强 CT, 于左肺上叶见结节影, 分叶状, 牵拉邻近胸膜, 大小约 46 × 41 mm, 左肺下叶见一结节影, 邻近胸膜, 大小约 10 × 8 mm。患者为行进一步治疗于我院, 无咳嗽、咳痰, 无胸闷、憋气, 无胸痛、咯血等症状, 患者既往 10 年前因胃恶性肿瘤行胃大部切除术, 术后恢复可, 无肿瘤复发及转移病史, 无高血压、糖尿病及冠心病病史。查体呼吸平稳, 无呼吸困难, 口唇无发绀, 无杵状指。未见肿大淋巴结。未见气管偏斜等。入院后完善各项辅助检查, 颅脑磁共振提示中枢神经系统无异常。结合患者胸部 CT 表现及临床病史, 我们决定行胸腔镜下左肺上叶切除 + 左肺下叶楔形切除 + 系统性淋巴结清扫术, 整个手术过程顺利, 术后无并发症发生。术中冰冻及术后病理提示左肺上叶结节中分化鳞状细胞癌(周围型, 范围 4.5 × 2.8 cm), 未侵及肺被膜, 未累及支气管断端(图 1)。左肺下叶结节符合肺内脑膜瘤伴较多砂砾体形成(范围 0.6 × 0.4 cm), 未累及肺断端(图 2)。免疫组化结果示: S100 (-), SSTR2 (+), Syn (-), CgA (-), EMA (+), Ki67 (+, 1%), Vimentin (+), STAT6 (-), TTF-1 (-), NapsinA (-)。由于患者中枢神经系统无异常, 排除了转移性脑膜瘤, 故诊断为肺原发性脑膜瘤。



**Figure 1.** This is a moderately differentiated squamous cell carcinoma in a nodule in the upper lobe of the left lung (HE, ×100)

**图 1.** 左肺上叶结节中分化鳞状细胞癌(HE, ×100)



**Figure 2.** The nodule in the lower lobe of the left lung is consistent with meningioma, with many gravelly bodies (HE, ×100)

**图 2.** 左肺下叶结节符合肺内脑膜瘤伴较多砂砾体形成(HE, ×100)

### 3. 讨论

肺原发性脑膜瘤很少见, 大部分病人为做胸片或胸部 CT 时偶然发现的, 病人常常没有临床症状。目前关于肺原发性脑膜瘤的起源还没有明确的结论, 各个文献资料中普遍认可的有两种假说: 1) 来自于胸膜下的多能基质细胞; 2) 来自于异位的蛛网膜细胞, 即肺的微小脑膜瘤样结节[4]。Spinelli [4]等人报道了一例肺原发性脑膜瘤伴有微小脑膜瘤样结节的病例, 分析了他们的形态学、免疫组织化学和超微结构特征等, 认为他们可能是同一种起源。然而很多学者的研究结果并不支持这一假说, Drlicek [5]等人的研究中发现, 在尸检结果中肺脑膜瘤与肺微小脑膜瘤样结节的发生率相差很大, 并且最新的一项关于基因型的研究中发现, 颅内脑膜瘤与脑膜瘤样结节之间并没有任何关系[6], 进一步提示了他们有着不同的胚胎学起源, 因此这种假设不太可能成立。总的来说, 目前肺原发性脑膜瘤的起源仍不明确。

肺原发性脑膜瘤通常没有明显的临床症状, 可发生在任何年龄段, 40~60 岁为多发年龄, 当肿瘤较大时可能会出现胸痛或其他临床症状[7]。对于大多数病人来说, 往往是体检时通过胸片或胸部 CT 发现

的肺部团块或结节。X 线或 CT 上通常表现为圆形或卵圆形的孤立结节或肿块,无钙化,大小不一,密度均匀,边界清楚,一般不累及支气管及胸膜,在增强 CT 通常表现为明显强化。然而肺脑膜瘤在 PET-CT 上表现为对 FDG 的高摄取,这类似于恶性肿瘤的表现[8]。特别是对于既往有恶性肿瘤病史的患者来说,缺乏对肺结节的深入诊断可能会导致错误的处理方式。Falleni [9]等人曾报道了一个病例,患者既往因左侧结肠腺癌(Dukes: B2; pT3, N0)行全结肠切除术,术后 2 月行胸部 CT 发现一孤立性肺结节,考虑单发转移性结节,患者开始化疗,5 个月后胸部 X 线及 CT 检查肿块未见变化,再次入院,行左上叶切除,术后病理提示肺原发脑膜瘤。因此对于肺脑膜瘤的病理诊断是必要的。在组织病理学上,原发性肺脑膜瘤可以分为上皮型、过渡型和纤维型,其中大部分为过渡型,纤维型很少发生,上皮型最为罕见。组织形态学上通常表现为中枢神经系统脑膜瘤样结构特征,EMA、Vimentin 在大多数患者中表现为阳性,而角蛋白、S100、CK 通常表达为阴性。

肺原发性脑膜瘤需要与多种疾病相鉴别:1) 梭形细胞胸腺瘤:肺原发性胸腺瘤非常罕见,主要由梭形细胞组成,排列不规则,可表现为血管外皮瘤样结构,可见淋巴细胞浸润,Vimentin 一般为阳性,但没有漩涡样结构和砂砾体形成。2) 梭形细胞癌:这是一种罕见的肺恶性肿瘤,肿瘤细胞呈梭形,呈束状排列,类似梭形细胞肉瘤,Vimentin 阳性,无典型脑膜瘤结构。3) 孤立性纤维瘤:大多数肿瘤起源于脏胸膜,但也可能起源于肺实质和纵隔,主要由梭形细胞构成,呈交叉状或席纹状排列,往往表现为 CD34 和 bcl-2 阳性,同时伴有 EMA 的阴性表达。4) 炎性肌纤维母细胞瘤:病灶一般呈典型的孤立性圆形肿块,肿瘤细胞由成纤维细胞样的梭形细胞和肌纤维母细胞样的梭形细胞混合构成,排列成束状或席纹状。有丝分裂罕见,细胞异型性不明显,缺少脑膜瘤典型的漩涡状结构。5) 肺转移瘤:一般肺转移瘤多表现为多病灶,很少表现为单纯的孤立性肺结节,一般通过组织病理学检查来明确诊断,当然,在诊断为肺原发性恶性肿瘤时,必须要首先排除中枢神经脑膜瘤的肺转移。

手术切除是肺原发性脑膜瘤的首选治疗方案,因为肿瘤大多数为良性的,所以肺叶楔形切除是很好的手术方式,再加上目前胸腔镜技术的快速发展和成熟,胸腔镜下肺叶楔形切除术并行术中冰冻检查已成为一线治疗方式,并根据术中冰冻结果来明确诊断和确定手术范围。值得一提的是,因为肺内结节含有丰富的血管,CT 引导下或支气管镜引导下的穿刺活检可能会导致大量的出血,所以不鼓励术前行穿刺活检。Incarbone [10]等人报道了 10 例肺脑膜瘤患者接受了术前的穿刺活检,然而并没有得到明确的诊断结果。

## 4. 结论

肺原发性脑膜瘤是一种罕见的肺部疾病,通常没有明显的临床症状,多为体检时偶然发现,影像学上主要表现为边界清楚、大小不一的孤立性肺结节。该肿瘤一般多为良性肿瘤,预后良好,但要注意排除中枢神经系统转移性脑膜瘤的可能。诊断主要依赖于组织病理学检查,因此胸腔镜下肺叶楔形切除术并行术中冰冻检查是目前首选的治疗方式,这样既可以明确诊断,又可以根据病变类型决定手术范围。

## 声 明

该报道已获得病人知情同意。

## 参考文献

- [1] Han, D., Deng, H. and Liu, Y. (2020) Primary Pulmonary Meningiomas: Report of Two Cases and Review of the Literature. *Pathology-Research and Practice*, **216**, Article ID: 153232. <https://doi.org/10.1016/j.prp.2020.153232>
- [2] Zhang, Y.I., Teng, W.Q., Chen, X.P. and Wu, J. (2015) Ectopic Meningioma in the Bilateral Nasal Olfactory Cleft: A Case Report and Literature Review. *Oncology Letters*, **9**, 1743-1746. <https://doi.org/10.3892/ol.2015.2970>

- 
- [3] Kemnitz, P., Spormann, H. and Heinrich, P. (1982) Meningioma of Lung: First Report with Light and Electron Microscopic Findings. *Ultrastructural Pathology*, **3**, 359-365. <https://doi.org/10.3109/01913128209018558>
- [4] Spinelli, M., Claren, R., Colombi, R. and Sironi, M. (2000) Primary Pulmonary Meningioma May Arise from Meningothelial-Like Nodules. *Advances in Clinical Pathology: The Official Journal of Adriatic Society of Pathology*, **4**, 35-39.
- [5] Drlicek, M., Grisold, W., Lorber, J., Hackl, H., Wuketich, S. and Jellinger, K. (1991) Pulmonary Meningioma. Immunohistochemical and Ultrastructural Features. *The American Journal of Surgical Pathology*, **15**, 455-459. <https://doi.org/10.1097/00000478-199105000-00005>
- [6] Ionescu, D.N., Sasatomi, E., Aldeeb, D., *et al.* (2004) Pulmonary Meningothelial-Like Nodules: A Genotypic Comparison with Meningiomas. *The American Journal of Surgical Pathology*, **28**, 207-214. <https://doi.org/10.1097/00000478-200402000-00008>
- [7] Huang, S., Chen, L., Mao, Y. and Tong, H. (2017) Primary Pulmonary Meningioma: A Case Report. *Medicine*, **96**, e6474. <https://doi.org/10.1097/MD.00000000000006474>
- [8] Oide, T., Hiroshima, K., Shibuya, K. and Nakatani, Y. (2017) Primary Pulmonary Meningioma Presenting as a Coin Lesion. *Internal Medicine*, **56**, 2073-2074.
- [9] Falleni, M., Roz, E., Dessy, E., *et al.* (2001) Primary Intrathoracic Meningioma: Histopathological, Immunohistochemical and Ultrastructural Study of Two Cases. *Virchows Archiv*, **439**, 196-200. <https://doi.org/10.1007/s004280000387>
- [10] Incarbone, M., Ceresoli, G.L., Di Tommaso, L., *et al.* (2008) Primary Pulmonary Meningioma: Report of a Case and Review of the Literature. *Lung Cancer*, **62**, 401-407. <https://doi.org/10.1016/j.lungcan.2008.03.031>