

低温等离子刀在鼻内镜下鼻腔鼻窦腺样囊性癌手术中的应用

卢珊, 陈家宏, 陈亭

青岛大学, 山东 青岛
Email: 1160035011@qq.com

收稿日期: 2021年1月7日; 录用日期: 2021年1月29日; 发布日期: 2021年2月9日

摘要

目的: 分析鼻内镜下低温等离子技术在鼻腔鼻窦腺样囊性癌手术中的应用。方法: 选择2011年1月至2020年1月诊治并完成术后1年随访的28例鼻腔鼻窦腺样囊性癌患者的临床资料进行回顾性分析。其中14例患者在鼻内镜下应用低温等离子刀实施手术, 为观察组; 14例患者未使用低温等离子刀, 为对照组。分别记录并比较两组患者手术时间、术中出血量、住院天数、术后并发症以及术后随访复发情况。结果: 观察组手术时间、住院天数短于对照组($P < 0.05$); 观察组术中出血量少于对照组($P < 0.05$); 观察组与对照组术后并发症发生率比较差异无统计学意义($P > 0.05$); 两组术后复发率比较差异无统计学意义($P > 0.05$)。结论鼻内镜下应用低温等离子射频消融技术进行鼻腔鼻窦腺样囊性癌手术具有手术用时短、出血量少、损伤小、住院时间短等优点。

关键词

鼻腔鼻窦腺样囊性癌, 鼻内镜下低温等离子切除术, 鼻内镜外科手术, 手术时间, 出血量, 复发

The Application of Low Temperature Plasma under Nasal Endoscope on Adenoid Cystic Carcinoma in the Paranasal Sinuses and Nasal Cavity

Shan Lu, Jiahong Chen, Ting Chen

Qingdao University, Qingdao Shandong
Email: 1160035011@qq.com

Received: Jan. 7th, 2021; accepted: Jan. 29th, 2021; published: Feb. 9th, 2021

Abstract

Objective: To analyze the application of low temperature plasma technology under nasal endoscopy in the operation of adenoid cystic carcinoma of the nasal cavity and sinus. **Methods:** Retrospective analysis in January 2011 to January 2020 and complete the postoperative follow-up of 1 year of diagnosis and treatment of 28 cases of nasal sinus adenoid cystic carcinoma in patients with clinical information. Among them, 14 patients were treated with low-temperature plasma under nasal endoscope as the observation group, and 14 patients not treated with low-temperature plasma were the control group. Operative time, intraoperative blood loss, length of stay, postoperative complications, and postoperative follow-up recurrence were recorded and compared in two groups. **Results:** The operation time and hospitalization days in the observation group were shorter than those in the control group ($P < 0.05$); intraoperative blood loss in the observation group was less than that in the control group ($P < 0.05$); there was no statistically significant difference in postoperative complications between the observation group and the control group ($P > 0.05$); there was no significant difference in postoperative recurrence rate between the two groups ($P > 0.05$). **Conclusions:** Application of low temperature plasma radiofrequency ablation under endoscope surgery treatment of nasal sinuses with adenoid cystic carcinoma has many advantages, such as shorter operation time, less bleeding, less injury and shorter hospitalization time.

Keywords

Nasal Sinuses Adenoid Cystic Carcinoma, Low Temperature Plasma Endoscopic Resection, The Nasal Endoscopic Surgery Operation Time, The Bleeding, Recurrence

Copyright © 2021 by author(s) and Hans Publishers Inc.

This work is licensed under the Creative Commons Attribution International License (CC BY 4.0).

<http://creativecommons.org/licenses/by/4.0/>



Open Access

1. 引言

腺样囊性癌(adenoid cystic carcinoma, ACC)又称“圆柱瘤”,发生于呼吸道涎腺上皮,其恶性程度高,占头颈部恶性肿瘤的3%~5% [1],腺样囊性癌发生在鼻腔鼻窦及颅底中较为少见,多发生在上颌窦(60%)和鼻腔(25%),其易发生早期浸润、血运丰富,且具有嗜神经侵袭性,远处转移率及远期复发率高,使治疗相对较困难。外科鼻内镜下手术仍然是主要治疗手段,但传统鼻内镜下手术存在术野不清晰的问题,导致手术耗时延长、切除不彻底、损伤周围正常组织等现象的发生。鼻内镜下低温等离子手术是耳鼻喉科常见术式,在鼻内镜的基础上能够实现冲洗术腔、吸除血液与止血同步操作,从而具有出血少、损伤范围小等优势[2]。低温等离子技术在耳鼻咽喉头颈外科领域已广泛用于阻塞性睡眠呼吸暂停低通气综合征、慢性扁桃体炎、腺样体肥大等的手术治疗[3] [4] [5] [6] [7],目前更多的手术治疗越来越多的应用于鼻腔疾病治疗中,本实验选取28例鼻腔鼻窦腺样囊性癌患者,研究鼻内镜下低温等离子射频消融术在该肿瘤手术治疗中的应用及意义。

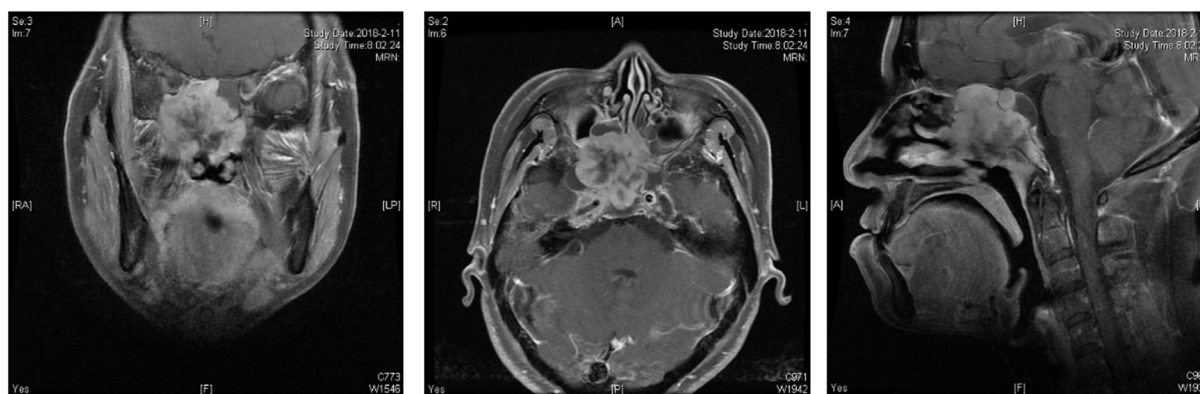
2. 资料与方法

1) 一般资料回顾性分析2011年1月至2020年1月在青岛大学第一附属医院耳鼻咽喉头颈外科诊治并行手术治疗的28例鼻腔鼻窦腺样囊性癌患者,28例患者术前均经活检进行了明确的诊断,肿瘤的范围通过鼻内镜结合鼻窦CT和/或MRI来确定。选择的28例患者中使用与未使用低温等离子刀患者各14例,分别称之为观察组与对照组。除一例为双侧发病外,其余均为单侧、初次发病。观察组中男8例,

女 6 例；年龄 14~68 岁；发病部位：左侧鼻腔鼻窦 10 例，右侧鼻腔鼻窦 4 例。对照组中男 10 例，女 4 例；年龄 32~75 岁；发病部位：左侧鼻腔鼻窦 3 例，右侧鼻腔鼻窦 10 例。两组一般资料比较，无显著差异($P > 0.05$)，具有可比性。本研究经医院伦理委员会批准。

2) 纳入标准首次接受手术治疗；术前经电子纤维喉镜下病理活检确诊为腺样囊性癌；近期内未接受过鼻腔手术者；排除伴有淋巴结转移及 T4 期腺样囊性癌患者；患者及家属知情同意手术治疗，并自愿签订手术同意书；排除有心、脑血管疾病及血液系统疾病等手术禁忌者，或有自身免疫系统疾病者；术后病理检查确诊为鼻腔鼻窦腺样囊性癌。

3) 方法：入院后完善鼻窦 CT/MR 等相关检查(见图 1)，以及颈部超声检查判断颈部淋巴结转移情况。排除手术禁忌后择期行手术治疗。



斜坡 - 鼻咽后壁 - 双侧蝶窦 - 双侧后鼻孔 - 双侧后组筛窦 - 右侧眶尖区域可见不规则团块状 T1 信号影，病变强化不均，内见大片长 T1 信号区，病变侵犯、包绕双侧颈内动脉 C2~C4 段，右侧为著，双侧翼腭窝扩张。

Figure 1. Preoperative MR imaging of nasal cavity and sinuses

图 1. 术前鼻腔鼻窦 MR 影像学

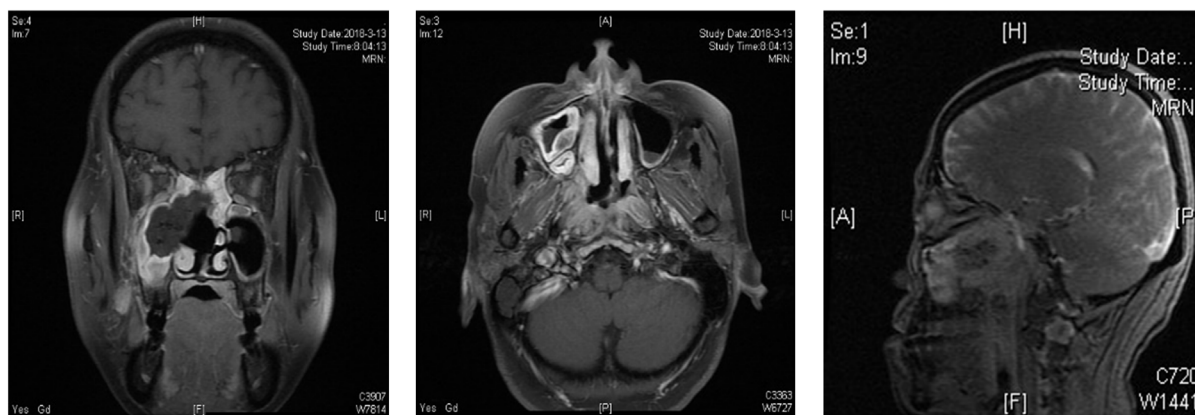4) 手术及评价方法

a) 对照组进行鼻内镜下鼻腔手术，不使用低温等离子刀射频消融，气管插管后进行全身麻醉，常规消毒、铺手术巾，仅采用磨钻、咬骨钳等动力系统开放鼻窦，切除肿瘤组织及发生病变的黏膜、侵及的骨质及周围安全边界(肿瘤完整切除后周围黏膜 5 mm 处)。

b) 观察组：在鼻内镜下应用低温等离子刀进行手术，气管插管后进行全身麻醉，通过鼻内镜选择 30° 或 70° 鼻内镜充分观察鼻腔各壁及颅底部位，选用美国 5874 型号一次性低温等离子刀头，在肿瘤基底处与鼻腔外侧骨面之间进行切割与剥离，直至基底边缘黏膜完全切除(包括基底及周边 5 mm 安全边界黏膜)，直达满意的安全界限。肿瘤切除后，对边缘和周围组织取安全切缘后送快速冰冻切片病理学检查，送检结果直达阴性切缘可手术结束。同时在内镜低温等离子刀下对鼻腔内、外侧壁的鼻中隔及鼻甲等解剖结构也进行彻底切除。结束时，肉眼可观察术腔内无残留肿瘤。

5) 观察指标比较观察组和对照组患者手术指标、围术期并发症情况，并记录两组患者术后随访复发情况。手术指标包括手术时长、术中出血量、住院时间。围手术期常见并发症有出血、鼻腔疼痛、复视及面颊部麻木等[8] [9]。治疗后，对两组患者进行为期 1 年的随访，通过其症状、鼻内镜、鼻窦 CT/MR (见图 2)、电子纤维喉镜等相关检查评估复发情况。

6) 统计学方法：采用 SPSS 22.0 统计软件对数据进行处理分析，采用 χ^2 检验及 t 检验。计量资料(手术指标)以均数±标准差($\bar{x} \pm s$)表示，采用 t 检验；计数资料(围术期并发症及术后随访复发情况)以率(%)表示，采用 χ^2 检验。 $P < 0.05$ 认为差异有统计学意义。



右侧上颌窦、筛窦、蝶骨右侧、右侧鼻腔、右侧翼腭窝正常结构消失，局部骨质缺如，术区周缘软组织影增厚，见条片状短 T1 信号影，腔内见斑片状长 T1 信号影。鼻咽腔周壁软组织影增厚，呈明显强化。双侧筛窦、蝶窦、右侧上颌窦、海绵窦区、鼻咽顶后壁见条片状强化信号影，双侧蝶窦、上颌窦内见囊性长 T1 信号影。

Figure 2. Postoperative MR imaging of nasal cavity and sinuses

图 2. 术后鼻腔鼻窦 MR 影像学

3. 结果

3.1. 两组患者手术时间、术中出血量、住院天数比较

鼻内镜下经低温等离子手术组手术时间 70~220 min、术中出血量 20~200 mL；对照组患者手术时间 60~330 min，术中出血量 50~350 mL，鼻内镜下经低温等离子手术组平均手术时间、住院天数明显短于观察组，术中出血量明显少于观察组，差异有统计学意义($P < 0.05$)。见表 1。

Table 1. Comparison of operative time, intraoperative bleeding and hospitalization days between the two groups

表 1. 两组手术时间、术中出血及住院天数比较

组别	例数	手术时间/min	术中出血量/ml	住院天数/d
对照组	14	176.29 ± 77.07	196.43 ± 97.00	9.71 ± 2.02
观察组	14	131.36 ± 44.85	110.71 ± 67.76	7.29 ± 1.62
<i>t</i>		-2.107	-2.710	-3.459
<i>P</i>		0.045	0.012	0.002

3.2. 两组患者围手术期并发症、术后复发情况比较

围手术期并发症多为疼痛及眼部复视症状，于术后 2 周、4 周、2 个月、3 个月、6 个月、1 年行鼻内镜下复查。但比较两组差异无统计学意义($P > 0.05$)。见表 2。

Table 2. Comparison of perioperative complications and postoperative recurrence between the two groups [n (%)]

表 2. 两组围术期并发症、术后复发情况比较[n (%)]

组别	例数	围术期并发症	术后复发情况
对照组	14	3 (21.42%)	3 (21.42%)
观察组	14	1 (7.14%)	3 (21.42%)
χ^2		1.167	0
<i>P</i> 值		0.28	1

4. 讨论

对于鼻腔鼻窦腺样囊性癌,尤其是病变范围侵及上颌骨者,传统的手术方式多采用鼻侧切开进路及面中部翻揭入路。近年来国内、国外多家医疗机构研究比较了传统手术与在鼻内镜下进行鼻腔鼻窦恶性肿瘤切除手术的术后效果,得出其术后复发率差异无明显统计学意义[10][11][12]。但相对传统手术方式而言,在鼻内镜下进行鼻腔鼻窦腺样囊性癌的切除,术中局部损伤小,术后恢复快,且面部不留瘢痕,同时可更加清晰地观察到病变组织的情况以及肿瘤范围,保护重要的神经及血管等解剖结构,避免误伤及术后并发症的发生。

本研究中两组患者均在鼻内镜下进行手术,术后仅有4例发生术后并发症,并发症均为疼痛或眼部复视症状,其余患者无术后严重并发症发生,由此可知,鼻内镜下辅助鼻腔鼻窦腺样囊性癌手术治疗的疗效是肯定的。然而由于鼻腔鼻窦腺样囊性癌血运丰富,手术切除过程中容易出血,在内镜下进行手术操作容易造成视野模糊。手术过程中不断清洁镜头,吸除术区出血再进行手术操作,使手术时间延长;其次由于术区出血导致的视野欠佳,容易损伤肿瘤周围重要的颅底结构、颈内动脉及视神经等解剖结构,产生严重并发症,同时可导致肿瘤切除不彻底从而达不到足够的手术阴性切缘,使肿瘤容易复发。所以目前大量研究旨在如何解决术区视野不清晰的问题以及减少术中出血、缩短手术时间、减少术后并发症、降低术后复发率。

低温等离子刀射频消融技术是当前临床鼻内镜下治疗鼻腔肿瘤疾病常用的手术方法,在内镜下确定肿瘤位置后,将大量射频能量聚集对准靶组织,使电极和组织间形成等离子薄层,层中离子被电场加速,并将能量传递给组织,在低温下(40℃~70℃)打开细胞间分子结合键,使靶组织中的细胞分解为碳水化合物和氧化物造成病变组织液化消融,从而达到靶组织体积减容的效果[13][14]。在低温的情况下使病变组织迅速消融及血管收缩、封闭,由于工作温度超低,消融深度可以精确控制,以手术过程对周围组织的损伤很小。通常认为在60℃~70℃,低温下进行手术使伤口表面无炭化,通过减少深层组织损伤或软组织热损伤,有效减少组织损伤和术后疼痛和水肿,疤痕收缩和低温热效应导致的局部止血也可减少出血[15]。其本身可集消融切割、剥离、止血、冲洗与吸除血液等功能于一体,使手术视野清晰,更利于手术操作[16][17][18]。

本实验研究结果表明,观察组患者术中出血较对照组少,手术时间、住院时间较对照组较短,差异均具有统计学意义($P < 0.05$)。可见低温等离子刀的应用减少了术中出血,同时减少了反复冲洗或擦拭鼻内镜的时间,缩短手术时间。对两组手术进行分析:在内镜可视的腺样囊性癌肿瘤基底边缘,利用等离子刀在距离肿瘤约5 mm的正常黏膜处开始进行点状切割消融,从前向后自基底将肿瘤完整切除,边切割消融边进行止血,减少了术中损伤时间及出血量,疤痕收缩和低温热效应导致的局部止血也减少了出血,促进术后黏膜恢复和上皮化。使用低温等离子刀的过程中,容易出现刀头堵塞的情况,可以通过切割和消融交替使用及加快其交替频率,以及术中勤冲洗等方式来解决。

总而言之,在鼻内镜下应用低温等离子射频消融技术手术治疗鼻腔鼻窦腺样囊性癌效果较显著,具有微创、手术损伤小、术中出血少、手术时间短、术后患者恢复较快、住院时间短等优势。本研究患者例数较少,且对于生长缓慢的腺样囊性癌来说,术后复发情况在短期内不能很好的判断,术后并发症及术后随访复发情况两组比较无明显统计学差异,仍需大样本并长期随访研究确定复发情况,但鼻内镜下低温等离子消融术仍是鼻腔鼻窦腺样囊性癌的重要治疗方法,尤其对于侵及颅底的腺样囊性癌者的手术治疗,值得进一步尝试研究。

参考文献

- [1] Trope, M., Triantafillou, V., Kohanski, M.A., Kuan, E.C., Tong, C.C.L., Patel, N.N., et al. (2019) Adenoid Cystic Carcinoma of the Sinonasal Tract: A Review of the National Cancer Database. *International Forum of Allergy & Rhinol-*

- ogy, **9**, 427-434. <https://doi.org/10.1002/alr.22255>
- [2] Lupinetti, A.D., Roberts, D.B., Williams, M.D., Kupferman, M.E., Rosenthal, D.I., Demonte, F., *et al.* (2007) Sinonasal Adenoid Cystic Carcinoma: The M. D. Anderson Cancer Center Experience. *Cancer*, **110**, 2726-2731. <https://doi.org/10.1002/cncr.23096>
- [3] 王跃武, 赖文敏, 曹冰, 张小安. 低温等离子在鼻腔良性肿瘤的临床应用[J]. 中国现代医生, 2020, 58(20): 64-66.
- [4] Wang, Z., Zhang, Y., Cui, H. and Wei, Y. (2016) Endoscopic Low-Temperature Plasma Radiofrequency Ablation for Laryngeal Plexiform Neurofibromatosis-1 in an Infant: Case Report and Review of the Literature. *Technology and Health Care*, **24**, 775-780. <https://doi.org/10.3233/THC-161218>
- [5] 肖水芳. 等离子射频技术在咽喉头颈手术中的应用[J]. 临床耳鼻咽喉头颈外科杂志, 2016, 30(11): 848-852.
- [6] 何闻. 低温等离子刀辅助内镜下儿童扁桃体和腺样体切除术临床效果分析[J]. 当代医学. 2016. 22(4): 30.
- [7] 李淑茸, 侯丽, 哈惠瑜, 马瑞霞. 低温等离子消融联合下鼻甲骨骨折外移术治疗慢性肥厚性鼻炎对鼻通气功能的影响[J]. 临床耳鼻咽喉头颈外科杂志, 2016, 30(7): 520-522.
- [8] 李玉瑾, 李佩忠, 金新. 鼻内镜鼻窦手术联合低温等离子下鼻甲骨射频消融术治疗慢性鼻-鼻窦炎的疗效观察[J]. 临床耳鼻咽喉头颈外科杂志, 2015, 29(9): 788-791.
- [9] Amin, M.B., Greene, F.L., Edge, S.B., Compton, C.C., Gershenwald, J.E., Brookland, R.K., *et al.* (2017) The Eighth Edition AJCC Cancer Staging Manual: Continuing to Build a Bridge from a Population-Based to a More “Personalized” Approach to Cancer Staging. *CA: A Cancer Journal for Clinicians*, **67**, 93-99. <https://doi.org/10.3322/caac.21388>
- [10] Levine, C.G. and Casiano, R.R. (2017) Revision Functional Endoscopic Sinus Surgery. *Otolaryngologic Clinics of North America*, **50**, 143-164. <https://doi.org/10.1016/j.otc.2016.08.012>
- [11] Alqudah, M., Odat, H., Issa, I. and Al-Qudah, M. (2016) Extensive Chondrosarcoma of the Nasal Septum: Endoscopic Resection and Long-Term Follow-Up. *Journal of Craniofacial Surgery*, **27**, 976-977. <https://doi.org/10.1097/SCS.0000000000002634>
- [12] Pereira, M.C., Peris-Celda, M., Qian, J., Kenning, T.J. and Pinheiro-Neto, C.D. (2016) Unilateral Endoscopic Endonasal Surgery for Resection of an Olfactory Schwannoma of the Anterior Cranial Base in a Patient with Hereditary Hemorrhagic Telangiectasia. *World Neurosurgery*, **89**, 729.e15-729.e20. <https://doi.org/10.1016/j.wneu.2016.01.050>
- [13] Smith, T.L. and Smith, J.M. (2001) Electrosurgery in Otolaryngology-Head and Neck Surgery: Principles, Advances, and Complications. *The Laryngoscope*, **111**, 769-780. <https://doi.org/10.1097/00005537-200105000-00004>
- [14] 谷艳玲, 张治平, 呼和牧仁, 石松利. 低温等离子刀在成人扁桃体切除术中的临床应用评价[J]. 重庆医学, 2017, 46(12): 1689-1691.
- [15] Bie, X., Wang, J.Z., Sun, X.Z., Sun, K.L. and Tang, Y.Y. (2020) Combined Application of Endoscope and Low-Temperature Plasma Knife in the Excision of Nasal Septal Schwannoma. *Ear, Nose & Throat Journal*, **99**, 111-113. <https://doi.org/10.1177%2F0145561319837883>
- [16] Pierson, B., Powitzky, R. and Digoy, G.P. (2012) Endoscopic Coblation for the Treatment of Advanced Juvenile Nasopharyngeal Angiofibroma. *Ear, Nose & Throat Journal*, **91**, 432-438. <https://doi.org/10.1177%2F014556131209101007>
- [17] Biller, H.F. (1978) Juvenile Nasopharyngeal Angiofibroma. *Annals of Otolaryngology, Rhinology & Laryngology*, **87**, 630-632. <https://doi.org/10.1177%2F000348947808700505>
- [18] Ruiz, J.W., Saint-Victor, S., Tessema, B., Eloy, J.A. and Anstead, A. (2012) Coblation Assisted Endoscopic Juvenile Nasopharyngeal Angiofibroma Resection. *International Journal of Pediatric Otorhinolaryngology*, **76**, 439-442. <https://doi.org/10.1016/j.ijporl.2011.11.005>