

先天性拇指多指畸形3例报告及文献分析

袁婧轩¹, 陈振雨^{2*}

¹青岛大学医学院, 山东 青岛

²青岛大学附属医院, 山东 青岛

收稿日期: 2022年10月21日; 录用日期: 2022年11月17日; 发布日期: 2022年11月24日

摘要

目的: 探讨先天性拇指多指畸形的病因、临床表现、诊疗方法、手术时机及预后, 增强对该病的认知了解, 提升对该病的临床诊治能力。方法: 对本院收治的3例先天性拇指多指畸形患者的病例特点进行分析, 同时检索复习相关文献。结果: 3例患者均为重复拇指畸形表现, 影像学表现典型, 2例经初次手术治疗后外形及功能均得到明显改善, 1例发生瘢痕挛缩, 经二次矫形术后恢复良好。结论: 先天性重复拇指畸形是一种轴前型多指畸形疾病, 主要与遗传因素有关; 其症状典型, 较易诊断, 但种类繁多, 解剖结构复杂, 且早期易影响拇指发育, 进而影响外观及功能, 固选择合适的时机行外科手术为治疗重复拇指畸形的首选; 术后应注意局部切口护理并尽早加强功能锻炼, 防止切口感染、瘢痕挛缩等; 重复拇指畸形的总体预后较好, 但由于术后较易出现继发性畸形, 应充分做好术前评估, 遵循个体化治疗原则。

关键词

拇指多指畸形, 临床表现, 分型, 诊断, 治疗

Congenital Thumb Polydactyly: Report of 3 Cases and Literature Analysis

Jingxuan Yuan¹, Zhenyu Chen^{2*}

¹Medical School of Qingdao University, Qingdao Shandong

²Affiliated Hospital of Qingdao University, Qingdao Shandong

Received: Oct. 21st, 2022; accepted: Nov. 17th, 2022; published: Nov. 24th, 2022

Abstract

Objective: To investigate the etiology, clinical manifestations, diagnosis and treatment methods,

*通讯作者 Email: czy.plastic@126.com

文章引用: 袁婧轩, 陈振雨. 先天性拇指多指畸形 3 例报告及文献分析[J]. 临床医学进展, 2022, 12(11): 10656-10662.
DOI: [10.12677/acm.2022.12111534](https://doi.org/10.12677/acm.2022.12111534)

surgical timing and prognosis of congenital thumb polydactyly, so as to enhance the cognitive understanding of the disease and improve the clinical diagnosis and treatment ability of the disease. **Methods:** The characteristics of 3 cases of congenital thumb polydactyly treated in our hospital were analyzed, and the relevant literature was retrieved and reviewed. **Results:** All the 3 patients presented with repetitive thumb deformity, and the imaging manifestations were typical. The appearance and function of 2 patients were significantly improved after the initial operation, and 1 case developed cicatricial contracture, which recovered well after the second correction. **Conclusion:** Congenital repetitive thumb malformation is a kind of preaxial polydactyly, which is mainly related to genetic factors. The symptoms are typical and easy to diagnose, but there are many kinds and complex anatomical structures. It is easy to affect the development of the thumb at an early stage, and then affect the appearance and function of the thumb. Postoperative local incision care should be paid attention to and functional failure should be strengthened as soon as possible to prevent incision infection and cicatricial contracture. The overall prognosis of repetitive thumb deformity is good. However, due to the high incidence of secondary deformity after operation, preoperative evaluation should be fully done and the principle of individualized treatment should be followed.

Keywords

Thumb Polydactyly, Clinical Manifestations, Parting, Diagnosis, Treatment

Copyright © 2022 by author(s) and Hans Publishers Inc.

This work is licensed under the Creative Commons Attribution International License (CC BY 4.0).

<http://creativecommons.org/licenses/by/4.0/>



Open Access

1. 引言

先天性多指畸形是指在除了正常手指结构以外形成的单发或多发的赘生指畸形, 是临床上较为常见的先天性手部畸形[1]。在先天性多指畸形中又以先天性复拇指畸形最为常见, 约占 90.6% [2]。拇指作为手部重要的功能指, 其发生多指畸形将对手部功能产生巨大影响。先天性重复拇指畸形指的是一种轴前型多指畸形疾病, 主要与遗传因素有关, 通常表现为拇指外形异常, 可以是拇指的完全或部分重复, 严重者还可影响拇指的正常生长发育, 进而导致拇指对掌、外展等功能障碍[3]。有研究表明, 随着环境污染的加重以及各种放射性损伤, 新生儿重复拇指畸形患病率逐渐提升[4], 虽然该病症状明显、较易诊断, 但由于其种类繁多、解剖结构复杂, 如何选择恰当的时机, 通过手术治疗恢复患手的功能与外观, 尽可能减少术后并发症, 是目前临床医师亟待解决的问题。本文收集青岛大学附属医院收治的 3 例重复拇指畸形患儿, 同时检索并复习相关文献, 来增强对该病的了解, 提升对该病的临床诊治能力。

2. 临床资料

例 1: 患儿女, 6 月, 出生时发现右手拇指多指畸形, 产检未发现, 患儿足月顺产, 无家族史, 父母非近亲婚配。术前 X 线检查见图 1(a)。入院后第 3 天行“右手多指切除矫形术、拇指对掌功能重建术、指间关节侧副韧带缝合术、克氏针固定术”, 术中于右手拇指桡侧重复拇指近节基底部设计舌状皮瓣及多个“Z”皮肤切口, 逐层切开皮肤、皮下组织及筋膜。探查见: 重复拇指于掌指关节发出, 与主要拇指共用第 1 掌骨头, 存在屈伸指肌腱, 切除拇指桡侧指体, 切开掌指关节囊及部分侧副韧带, 部分切除第 1 掌骨头部分关节面, 5-0 PDS 缝线间断缝合掌指关节桡侧关节囊及侧副韧带并重建拇短展肌止点, 自尺侧拇指桡侧向尺侧斜穿一枚克氏针(带双精度尖端克氏针/直径 0.8 mm, 长度 70 mm)固定掌指关节, 舌状

皮瓣覆盖创面, 切口远端处切除多余皮肤, 间断缝合术区切口皮肤, 术中出血约 2 ml。术后 1 个月复查见右手外形美观, 拇指对指良好, 可抓捏, X 线检查结果见图 1(b)。

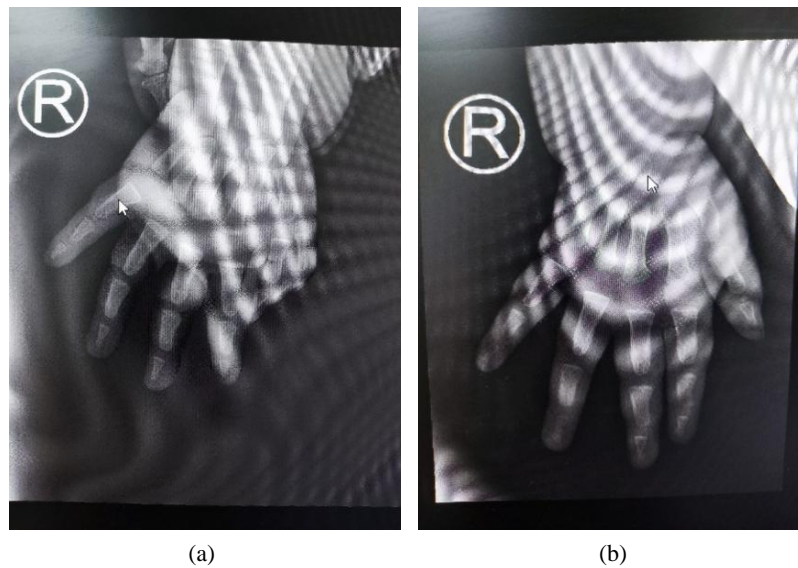


Figure 1. (a) Preoperative X-ray; (b) X-ray 1 month after surgery
图 1. (a) 术前 X 线片; (b) 术后 1 月 X 线片

例 2: 患儿男, 1 岁零 10 月, 出生时现右手拇指多指畸形, 产检未发现, 患儿足月顺产, 无家族史, 父母非近亲婚配。术前 X 线检查见图 2(a)。入院后第 2 天行“右手多指切除矫形术+掌骨截骨矫形术”, 术中见: 重复拇指于第一掌骨发出, 与主要拇指共用第一掌骨, 纵行切开第一掌骨桡侧半, 保留拇短展肌止点, 切除重复拇指桡侧指体, 处理复拇指残留神经断端; 4-0 PDS 缝线重建拇对掌肌止点, 斜穿一枚克氏针固定掌指关节; 术中出血约 2 ml。术后第三天复查 X 线结果见图 2(b)。术后 3 月随访, 患儿拇对掌良好, 可抓捏、持握。

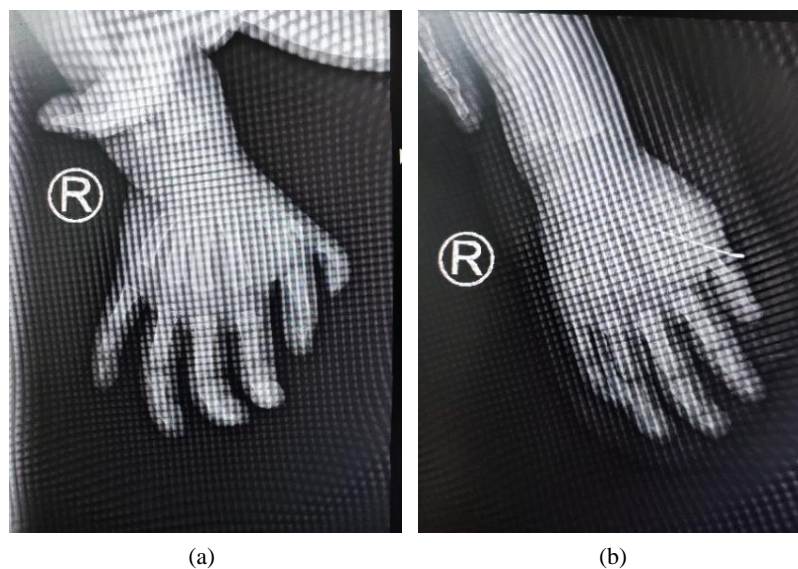


Figure 2. (a) Preoperative X-ray; (b) X-ray 3 days after surgery
图 2. (a) 术前 X 线片; (b) 术后 3 天 X 线片

例 3: 患儿男, 1 岁, 出生时发现双拇指发育不良, 左手拇指多指畸形, 产检未发现, 于外院手术矫正左手多指畸形, 效果欠佳, 患儿足月顺产, 无家族史, 父母非近亲婚配。术前 X 线检查见图 3(a)。入院后第 3 天行“左拇指手部瘢痕松解成型、指间关节侧副韧带紧缩缝合、指间关节克氏针固定术”, 术中在拇指桡侧设计“Z”形皮肤切口, 松解瘢痕组织, 左拇指尺侧设计“S”形皮肤切口, 依次切开皮肤及皮下组织, 将侧副韧带给予紧缩缝合, 自左拇指远端垂直打入 1 枚克氏针, 间断缝合皮肤裂口, 术中出血约 5 ml。术后两周 X 线检查结果见图 3(b)。术后 3 月随访, 瘢痕松解效果良好, 拇指外形、活动度恢复良好, X 线检查结果见图 3(c)。




Figure 3. (a) Preoperative X-ray; (b) X-ray 2 weeks after surgery; (c) X-ray 3 months after surgery
图 3. (a) 术前 X 线片; (b) 术后 2 周 X 线片; (c) 术后 3 月 X 线片

3. 结论

3.1. 病因

多指畸形的病因目前尚不明确, 通常认为导致先天性多指畸形的主要原因是遗传基因的突变, 多为常染色体显性遗传[5] [6], 也有报道为常染色体隐性遗传[7]和 X 连锁隐性遗传[8]。目前在遗传上已经证实多指畸形与 100 多种基因突变有关, 其中常见的基因包括 FBLN1、HOXD13、LMBR1、FGFR2、GLI3 和 SHH 等[9]。另外还有研究表示, 在胚胎发育过程中如果受到了异常刺激, 也有可能导致胎儿手指发育问题, 比如接触有害药品和食品[10]、妊娠期间吸烟[11]、异常的子宫内环境、营养不良、环境污染、放射线损害、病毒感染[12]等, 这些也是导致畸形的高危因素。

3.2. 流行病学特征

先天性手畸形中以轴前多指畸形最为常见, 发生率为 0.1008%~0.1018% [13]; 多指畸形在不同的人群、种族中存在明显的遗传差异, 高加索人和美洲白人拇指多指畸形的发生率较高为 0.08%~0.14% [5], 男性患病率高于女性[14], 且中国的男性比白人男性发生率更高[5], 单侧发病多于双侧, 右侧发病率高于左侧[15], 上肢发病率高于下肢[13]。

3.3. 临床表现

先天性多指畸形主要表现为手指数目多于正常人, 赘生指可出现在手部尺侧、桡侧或中央区。可能

是某单个手指的多指,也可能是多个手指多指,可以是一个独立的疾病,也可以是某个畸形综合征或者骨骼发育异常的某种表现。

先天性拇指多指畸形则表现为桡侧出现多余拇指,多余拇指的生长方向和发生位置不同,可发生于远节、末节指骨或掌指关节等部位,其外形和解剖结构差别较大,可以是仅包裹神经和血管的小皮赘,也可以是同时具有关节和肌腱的完整手指。在组织病理学方面可表现为骨组织、软组织等。

3.4. 分型

通过查阅大量文献发现多指畸形的分类方法多种多样。目前在临床上被广泛使用的分类方法有如下几种:1) 根据多指是否独立发生分为综合征型和非综合征型,综合征型患者常伴有身体其他部位器官的症状,常见疾病有: Greig Cephalopolysyndactyly 综合征、Ellis-van Creveld 综合征以及 Pallister-Hall 综合征等。非综合征型患者的多指畸形一般独立发生,常无伴随症状。2) 根据赘生指的位置和解剖结构可大致分为轴前多指,轴后多指以及中央多指。其中轴前多指和轴后多指较为常见,中央多指比较罕见。轴前多指又名桡侧多指,表现为手掌桡侧有多余手指生长,本文探讨的先天性重复拇指畸形就是轴前型多指畸形疾病。轴后多指又名尺侧多指,表现为手掌尺侧有多余手指生长。3) Wassel 分型根据骨骼构造及分裂程度,将轴前多指畸形分为七种类型(I-VII 型) [16] [17],先天性拇指多指畸形依据 Wassel 分型可分为 I 型拇指多指畸形,主要表现为拇指远节指骨分叉,共用一个骨骺; II 型拇指多指畸形,主要表现为远节指骨完全重复,各有一个独立的骨骺; III 型拇指多指畸形,主要表现为拇指近节指骨分叉,远节指骨完全重复; IV 型拇指多指畸形,主要表现为拇指近节指骨和远节指骨完全重复; V 型拇指多指畸形,主要表现为近节指骨、远节指骨完全重复伴拇指掌骨部位分叉; VI 型拇指多指畸形,主要表现为掌骨和指骨都完全重复; VII 型拇指多指畸形,主要表现为三节拇指成分伴不同程度重复。其中最常见的是 IV 型,占 43%~46%;其次是 II 型,占 15%~17% [18]。

3.5. 诊断

拇指多指畸形的诊断可通过临床表现、家族史,结合遗传学分析、妊娠期多维超声、影像学特征等检测手段确诊。由于妊娠期间胎儿姿势多变,医生水平差异等,产前 B 超检测容易出现误诊或漏诊[19],导致肢体畸形产前超声总检出率低,为 23%~55% [20]。所以多数复拇指畸形患儿出生后才得以确诊。

3.6. 治疗

目前针对多指畸形的主要治疗方法是外科手术切除,外科治疗不仅需要解决手外形美观的问题,还要兼顾功能方面的问题[21]。由于复拇指畸形分类复杂,临床表现形式不同,解剖变异较大,所以需要仔细考虑和计划针对每个患者的个体化手术治疗,以获得可能的最佳结果。Wassel I 型和 Wassel II 拇指多指畸形多选择 Bilhaut-Cloquet 或其改良术式[22] [23]。Wassel IV 型利用改良 Bilhaut-Cloquet 骨性合并法[24]或软组织融合法[25] [26]。此外 Goldfarb 等提出的水平指骨合并术[27]也取得了良好的效果。Wassel VI 型可根据拇指发育情况,在腕掌关节处切切除功能较差的拇指,保留较好的拇指。术中应仔细修复关节囊、内在肌和韧带。Wassel III 型、V 型在掌骨颈处切断近节指骨及掌骨多指,并在指、掌骨分叉处行截骨矫正术[12]。Wassel VII 型手术方式可视具体情况决定,也可采用改良 Bilhaut-Cloquet 术式。

3.7. 治疗时机

目前对于拇指多指畸形手术时机的选择尚存在部分争议,若手术时机过早,则手部异常的组织结构及功能难以清晰分辨,手术难度较大且较易引起二次畸形;若手术时机太晚,则本应正常发育的结构可能会出现异常,不仅影响生活质量,也给患儿及家属造成极大的心理压力。另外,多指畸形手术时机

与不同类型的畸形程度也有一定关系, 应遵循个体化原则, 依据不同畸形种类、严重程度及患者的具体临床表现, 配合相应影像学检查结果, 决定合适的手术方案和治疗时机, 以提高手术效果, 降低术后并发症发生率。目前被普遍认可的最佳手术年龄是在 6 个月至 2 岁之间[28] [29] [30]。如果能在精细运动发育之前行外形重塑和功能重建[31], 有利于患儿及早进行感知康复锻炼, 恢复患肢功能。

3.8. 预后

重复拇指畸形的矫治手术复杂, 若手术时机或手术方法选择不恰当, 术后易产生继发性畸形。即使首次术后短时间内疗效满意, 仍然有部分患儿出现继发性畸形, 需行二次手术治疗[32] [33]。Kawabata 等报道拇指多指畸形矫治术后发生继发性畸形约占 16% [34]。

参考文献

- [1] Guo, B., Lee, S.K. and Paksima, N. (2013) Polydactyly: A Review. *Bulletin of the Hospital for Joint Diseases*, **71**, 17-23. <https://doi.org/10.11648/j.ass.20130103.12>
- [2] 杨钧, 路来金, 刘志刚. 先天性多指畸形的诊治[J]. 中华手外科杂志, 1997, 13(1): 61-62.
- [3] Carlsson, I.K., Dahlin, L.B. and Rosberg, H.E. (2018) Congenital Thumb Anomalies and the Consequences for Daily Life: Patients' Long-Term Experience after Corrective Surgery. A Qualitative Study. *Disability and Rehabilitation*, **40**, 69-75. <https://doi.org/10.1080/09638288.2016.1243159>
- [4] 刘勇, 等. 先天性拇指多指畸形手术治疗的临床研究[J]. 生物骨科材料与临床研究, 2018, 15(2): 28-31.
- [5] Evanson, B.J., et al. (2016) Radial Polydactyly and the Incidence of Reoperation Using a New Classification System. *Journal of Pediatric Orthopaedics*, **36**, 158-160. <https://doi.org/10.1097/BPO.0000000000000395>
- [6] Lettice, A. and Hill, R.E. (2005) Preaxial Polydactyly: A Model for Defective Long-Range Regulation in Congenital Abnormalities Laura. *Current Opinion in Genetics & Development*, **15**, 294-300. <https://doi.org/10.1016/j.gde.2005.04.002>
- [7] Umm-e-Kalsoom, et al. (2012) Genetic Mapping of an Autosomal Recessive Postaxial Polydactyly Type A to Chromosome 13q13.3-q21.2 and Screening of the Candidate Genes. *Human Genetics*, **131**, 415-422. <https://doi.org/10.1007/s00439-011-1085-7>
- [8] Xiang, Y., et al. (2016) Clinical Study of 459 Polydactyly Cases in China, 2010 to 2014. *Congenital Anomalies*, **56**, 226-232. <https://doi.org/10.1111/cga.12163>
- [9] Xiang, Y., et al. (2017) Mutational Screening of GLI3, SHH, preZRS, and ZRS in 102 Chinese Children with Nonsyndromic Polydactyly. *Developmental Dynamics*, **246**, 392-402. <https://doi.org/10.1002/dvdy.24488>
- [10] 王晓明, 修新红, 袁丽. 出生缺陷影响因素的病例对照研究[J]. 中华妇产科杂志, 2011, 46(7): 481-486.
- [11] Man, L. and Chang, B. (2006) Maternal Cigarette Smoking during Pregnancy Increases the Risk of Having a Child with a Congenital Digital Anomaly. *Plastic and Reconstructive Surgery*, **117**, 301-308. <https://doi.org/10.1097/01.prs.0000194904.81981.71>
- [12] 贾中伟, 龙江涛, 白德明. 先天性多指畸形研究进展[J]. 中国医师杂志, 2013, 15(7): 1002-1004.
- [13] 回蕾, 孔旭, 陶凯. 先天性多指畸形[J]. 中国美容整形外科杂志, 2017, 28(10): 629-632.
- [14] Orioli, I.M. and Castilla, E.E. (1999) Thumb/Hallux Duplication and Preaxial Polydactyly Type I. *American Journal of Medical Genetics*, **82**, 219-224. [https://doi.org/10.1002/\(SICI\)1096-8628\(19990129\)82:3<219::AID-AJMG5>3.0.CO;2-S](https://doi.org/10.1002/(SICI)1096-8628(19990129)82:3<219::AID-AJMG5>3.0.CO;2-S)
- [15] Malik, S., et al. (2014) Clinical and Descriptive Genetic Study of Polydactyly: A Pakistani Experience of 313 Cases. *Clinical Genetics*, **85**, 482-486. <https://doi.org/10.1111/cge.12217>
- [16] Perez-Lopez, L.M., Gutierrez-de la Iglesia, D. and Cabrera-Gonzalez, M. (2018) Radial Polydactyly. What's New. *Current Pediatric Reviews*, **14**, 91-96. <https://doi.org/10.2174/1573396314666180124102012>
- [17] Manske, M.C., Kennedy, C.D. and Huang, J.I. (2017) Classifications in Brief: The Wassel Classification for Radial Polydactyly. *Clinical Orthopaedics & Related Research*, **475**, 1740-1746. <https://doi.org/10.1007/s11999-016-5068-9>
- [18] Faust, K.C., et al. (2015) Polydactyly of the Hand. *American Journal of Orthopedics (Belle Mead NJ)*, **44**, E127-E134.
- [19] 钱敏, 孟焱, 翟林, 等. 联合超声检查法诊断胎儿先天性肢体畸形的价值[J]. 中华临床医师杂志: 电子版, 2012, 6(6): 1565-1566.

- [20] Baronciani, D., *et al.* (1995) Ultrasonography in Pregnancy and Fetal Abnormalities: Screening or Diagnostic Test? *Prenatal Diagnosis*, **15**, 1101-1108. <https://doi.org/10.1002/pd.1970151204>
- [21] Larsen, M. and Nicolai, J.P.A. (2005) Long-Term Follow-Up of Surgical Treatment for Thumb Duplication. *Journal of Hand Surgery*, **30**, 276-281. <https://doi.org/10.1016/J.JHSB.2004.12.011>
- [22] Samson, P., Salazard, B. and Magalon, G. (2004) The “Bilhaut-Cloquet” Technique for Treatment of Thumb Duplication. *Handchirurgie Mikrochirurgie Plastische Chirurgie*, **36**, 141-145. <https://doi.org/10.1055/s-2004-817888>
- [23] 王科杰, 等. 拇指多指畸形两种 Bilhaut-Cloquet 术式的选择[J]. 全科医学临床与教育, 2013, 11(2): 176-178.
- [24] 张全荣, 等. 龙虾钳样复拇指畸形的治疗体会[J]. 中国矫形外科杂志, 2013, 21(7): 730-732.
- [25] Tien, Y.-C., *et al.* (2007) Soft Tissue Reconstruction for Type IV-D Duplicated Thumb: A New Surgical Technique. *Journal of Pediatric Orthopaedics*, **27**, 462-466. <https://doi.org/10.1097/01.bpb.0000271315.80374.68>
- [26] 徐蕴岚, 沈恺颖, 王志刚. 儿童 Wassel IV-4 型复拇指畸形手术疗效分析[J]. 中华小儿外科杂志, 2012, 33(11): 846-849.
- [27] Goldfarb, C.A. (2006) Reconstruction of Radial Polydactyly. *Techniques in Hand and Upper Extremity Surgery*, **10**, 265-270. <https://doi.org/10.1097/01.bth.0000236988.88911.4b>
- [28] 肖万安, 田峰, 田立杰. 儿童三指节拇指伴侧弯畸形的矫治[J]. 中华临床医师杂志(电子版), 2012, 6(24): 8379-8380.
- [29] Horii, E., *et al.* (2001) Triphalangeal Thumb without Associated Abnormalities: Clinical Characteristics and Surgical Outcomes. *Plastic and Reconstructive Surgery*, **108**, 902-907. <https://doi.org/10.1097/00006534-200109150-00013>
- [30] Saraf, S. and Parihar, R.S. (2010) Polydactyly of Triphalangeal Thumb. *The Indian Journal of Dermatology, Venereology and Leprology*, **76**, Article No. 307. <https://doi.org/10.4103/0378-6323.62986>
- [31] Van Wyhe, R., *et al.* (2016) The Duplicated Thumb: A Review. *Seminars in Plastic Surgery*, **30**, 181-188. <https://doi.org/10.1055/s-0036-1593736>
- [32] 周攀, 陈燕花, 陈振兵, 等. 拇指多指畸形二次矫形原因的临床分析[J]. 中华手外科杂志, 2016, 32(3): 181-183.
- [33] 汤海萍, 方光荣, 刘亚平, 等. 复拇指畸形矫治术后的继发性畸形[J]. 中华手外科杂志, 2004, 20(3): 3-5.
- [34] Kawabata, H., *et al.* (1991) Revision of Residual deformities after Operations for Duplication of the Thumb. *The Journal of Bone and Joint Surgery*, **72**, 988-998. <https://doi.org/10.2106/00004623-199072070-00005>