

中西医结合治疗鹦鹉热衣原体肺炎1例个案报告

李洋洋, 方祖莲, 赵玉兰, 何成诗*

成都中医药大学, 四川 成都

收稿日期: 2022年11月9日; 录用日期: 2022年12月3日; 发布日期: 2022年12月14日

摘要

肺鹦鹉热衣原体感染的患者人数在临床上逐年增多, 患者常有家禽或鸟类接触史, 以发热、咳嗽咯痰为主要临床表现, 目前主要依靠宏基因测序明确诊断, 及时做出处理。本篇文章主要针对肺鹦鹉热衣原体感染1例进行个案分析, 在该例患者治疗过程中, 中西医结合治疗肺鹦鹉热衣原体感染在临床上取得较为满意的疗效, 对我们临床工作有一定的指导作用。

关键词

中西医结合, 鹦鹉热衣原体, 肺部感染, 治疗

Treatment of *Chlamydia psittaci* Pneumonia with Integrated Chinese and Western Medicine: A Case Report

Yangyang Li, Zulian Fang, Yulan Zhao, Chengshi He*

Chengdu University of Traditional Chinese Medicine, Chengdu Sichuan

Received: Nov. 9th, 2022; accepted: Dec. 3rd, 2022; published: Dec. 14th, 2022

Abstract

The number of patients with pulmonary *Chlamydia psittaci* infection is increasing year by year clinically. Patients often have a history of contact with poultry or birds, and their main clinical manifestations are fever, cough and expectoration. At present, we mainly rely on macro gene se-

*通讯作者。

quencing to make a definite diagnosis and timely treatment. This article mainly analyzes a case of pulmonary *Chlamydia psittaci* infection. During the treatment of this patient, the treatment of pulmonary *Chlamydia psittaci* infection with integrated traditional Chinese and western medicine has achieved satisfactory clinical results, which has a certain guiding role for our clinical work.

Keywords

Integrated Chinese and Western Medicine, *Chlamydia psittaci*, Pulmonary Infection, Treatment

Copyright © 2022 by author(s) and Hans Publishers Inc.

This work is licensed under the Creative Commons Attribution International License (CC BY 4.0).

<http://creativecommons.org/licenses/by/4.0/>



Open Access

1. 病例介绍

患者王某,男,65岁,退休人员,因“发热4天,咳嗽1天”于2021-02-15入院。患者诉4天前因受凉后出现发热,最高体温为39℃,伴有四肢肌肉酸痛、乏力,当地诊所予以“头孢”(具体不详)对症处理后,效果不佳。1天前上述症状加重,伴有咳嗽咳痰,痰为黄白色黏痰,量少,不易咯出,无胸痛咯血,无胸闷气紧,无潮热盗汗等不适,为求进一步诊治,遂来我院就诊。发热门诊行胸部CT提示:“右肺上叶及中叶炎性病变”,“新冠病毒核酸检测阴性”,即以“肺部感染”收入呼吸科。既往有家禽接触史,有高血压病史1⁺年,自服“非洛地平缓释片2.5 mg qd”,血压控制不详,否认其他病史及家族史。入院查体:体温38.0℃,脉搏92次/分,呼吸34次/分,血压106/68 mmHg,神志清楚,发育正常,轮椅推入病房,查体合作,双侧胸廓呼吸动度一致,触觉语颤正常,叩诊右肺上叶浊音,双肺呼吸音粗,右肺闻及粗大的湿啰音,无哮鸣音,无其他阳性体征。

入院完善相关检查:血常规:白细胞 $5.85 \times 10^9/L$,中性粒细胞百分率:89.1%、C反应蛋白156.0 mg/L、超敏C反应蛋白>10.0 mg/L/降钙素原3.08 ng/mL;ESR血沉49.0 mm/L;血气分析:二氧化碳分压30.7 mmHg、氧分压50.7 mmHg、酸碱度7.54、BE 4.8 mmol/L;痰真菌培养:少量的白色念珠菌;G试验:373.6 pg/mL;痰细菌培养阴性、痰涂片抗酸杆菌阴性;抗中性粒细胞胞浆抗体二项阴性;结核抗体阴性;甲乙流感病毒及新冠核酸检测、呼吸道病原抗体九项均阴性;肺癌肿瘤标志物未见明显异常;心电图正常;2021-02-15行胸部CT示:1)右肺上叶及中叶炎性病变;如图1。2)2021-02-19复查胸部CT示:双肺上叶及右肺中叶、下叶改变,考虑炎性改变,病灶较前增多;如图2。

治疗经过:

入院暂予以头孢哌酮他唑巴坦静滴抗感染。

2021-02-19胸部CT提示感染进一步加重,体温持续发热,血气提示:PH:7.53,氧分压:47.9 mmHg,二氧化碳分压:30.3 mmHg,血氧饱和度:88.7%,氧合指数:147;呼吸道九项阴性;结核杆菌(TB-DNA)定性阴性;r-干扰素释放试验阴性;(1-3)-B-D葡萄糖(G实验)373.6 pg/mL;抗中性粒细胞胞浆抗体-pANCA阴性;抗中性粒细胞胞浆抗体-c-ANCA阴性;加用莫西沙星0.4 g静滴qd;中医治疗:患者咳嗽咯痰,结合舌质红,舌苔厚腻而黄,脉弦滑,辨证后方选柴胡达原饮加减透达膜原之邪,具体方药及方解如下:15 g 竹叶柴胡疏达气机、12 g 黄芩苦泄郁火、石膏30 g 清热、20 g 芦根清热、30 g 白茅根清肺热、20 g 鱼腥草清热解毒、15 g 姜厚朴下气消痰、12 g 枳壳及9 g 桔梗开上、10 g 青皮及3 g 槟榔达下、20 g 侧柏叶化痰止咳、6 g 甘草和缓诸药;4剂,一日三次,泡水服。

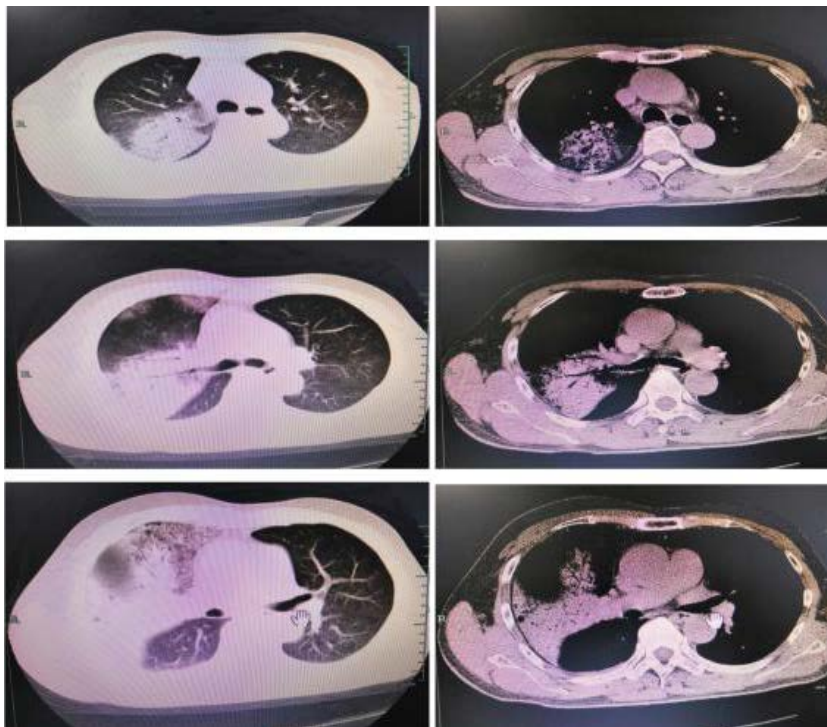


Figure 1. 2021-02-15 Chest CT: Massive hyperdense shadows are seen in the upper and middle lobes of the right lung

图 1. 2021-02-15 胸部 CT: 右肺上叶及中叶见大片状密度增高影

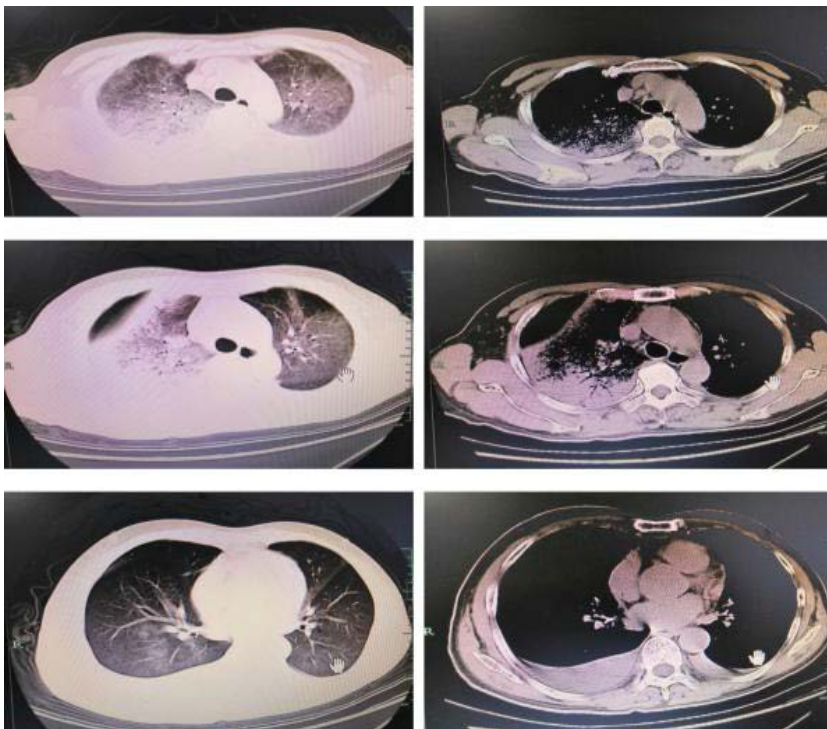


Figure 2. 2021-02-19 Chest CT: Massive dense shadows and ground glass shadows in upper lobe of both lungs, middle lobe and lower lobe of right lung

图 2. 2021-02-19 胸部 CT: 双肺上叶及右肺中叶、下叶大片状致密影及磨玻璃影

2022-02-25: 体温 36.5 摄氏度, 血气提示: PH: 7.48, 氧分压: 142.6 mmHg, 二氧化碳分压: 45 mmHg, 血氧饱和度: 99.9%, 氧合指数: 347, 复查胸部 CT 提示感染灶较前吸收(图 3 所示), 宏基因组学二代测序技术(mNGS)结果显示鹦鹉热衣原体(检出序列数 3) (图 4 所示), 故停头孢哌酮钠他唑巴坦钠, 加米诺环素 0.1 g bid (首剂增倍); 患者咳嗽咯痰, 结合舌质红而稍干舌苔腻而黄, 脉弦滑, 中医辨证后方选沙参麦冬汤加减, 方剂组成及方解如下: 12 g 北沙参和 20 g 麦冬清热润燥、玄参 12 g 清热、12 g 瓜蒌清热化痰、12 g 枳壳、12 g 陈皮和 10 g 姜半夏燥湿行气化痰、10 g 桔梗宣肺祛痰、15 g 厚朴下气消痰、15 g 薏苡仁祛湿、12 g 郁金行气解郁、12 g 牡丹皮清热、5 g 甘草和缓诸药; 4 剂, 一日三次, 泡水服。

2021-02-28 复查胸部 CT 示: 双肺上叶、下叶炎性病变, 病灶较前部分吸收; 患者咳嗽咯痰, 结合舌质红而稍干舌苔腻而稍黄, 脉弦滑, 中医辨证后方选三仁汤加减, 方剂组成及方解如下: 6 g 杏仁苦辛, 宣利上焦肺气、12 g 白蔻仁芳香化湿, 行气调中、20 g 薏苡仁甘淡, 渗利下焦湿热、12 g 姜厚朴和 9 g 法半夏辛开苦降, 化湿行气、12 g 滑石、12 g 通草、12 g 淡竹叶甘寒淡渗, 利湿清热、12 g 茯苓、12 g 白术健脾除湿、12 g 瓜蒌皮清热化痰, 6 g 炙甘草和缓诸药; 方剂组成 4 剂, 一日三次, 泡水服。

出院后继续服用米诺环素抗感染治疗 2 周后, 来院复查胸部 CT 显示感染灶较前明显吸收。

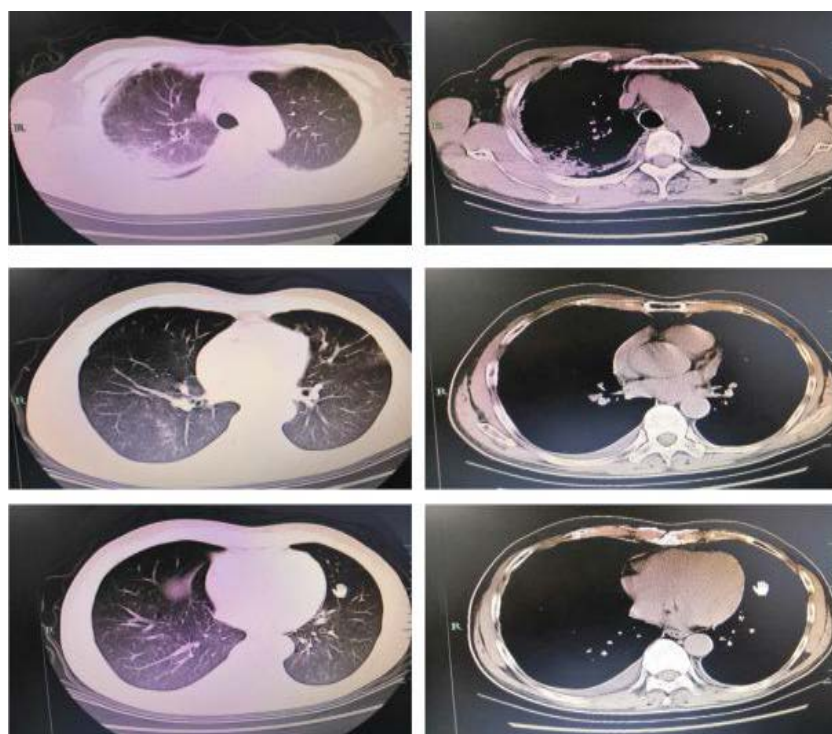


Figure 3. 2021-02-25 Chest CT: Scattered small pieces of ground glass density shadow can be seen in the upper lobe of left lung and lower lobe of both lungs

图 3. 2021-02-25 胸部 CT: 左肺上叶、双肺下叶见散在的小片状磨玻璃密度影

6. 检出支/衣原体列表

属				种			
类型	拉丁名	中文名	检出序列数	拉丁名	中文名	检出序列数	基因组覆盖度
pla	<i>Chlamydia</i>	衣原体属	4	<i>Chlamydia psittaci</i>	鹦鹉热衣原体	3	0.02578% (304/1179220)

Figure 4. Detection results of mNGS in alveolar lavage fluid

图 4. 肺泡灌洗液 mNGS 检测结果

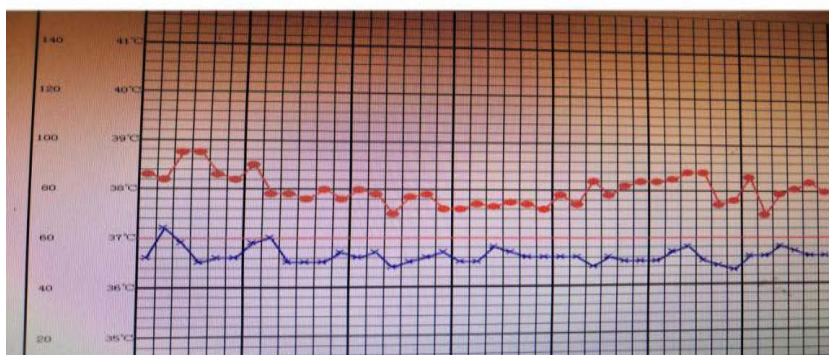
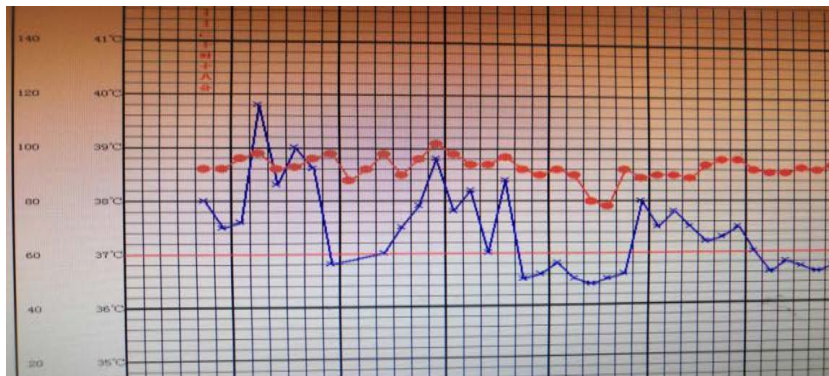


Figure 5. Temperature change after admission (I)

图 5. 入院后体温变化一

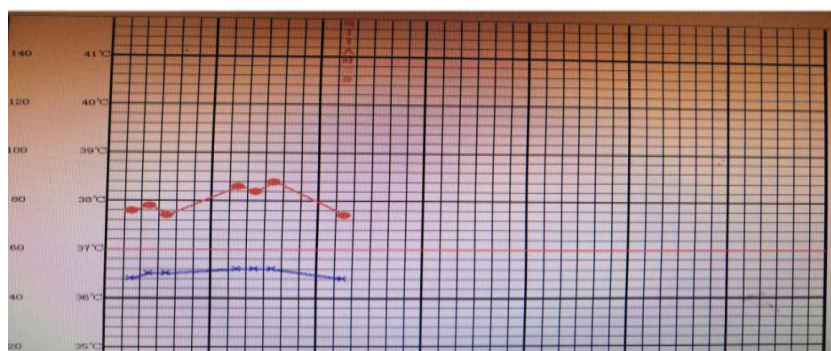
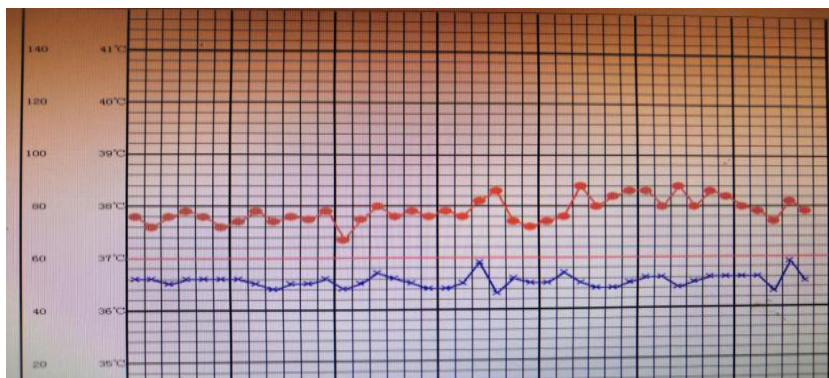


Figure 6. Temperature change after admission (II)

图 6. 入院后体温变化二

2. 讨论

鹦鹉热衣原体是一革兰阴性、严格的胞内寄生菌，主要通过疫鸟(如家禽等)或吸入疫鸟鼻腔分泌物的气溶胶或粪便、羽毛的粉尘传播给人类[1]。其抵抗力强、宿主广泛、传播途径复杂等特点使得其具有很强的致病性，鹦鹉热主要影响的是肺，也可累及肝、脾、脑、肾和中枢神经等其他器官。临床表现因疾病而异，从轻微症状到严重肺炎不等。鹦鹉热的典型症状主要有头痛、发冷、发热、干咳、肌痛和呼吸困难。同时，临床上也常常会出现很多并发症，如肝炎、心内膜炎、心肌炎、关节炎等等[1] [2]。此例肺鹦鹉热衣原体肺炎患者有家禽接触史，并以发热起病，表现为发热、咳嗽，辅助检查白细胞计数正常，中性粒细胞百分比升高、红细胞沉降率(ESR)和超敏 C 反应蛋白升高，此患者肝酶异常，出现呼吸衰竭，与既往研究结果一致[3] [4]。

鹦鹉热衣原体肺炎的诊断，目前临床上主要依靠 mNGS 技术[5]。由于鹦鹉热衣原体培养困难且危险，具有高度传染性，目前随着宏基因组测序的发展，其可以快速准确地检出不同标本中的多种病原体，包括难以培养的不典型病原菌、病毒及真菌，因此成为传统微生物检测手段的有力补充。此例患者正是借助 mNGS 技术得以快速、准确地诊断出鹦鹉热衣原体感染，缩短了病原学诊断时间，从而及时调整抗菌药物方案启动四环素类和喹诺酮类抗菌药物后才使得患者病情好转出院[6]。虽然鹦鹉热衣原体肺炎病例逐年渐有报道，但因其临床表现、影像学无特异性，且当前临床缺乏鹦鹉热衣原体的常规实验室检查，故临床漏诊率和误诊率较高。因此在临床上对于迅速进展的肺部感染性病变，积极拓展临床少见病的临床思维，同时对于此类疑难、少见菌引起感染的患者，可积极采用具有快速、全面、无偏倚性特点的新技术——mNGS 尽快明确相关病原体，并加以其他传统检测方法相互验证，做到早诊断、早治疗、减少漏诊率，提高患者的治愈率[7] [8]。

除了使用 mNGS 技术快速、准确地诊断出肺鹦鹉热衣原体感染，及时启动合适的抗菌药物外，我们根据其发热(图 5，图 6 所示)表现、舌、脉等辨证施治后先后采用了柴胡达原饮、沙参麦冬汤、三仁汤 3 个方剂的加减辅助西医抗菌药物联合治疗此例患者，临床上取得了很好的疗效[9] [10]。因此，我们在临床上，可以根据患者病情的具体情况中医辅助西医，四诊合参、辨证施治后治疗疾病，取得很好的疗效，对我们的临床工作有一定的指导作用。

基金项目

四川省科技厅科技创新创业苗子工程(2020JDRC0115)。

参考文献

- [1] 骆煜, 金文婷, 马玉燕, 缪青, 潘珏, 胡必杰. 5 例鹦鹉热衣原体肺炎的诊断及临床特点[J]. 中华医院感染学杂志, 2020, 30(22): 3394-3398.
- [2] 汪洋, 鲁厚清, 邵仁德, 汪文杰. 鹦鹉热衣原体感染肺炎患者的临床特征分析[J]. 中华危重病急救医学, 2020, 32(11): 1388-1390.
- [3] 杨昭, 皮泓韬, 徐一笑, 刘猛, 周玉成, 韩小彤. 非典型病原菌鹦鹉热衣原体感染合并呼吸衰竭临床分析[J]. 实用休克杂志(中英文), 2020, 4(3): 182-185.
- [4] 史兰萍, 李阳. 鹦鹉热衣原体重症肺炎 1 例[J]. 中国感染与化疗杂志, 2019, 19(3): 309-311.
- [5] 邱崇荣, 刘向红, 肖小六. 基因二代测序检测鹦鹉热衣原体肺炎 1 例[J]. 赣南医学院学报, 2019, 39(9): 940-942.
- [6] 赵仁淹, 柴海娜, 郑瑞强. 病原体二代测序辅助诊断鹦鹉热衣原体重症肺炎一例[J]. 中华内科杂志, 2020, 59(12): 989-991.
- [7] Chen, X., Cao, K., Wei, Y., Qian, Y., Liang, J., Dong, D., Tang, J., Zhu, Z., Gu, Q. and Yu, W. (2020) Metagenomic Next-Generation Sequencing in the Diagnosis of Severe Pneumonias Caused by *Chlamydia psittaci*. *Infection*, **48**, 535-542. <https://doi.org/10.1007/s15010-020-01429-0>

- [8] Gu, L., Liu, W., Ru, M., Lin, J., Yu, G., Ye, J., Zhu, Z.A., Liu, Y., Chen, J., Lai, G. and Wen, W. (2020) The Application of Metagenomic Next-Generation Sequencing in Diagnosing *Chlamydia psittaci* Pneumonia: A Report of Five Cases. *BMC Pulmonary Medicine*, **20**, Article No. 65. <https://doi.org/10.1186/s12890-020-1098-x>
- [9] 夏晗, 杜宗升. 柴胡达原饮合三仁汤、六君子汤加减早期干预新型冠状病毒肺炎疑似病例的效果[J]. 中国民间疗法, 2020, 28(22): 58-60.
- [10] 王晓莹. 三仁汤临床应用体会[N]. 上海中医药报, 2020-12-25(009).