

乳腺和胃双原发癌伴黑棘皮病1例报道并文献复习

王晓静¹, 王露露¹, 戚玮², 宋文广^{3*}

¹河北医科大学研究生学院, 河北 石家庄

²华北理工大学研究生学院, 河北 唐山

³唐山市工人医院, 河北 唐山

收稿日期: 2022年3月24日; 录用日期: 2022年4月18日; 发布日期: 2022年4月27日

摘要

乳腺癌和胃癌均为常见恶性肿瘤, 二者双原发病例临床较为罕见。恶性黑棘皮病是一种少见的恶性肿瘤的副肿瘤综合征。1临床病历资料患者女, 58岁, 8年前发现左乳肿块于外院行乳腺癌根治术。病理诊断为左乳腺浸润性导管癌(T2N0M0 IIa期), 1年前行胃镜取检, 病理回报“胃体部腺癌(中低分化)”。3个月前发现全身皮肤变黑、粗糙, 伴瘙痒感。查体见全身皮肤粗糙, 色素沉着, 皮纹加深, 以颈部、腋窝、腹股沟和外阴等褶皱部位皮肤为著, 口唇、眼睑及手掌均呈天鹅绒样改变, 未触及肿大淋巴结, 左乳缺如呈术后改变, 左上腹部可触及约5 * 5 cm包块, 质硬, 活动度差, 轻压痛。心肺肝脾肾查体未见异常。

关键词

双原发癌, 乳腺癌, 胃癌, 黑棘皮病, 恶性

Double Primary Cancers of the Breast and Stomach Associated with Acanthosis Nigricans: A Case Report and Literature Review

Xiaojing Wang¹, Lulu Wang¹, Wei Qi², Wenguang Song^{3*}

¹Graduate School of Hebei Medical University, Shijiazhuang Hebei

²Graduate School of North China University of Science and Technology, Tangshan Hebei

*通讯作者。

³Tangshan Workers' Hospital, Tangshan Hebei

Received: Mar. 24th, 2022; accepted: Apr. 18th, 2022; published: Apr. 27th, 2022

Abstract

Breast cancer and gastric cancer are common malignant tumors, and the double primary cases of breast cancer and gastric cancer are rare in clinic. Malignant acanthosis nigricans is a rare paraneoplastic syndrome of malignant tumors. 1 clinical medical records the 58-year-old female patient who was found a mass in her left breast 8 years ago and underwent radical mastectomy in another hospital for breast cancer. The pathological diagnosis was left breast invasive ductal carcinoma (T2N0M0 stage IIa). One year before, the examination was performed under gastroscopy, and the pathological report was "gastric body adenocarcinoma (medium and low differentiation)". 3 months ago, the skin of the whole body became black, rough and itchy. On rough skin, pigmentation, prints, such as the neck, armpits, groin, and genital fold for the skin, lips, eyelids and the palm of your hand in the velvet sample change, not hit swollen lymph nodes, the left breast is absent after change, upper left abdomen can hit about 5 * 5 cm bag piece, qualitative hard, poor mobility, light tenderness. Cardiopulmonary, liver, spleen and kidney examination showed no abnormality.

Keywords

Double Primary Carcinoma, Breast Cancer, Stomach Cancer, Acanthosis Nigricans, Malignant

Copyright © 2022 by author(s) and Hans Publishers Inc.

This work is licensed under the Creative Commons Attribution International License (CC BY 4.0).

<http://creativecommons.org/licenses/by/4.0/>



Open Access

1. 引言

恶性黑棘皮病被认为是一种恶性肿瘤的副肿瘤综合征，它是一种罕见的皮肤病，这种疾病的特征是在颈部、面部、腹股沟、脐和腋窝的角化过度 and 色素沉着的病变。早期识别这些皮肤特征为早期诊断、治疗恶性肿瘤和监测肿瘤复发提供了机会，从而获得最佳疗效。多原发性癌，指同一个体的单个或多个器官同时或先后发生 2 个或 2 个以上原发性恶性肿瘤。其在临床上较为少见，对多原发癌早期采取相应治疗措施，提高患者生存率，及时发现诱癌因素，防止进一步诱发其他原发性肿瘤。

2. 病例摘要

患者女性，58 岁。8 年前发现左乳肿块于外院行乳腺癌根治术。术后病理诊断为左乳腺浸润性导管癌(T2N0M0 IIa 期)，免疫组化检测 ER、PR 均阴性，其它未测。术后给予 6 周期 CAF (CTX + ADM + 5-FU) 方案化疗，具体剂量不详，未行内分泌治疗及放疗。定期复查。1 年前无明显诱因反复上腹部疼痛，呈间断性隐痛，无恶心、呕吐，无腹胀、腹泻，无黑便，无里急后重，无畏寒发热，未予重视，近 2 个月自行口服草药后，腹部疼痛明显加重，遂就诊于我院，查胃镜咬剪病理，病理回报“胃体部腺癌(中低分化)”。胸 + 腹 CT 示：两肺少许炎性病变，两肺多发微小结节，胃窦及胃小弯壁不规则增厚，周围脂肪密度增高淋巴结增大，符合胃癌改变，建议进一步检查。患者拒绝手术，遂给予 PF (DDP + 5-FU) 方案化疗，行两周期化疗后临床症状明显改善，评价疗效达 PR，第 3 周期化疗后患者自行改服中药治疗(具体

药物不详)并中断随访 8 个月。1 周前再次来我院就诊, 自述近 3 个月前出现左上腹部疼痛, 呈间断性钝痛放射至背部, 同时发现全身皮肤变黑、粗糙, 伴瘙痒感。发病以来, 精神和睡眠可, 食纳差, 二便正常, 乏力、消瘦, 近 2 个月体重下降约 2 Kg。否认肝炎、结核、伤寒、糖尿病和高血压等病史, 无吸烟饮酒史。家族中无类似疾病患者。查体见全身皮肤粗糙, 色素沉着, 皮纹加深, 以颈部、腋窝、腹股沟和外阴等褶皱部位皮肤为著(图 1(A), 图 1(B)), 口唇、眼睑及手掌均呈天鹅绒样改变(图 1(C), 图 1(D)), 未触及肿大淋巴结, 左乳缺如呈术后改变, 左上腹部可触及约 5 * 5 cm 包块, 质硬, 活动度差, 轻压痛。心肺肝脾肾查体未见异常。

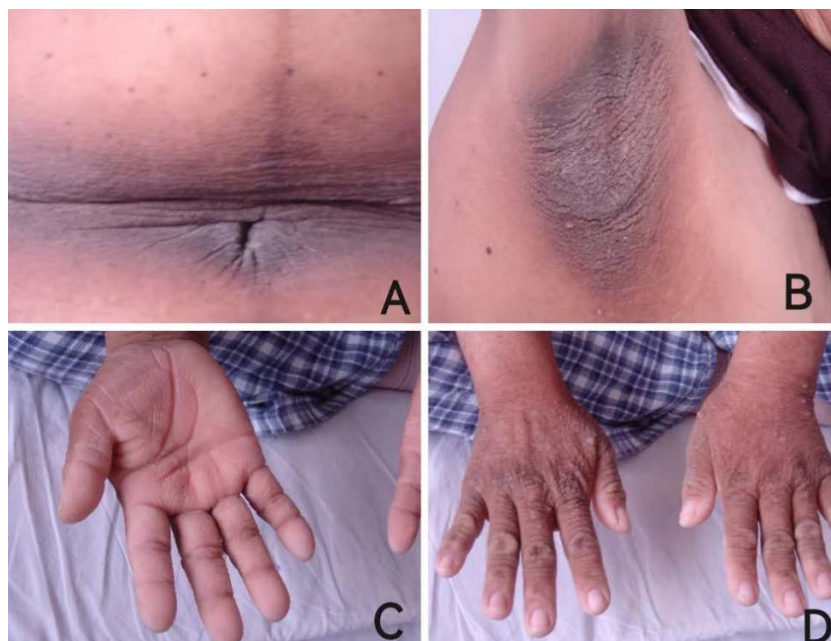


Figure 1. Acanthosis nigricans
图 1. 黑棘皮病

3. 讨论

黑棘皮病(acanthosis nigricans, AN), 由 Pollitzer 和 Janovsky 在 1890 年首先报道并命名。MAN 于 1890 年由 Polritz (1891) 和 Janowsky (1891) 首次描述, 他们在国际罕见皮肤病图集(1891)的同一卷中分别报告了一例黑棘皮病病例。后来, Darier 指出了这种情况与内部恶性肿瘤的关系, 强调了 MAN 作为副肿瘤综合征的概念(Darier 和 Polritz, 1920)。它是一种罕见的皮肤病, 这种疾病的特征是在颈部、面部、腹股沟、脐和腋窝的角化过度 and 色素沉着的病变。主要临床表现为皮肤纹理加深、色素沉着、天鹅绒样增生、形成疣状赘生物等。

黑棘皮病可分为良性和恶性。良性 AN 可以是特发的、遗传的、或与内分泌疾病和药物有关, 皮损范围小, 有一定自限性, 部分病人可以自愈。恶性黑棘皮病(Malignant acanthosis nigricans, MAN) 皮损发展快, 严重而广泛, 色素沉着明显且不限于增厚皮损, 黏膜及皮肤黏膜交界处亦有典型皮损, 眼和唇周有乳头瘤样增生、指甲变脆有纵形嵴, 且掌跖有特征性“天鹅绒样”改变, 皮损处常有瘙痒或刺激症状, 是恶性肿瘤伴发皮肤损害的一种表现形式。

MAN 被认为是一种恶性肿瘤的副肿瘤综合征, 并与内脏恶性肿瘤相关, 特别是胃腺癌(55%~61%), 其次为胰腺癌、肝胆管癌、结肠癌、子宫癌、卵巢癌等。皮损的发生与肿瘤关系密切, 皮损与肿瘤同时

发生者占 61.1%，肿瘤先于皮损者占 21.5%，皮损先于肿瘤者占 17.4% [1]。伴皮损的肿瘤常早期转移，且患者生存期较同种肿瘤但不伴皮损者为短。临床医生如能及时识别皮损，尤其是多次就诊皮损无改善且逐渐加重或出现进行性消瘦或出现消化道症状者，应及时进行胃镜及纤维结肠镜检查，从而早期发现肿瘤灶并及时手术治疗，则肿瘤及皮损的预后可望良好。

MAN 病因尚不明，可能为恶性肿瘤产生某些物质，研究表明可能与肿瘤细胞大量分泌的转化生长因子(TGF- α)有关。TGF- α 能够通过内分泌途径刺激角质形成细胞的生长，且其表达和肿瘤的发展呈正相关 [2]。TGF- α 与表皮生长因子(EGF)有着共同的受体 EGFR，它们与受体的结合能激活经典的细胞外信号调节激酶(ERK)途径，而 ERK 对人体角质形成细胞的增殖和分化有着重要的调控作用 [3]。因皮损与肿瘤关系密切，皮损严重时肿瘤增大，肿瘤切除后皮损可消退或暂时消失。目前尚无针对皮肤症状的特效治疗药物，MAN 治疗原则为尽早找到原发病并切除肿瘤，胃癌伴 MAN 患者在发现时病情多已为晚期，如果失去手术机会，则应该以化疗为主的综合治疗。

本例患者以全身皮肤变黑、粗糙，伴瘙痒感为首发症状，并伴有色素沉着，皮纹加深，以颈部、腋窝、腹股沟和外阴等褶皱部位皮肤为著，口唇、眼睑及手掌均呈天鹅绒样改变等典型黑棘皮病变表现。恶性黑棘皮病约出现在诊断为胃腺癌后 7 个月，即皮损后于恶性肿瘤。行两周期 PF 方案化疗后，患者的相关肿瘤指标下降，皮色素沉着未见明显改变，但皮肤瘙痒感减轻。因此恶性黑棘皮病的治疗应以治疗原发恶性肿瘤的治疗为主，随着肿瘤得到有效控制，恶性黑棘皮病也会得到好转。MAN 代表了一种广泛且快速发展的皮肤病，被认为是与晚期癌症相关的副肿瘤综合征。因此一旦怀疑诊断此病，应全面检查寻找病灶。有相关文献报道，恶性黑棘皮病的皮损改变，可作为评价肿瘤疗效及是否复发的指标。恶性黑棘皮病提示肿瘤预后较差，早期识别这些皮肤特征为早期诊断、治疗恶性肿瘤和监测肿瘤复发提供了机会，从而获得最佳疗效。

多原发性癌(Multiple primary cancer, MPC)，指同一个体的单个或多个器官同时或先后发生 2 个或 2 个以上原发性恶性肿瘤，诊断标准主要参照 Warren 和 Gates 在 1932 年提出的准则：1) 每个肿瘤在病理上均为恶性；2) 每个肿瘤必须有独立的病理形态；3) 排除互为转移的可能性。双原发性癌如果同时或间隔 6 个月以内发生者称为同时性双原发恶性肿瘤，相隔 6 个月以上则称异时性双原发恶性肿瘤。

该患者乳腺癌与胃癌的发病间隔为 7 年，病理诊断明确，符合异时性双原发癌的诊断标准。MPC 好发于消化系统、呼吸系统和泌尿系统，其中第一原发癌和第二原发癌最常见的病理类型是腺癌(42.2%和 45.8%)和鳞状癌(2.5%和 25.3%) [4] [5] [6]，有研究表明，第二原发癌(second primary cancer, SPC)病灶与第一原发(first primary cancer, FPC)病灶的关系密切。第一原发癌为乳腺癌的患者，其第二原发癌病灶主要分布在结直肠、女性生殖系统、甲状腺和肺 [7] [8]，本例中患者第二原发癌为胃癌较少报道。

目前多原发性癌的发病机制尚未明了，可能与种族遗传、个体易感性、机体免疫缺陷、医源因素(放射治疗、化学治疗等)、内分泌因素、生活环境因素、职业因素等等有关。随着肿瘤诊断技术和治疗水平的提高，肿瘤患者的生存率有所提高，双原发癌患者逐渐增多，在临床上要注重双原发癌的诊断，减少误诊和漏诊。国内多原发癌的检出率为 0.52%~3.66%，国外多原发癌的检出率为 0.73%~11.70% [9]。第一原发癌以鼻咽癌多见，其次为乳腺癌、肺癌等。第二原发癌以肺癌多见，其次为直肠癌、鼻咽癌等 [10]。针对双原发癌临床治疗，双原发癌有可能通过手术而得到根治，有别于转移癌。对于可以切除的病灶，应尽可能完整切除病灶，若病灶无法切除，则可以考虑免疫治疗、靶向治疗、化学治疗等综合治疗。对于 MPC 患者的预后，目前已有相关研究表明，MPC 患者与仅患一种肿瘤患者的预后无差异 [11] [12]。

本例患者以乳腺癌为第一原发癌，行乳腺癌根治术及术后化疗后，7 年后再次诊断出胃腺癌，活检及病理结果均已明确胃腺癌诊断，为第二原发癌，为异时性双原发癌。目前临床对于肿瘤诊断技术的提高，对于多原发癌的检出率大幅度提高。多原发癌在治疗及预后上与转移癌、复发癌存在差异，应通过

病理诊断予以鉴别。不同于转移癌的是,多原发癌可通过手术治疗达到根治效果。因本例患者拒绝手术治疗,给与PF方案化疗行两周期化疗后临床症状明显改善,评价疗效达PR,提示有较好的疗效。因此,应该加强临床上对多原发癌的重视,对于一个肿瘤不能解释的现象,应该考虑多原发癌出现的可能性,在临床中详细询问病史,完善辅助检查,尽量避免临床中出现对多原发癌的漏诊、误诊。对多原发癌早期采取相应治疗措施,提高患者生存率,及时发现诱癌因素,防止进一步诱发其他原发性肿瘤。

参考文献

- [1] Mekhail, T.M. and Markman, M. (2002) Acanthosis Nigricans with Endometrial Carcinoma: Case Report and Review of the Literature. *Gynecologic Oncology*, **84**, 332-334. <https://doi.org/10.1006/gyno.2001.6472>
- [2] Haase, I. and Hunzelmann, N. (2002) Activation of Epidermal Growth Factor Receptor/ERK Signaling Correlates with Suppressed Differentiation in Malignant Acanthosis Nigricans. *Journal of Investigative Dermatology*, **118**, 891-893. <https://doi.org/10.1046/j.1523-1747.2002.17631.x>
- [3] Haase, I., Hobbs, R.M., Romero, M.R., et al. (2001) A Role for Mitogen-Activated Protein Kinase Activation by Integrins in the Pathogenesis of Psoriasis. *The Journal of Clinical Investigation*, **108**, 527-536. <https://doi.org/10.1172/JCI12153>
- [4] Lv, M., Zhang, X., Shen, Y., et al. (2017) Clinical Analysis and Prognosis of Synchronous and Metachronous Multiple Primary Malignant Tumors. *Medicine*, **96**, e6799 <https://doi.org/10.1097/MD.0000000000006799>
- [5] 耿振英, 焦顺昌, 王甦, 等. 106例多原发癌的临床回顾性研究[J]. 世界最新医学信息文摘, 2017, 17(12): 1-2.
- [6] 张真, 蔡昌豪, 吴本俨. 141例多原发恶性肿瘤的临床分析[J]. 中华老年多器官疾病杂志, 2008, 7(2): 128-131, 144.
- [7] Kim, B.K., Oh, S.J., Song, J.Y., et al. (2018) Clinical Characteristics and Prognosis Associated with Multiple Primary Cancers in Breast Cancer Patients. *Journal of Breast Cancer*, **21**, 62-69. <https://doi.org/10.4048/jbc.2018.21.1.62>
- [8] Corso, G., Veronesi, P., Santomauro, G.I., et al. (2018) Multiple Primary Non-Breast Tumors in Breast Cancer Survivors. *Journal of Cancer Research and Clinical Oncology*, **144**, 979-986. <https://doi.org/10.1007/s00432-018-2621-9>
- [9] 郭春燕. 肝癌患者红细胞免疫功能检测及评价[J]. 现代肿瘤医学, 2009, 17(8): 1522-1523. <https://doi.org/10.3969/j.issn.1672-4992.2009.08.047>
- [10] Aydinler, A., Karadeniz, A., Uygun, K., et al. (2000) Multiple Primary Neoplasms at a Single Institution: Differences between Synchronous and Metachronous Neoplasms. *American Journal of Clinical Oncology*, **23**, 364-370. <https://doi.org/10.1097/00000421-200008000-00011>
- [11] Izmałłowicz, B., Kornafel, J. and Błaszczuk, J. (2014) Multiple Neoplasms among Cervical Cancer Patients in the Material of the Lower Silesian Cancer Registry. *Advances in Clinical and Experimental Medicine*, **23**, 433-440. <https://doi.org/10.17219/acem/37141>
- [12] Shoji, F., Yamazaki, K., Miura, N., et al. (2018) Postoperative Management of Multiple Primary Cancers Associated with Non-small Cell Lung Cancer. *Anticancer Research*, **38**, 3773-3778. <https://doi.org/10.21873/anticancer.12660>