

# 腹腔镜保留左结肠动脉直肠癌根治术的研究进展

陈日龙, 唐云昊, 张剑波, 李 潼, 朱 鹏\*

重庆医科大学附属第二医院胃肠肛肠外科, 重庆

收稿日期: 2022年3月26日; 录用日期: 2022年4月21日; 发布日期: 2022年4月28日

## 摘 要

直肠癌作为常见消化道肿瘤之一, 其发生率逐年增加, 手术治疗仍是目前治疗直肠癌的主要方式, 因此规范而有效的手术治疗是直肠癌治疗的关键, 手术中对肠系膜下动脉的处理是低位直肠癌手术的关键步骤之一, 其中保留左结肠动脉(LCA)直肠癌根治术已被广大外科医师接受, 但根据目前研究显示其是否降低吻合口并发症, 能否确保肿瘤疗效及其中的内在原因等方面仍存在争议。本文拟对目前保留左结肠直肠癌根治术相关研究进展进行综述, 以期术式的规范及认识。

## 关键词

直肠癌, 左结肠动脉, 肠系膜下动脉, Riolan弓, 吻合口瘘

# Research Progress of Preserving Left Colon Artery during Laparoscopic Radical Resection of Rectal Cancer

Rilong Chen, Yunhao Tang, Jiangbo Zhang, Tong Li, Peng Zhu\*

Department of Gastrointestinal and Anorectal Surgery, The Second Affiliated Hospital of Chongqing Medical University, Chongqing

Received: Mar. 26<sup>th</sup>, 2022; accepted: Apr. 21<sup>st</sup>, 2022; published: Apr. 28<sup>th</sup>, 2022

## Abstract

As one of the common gastrointestinal tumors, the incidence of rectal cancer is increasing year by

\*通讯作者。

文章引用: 陈日龙, 唐云昊, 张剑波, 李潼, 朱鹏. 腹腔镜保留左结肠动脉直肠癌根治术的研究进展[J]. 临床医学进展, 2022, 12(4): 3616-3621. DOI: 10.12677/acm.2022.124524

year. Surgical treatment is still the main way to treat rectal cancer. Therefore, standardized and effective surgical treatment is the key to the treatment of rectal cancer, and the management of the inferior mesenteric artery is one of the key steps of low rectal cancer surgery. Preserving the left colic artery during radical resection of rectal carcinoma has been accepted by the majority of surgeons. However, according to current studies, whether preservation of LCA can reduce anastomotic complications and ensure tumor efficacy and its internal causes are still controversial. In this article, the current research progress of radical resection of left colorectal cancer was reviewed in order to standardize and cognize the surgical methods.

## Keywords

Rectal Cancer, Left Colon Artery, Inferior Mesenteric Artery, Riolan Arch, Anastomotic Leakage

Copyright © 2022 by author(s) and Hans Publishers Inc.

This work is licensed under the Creative Commons Attribution International License (CC BY 4.0).

<http://creativecommons.org/licenses/by/4.0/>



Open Access

## 1. 引言

直肠癌是胃肠道恶性肿瘤之一，随着人们生活及饮食质量的改善，其发病率在逐年上升，在恶性肿瘤发病率中位列第三[1] [2]，目前其治疗仍是以手术为主的综合治疗，根据结直肠癌 CSCO 指南，直肠癌的手术应以 D3 根治术为标准术式，在切除范围、淋巴清扫及神经保护方面已达成共识[3]，近年来保留左结肠动脉直肠癌根治术式被大多数学者指出，但尚存在不同意见[4]。肠系膜下动脉的处理根据美国结直肠外科学会的共识，分为 1) 肠系膜下动脉(Inferior Mesenteric Artery IMA)根部结扎，即于 IMA 根部上方 1~2 cm 处分离并高位结扎动脉。2) 保留左结肠动脉，于 IMA 的左结肠动脉(Left Colon Artery)分支远心侧分离并低位结扎[5] [6]。动脉结扎的部位及肠系膜下动脉变异可能影响了淋巴结清扫的程度、手术难度、肠段血供情况及术后远期并发症等情况，其中以低位直肠癌对吻合情况及淋巴结清扫要求最高，因此本文拟对目前相关研究进行综述。

## 2. 低位直肠的淋巴回流、血液供应及神经相关解剖

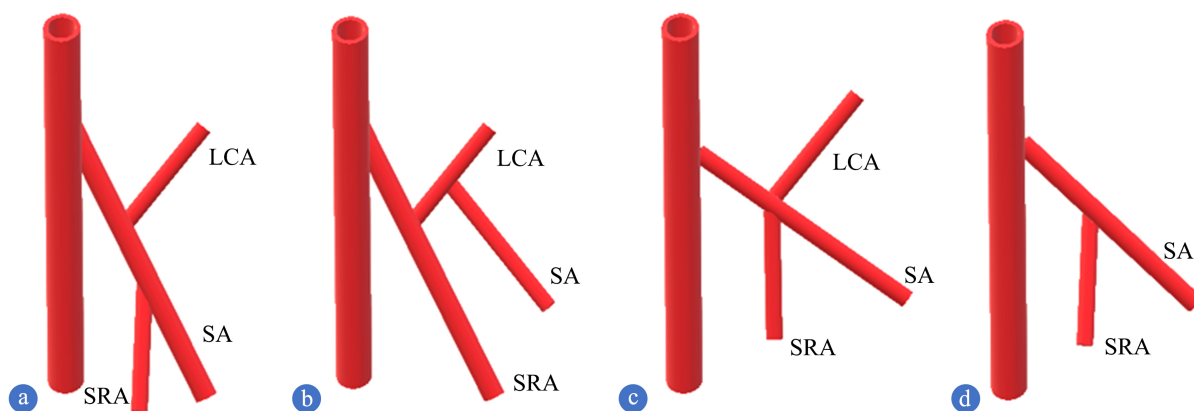
### 2.1. 直肠淋巴回流

在解剖结构上，以腹膜反折为界，发生在其以下的肿瘤(相当于距肛缘 7 cm 以内)称为低位直肠癌[7] [8]。高低位直肠在淋巴引流上主要都是向上至肠系膜下动脉根部，日本直肠癌手术相关指南中指示，肠系膜下动脉起始部至左结肠动脉起始部的淋巴结(No. 253)是术后复发及腹盆腔脏器远处转移的主要因素，也是进展期直肠癌的主要转移途径[9]，因此剔除该区域淋巴结是直肠癌根治术的重点，但有学者提出肠系膜下动脉三角区域(由腹主动脉、左结肠动脉(LCA)和肠系膜下动脉(IMA)构成)概念，认为只需要清扫该区域淋巴结即可达到直肠癌根治目的，对是否保留左结肠动脉无必然关系，因此成为目前保留左结肠动脉直肠癌根治术的理论之一[10]。

### 2.2. 直肠血液供应

肠系膜下动脉(IMA)由第 3~4 腰椎水平腹主动脉前壁发出，其分支包括左结肠动脉(Left Colon Artery, LCA)、乙状结肠动脉(Sigmoid Artery, SA)及直肠上动脉(Superior Rectal Artery, SRA) [11]。依据其之间的

关系分为4类: I型(直乙共干型), LCA单独发自于IMA, 而SRA与SA则在IMA上以共干的形式发出; II型(左乙共干型), LCA与SA以共干的形式起源于IMA; III型(全共干型), LCA、SA和SRA起源于IMA上的一个共点; IV型(无左型), 此型缺乏LCA, 如图1示。其中以LCA供应肠段分为: I型(高位型), 供应横结肠远端、脾曲及降结肠; II型(中位型), 供应降结肠中上部; III型(低位型), 供应降结肠下部[12]。有研究显示, 高位型LCA在向头侧上行时发出分支支配横结肠远段和降结肠上段, 并在脾屈边缘弓汇合, 此交汇在部分患者中相对薄弱, 称为脾曲薄弱点(griffiths' point)。Riolan动脉弓是脾曲薄弱点的二级血管结构, 是连接LCA和肠系膜上动脉(SMA)的重要血管弓, 这部分病人在术中如高位切断LMA, 还可由SMA供应血液, 但国人中该动脉弓出现率较低(<5%) [13] [14]。因低位直肠癌发生于腹膜反折以下, 在控制吻合口瘘等方面, 低位直肠癌给术者带来巨大挑战, 其中避免吻合口瘘, 最重要的措施在于吻合口的张力及血供[15], 吻合口张力在于肠段游离的长度, 其可根据吻合情况通过游离脾曲适当延长, 但血供因素往往在扎断肠系膜下动脉后即已确定, 因此对于肠系膜下动脉根部的处理成为低位直肠癌手术的关键。



**Figure 1.** Anatomical diagram of IMA. Type I, as shown in Figure (a); Type II, as shown in Figure (b); Type III, as shown in Figure (c); Type IV, as shown in Figure (d)

**图 1.** IMA 解剖示意图。I型(直乙共干型), 如图(a); II型(左乙共干型), 如图(b); III型(全共干型), 如图(c); IV型(缺左)如图(d)

### 2.3. 直肠神经支配

直肠神经支配主要来源于腹腔丛的腹主动脉丛, 其沿着 IMA 下行在 IMA 七点下方部分纤维形成肠系膜下丛(IMP)及上腹下丛(SHP)。其中 SHP 下行成为下腹下丛(IHP)行于直肠两侧, 支配直肠, 这些神经如在离断 IMA 及游离直肠受到损伤, 易引起便秘及排尿障碍。原则上 AAP 与 IMA 交点在 IMA 起点以下, 因此 IMA 根部无重要神经分布[16] [17]。

## 3. 低位直肠癌手术中保留 LCA 的临床意义

### 3.1. 改善吻合口血供, 减少吻合口瘘风险

低位直肠癌吻合中, 吻合口瘘是早期严重的并发症之一, 其中吻合口血供不足为最主要的原因, 已有荟萃分析通过总结纳入研究的 5652 例研究对象, 采用固定模型进行 meta 分析总结了低位结扎组吻合口瘘的发生率低于高位结扎组, 但研究大多采取间接观察吻合口瘘发生情况的方式[18]。李心翔等通过荧光血管造影技术直观发现, 用夹闭 LCA 可使近端肠管血供从 9.2 IU/s 降至 5.4 IU/s [10]; 同样, Bae [19] 等通过注射吲哚菁绿并应用近距离红外荧光成像技术测量吻合口血供, 发现保留 LCA 可以使吻合口获得

更多血供。综上，直肠癌手术保留 LCA 能改善吻合口血供情况。

### 3.2. 保证淋巴结清扫率

进展期直肠癌手术的根治重点在于 253 组淋巴结的清扫,有研究表明 T2 期及以上直肠癌 253 淋巴结转移率为 4.56% [10]。Chin 等[20]对保留 LCA 术式淋巴结清扫率存在质疑,认为根部结扎 IMA 保证了根部系膜的完整性,因此剔除 253 组淋巴结更为完整彻底。但有研究表明高低位结扎的术式在淋巴结清扫上未见明显差异,在远期生存上对患者总生存率及复发率亦无影响[21]。其原因在于目前对直肠癌 253 淋巴结廓清认识的提高、淋巴结显像剂及腹腔镜局部放大效果的应用。

### 3.3. 手术难度问题及出血量的控制

其主要原因是肠系膜下动脉血管的变异,在保左手术中重点在于 LCA 与 SA 的关系,由解剖关系可以认知,对于 IMA 的 I 型(直乙共干型)及 III 型(全共干)手术难度相对较小,因为其解剖关系明确,但对于 II 型(左乙共干型),根据 SA 在 LCA 发出的位点不同,需要将侧方系膜打开,因此需要裸化 LCA 及 IMA 的距离也不同。同时由于吻合的需要,离断 SA 也影响着近端肠段下拉的距离。因为血管分型的变异,术中也易于误伤边缘动脉弓引起出血及系膜缺血[22]。对于手术时间及出血量的研究褒贬不一,但较多文章提示出血量及手术时间上低位高位组间无明显差异[23]。其主要是还是以术者的规范性和熟练度相关,保留 LCA 专家共识中建议掌握 LCA 及分叉的变异规律,遵循解剖边界,并按照规定的顺序和流程进行[24]。特别是在血管解剖结构上,大多数研究显示肠系膜下动脉 CTA 及三位重建技术具有准确、便捷、经济等优势,帮助术者明确 IMA 血管分型情况,亦是减少手术难度及出血的方式[25]。

### 3.4. 术后远期并发症

低位直肠前切术的主要远期并发症包括排便失禁、便秘、排便困难、性功能障碍及排尿困难等,患者往往在术后一段时间感排便及排尿不适。术中在无破坏盆底肌肉的情况下,其主要是原因还是吻合口血供的缺乏及盆腔神经损伤。由上述解剖情况可知,在行 IMA 根部结扎时易于做到全系膜切除,不打开下方系膜,因此根部结扎更为安全。但随着机器人手术及腹腔镜放大效果的加强,保留左结肠动脉手术同样能够做到保护神经效果,在实践中重点做到紧贴血管进行系膜分离,钝性分离,同时控制能量性刀头热损伤及术中牵拉损伤同样重要。尤小兰等通过回顾性研究证实术后远期并发症上高低位结扎无明显差别[26]。

### 3.5. 脾曲游离及预防性末端回肠造口发生率

游离脾曲在低位直肠癌手术中主要原因是吻合口张力及血供,在高位结扎 IMA 中常因血供缺乏而引起吻合近端肠段缺血,或是切除肿瘤肠段过长而引起吻合后肠道张力过大,这都是引起游离脾曲的主要原因,而预防性末端回肠造口主要原因是术者考虑吻合口瘘发生可能性大,其主要原因也与血供及张力相关,临时预防性末端回肠造口需再次性还纳手术,势必增加患者住院费用及时间。目前研究表明未保留 LCA 吻合口残端缺血改变发生率高于保留组[27],亦证实保留 LCA 在确保吻合口张力情况下,可减少脾曲游离情况及末端回肠造瘘发生。

## 4. 小结与展望

保留左结肠动脉直肠癌根治术具有改善吻合口血流,降低吻合口瘘发生率并保证淋巴结清扫,目前已被广大外科医师接受。但在具体手术操作时,需根据患者自身情况及肿瘤分期情况,有条件情况下可根据增强 CT 动脉期等结果行术前 CTA 血管成像明确 IMA 解剖分型,个体化的制定手术方案,才可以

获得良好的手术疗效。但保留 LCA 手术因 IMA 血管分型的不同仍存在很多未知,哪一种血管分型更适合进行保留 LCA 手术仍有待探讨,因此需要开展更多高质量的临床研究。外科手术技术迅速发展的现今,如何精准规范实行保留 LCA 手术仍需各位结直肠外科医师的积极实践并论证。总而言之,保留左结肠动脉直肠癌根治术相比 IMA 高位结扎有更多的优质适合进行临床推广。

## 基金项目

重庆市教育委员会科学技术研究项目, 编码: KJQN201900401。

## 参考文献

- [1] Siegel, R.L., Miller, K.D., Fuchs, H. and Jemal, A. (2021) Cancer Statistics, 2021. *CA: A Cancer Journal for Clinicians*, **71**, 7-33. <https://doi.org/10.3322/caac.21654>
- [2] Chen, W., Zheng, R., Baade, P.D., Zhang, S., Zeng, H., Bray, F., et al. (2016) Cancer statistics in China, 2015. *CA: A Cancer Journal for Clinicians*, **66**, 115-132. <https://doi.org/10.3322/caac.21338>
- [3] Watanabe, T., et al. (2018) Japanese Society for Cancer of the Colon and Rectum (JSCCR) Guidelines 2016 for the Treatment of Colorectal Cancer. *International Journal of Clinical Oncology*, **23**, 1-34. <https://doi.org/10.1007/s10147-017-1101-6>
- [4] Zhang, C., Wei, H.T., Hu, W., Sun, Y., Zhang, Q., Abe, M., et al. (2020) The Feasibility of Laparoscopic TSME Preserving the Left Colic Artery and Superior Rectal Artery for Upper Rectal Cancer. *World Journal of Surgical Oncology*, **18**, 1-34. <https://doi.org/10.1186/s12957-020-01986-6>
- [5] 张鲁阳, 臧潞, 马君俊, 董峰, 何子锐, 郑民华. 腹腔镜直肠癌根治术中保留左结肠动脉的临床意义[J]. 中华胃肠外科杂志, 2016, 19(8): 886-891.
- [6] Mari, G.M., Crippa, J., Coccozza, E., Berselli, M., Livraghi, L., Carzaniga, P., et al. (2019) Low Ligation of Inferior Mesenteric Artery in Laparoscopic Anterior Resection for Rectal Cancer Reduces Genitourinary Dysfunction: Results From a Randomized Controlled Trial (HIGHLOW Trial). *Annals of Surgery*, **269**, 1018-1024. <https://doi.org/10.1097/SLA.0000000000002947>
- [7] 郁宝铭. 对直肠癌划分高位、中位、低位和超低位临床意义的再认识[J]. 中华胃肠外科杂志, 2011, 14(10): 821-822.
- [8] 李道娟, 李倩, 贺宇彤. 结直肠癌流行病学趋势[J]. 肿瘤防治研究, 2015, 42(3): 305-310.
- [9] 武颖超, 汪欣, 刘玉村, 万远廉, 黄珊君. 直肠癌肠系膜下动脉根部淋巴结转移规律的研究[J]. 中华普通外科杂志, 2013, 28(8): 586-589.
- [10] 李心翔, 李清国. 腹腔镜直肠癌术中左结肠动脉保留的意义[J]. 中华胃肠外科杂志, 2018, 21(3): 272-275.
- [11] 张琪, 孙枢文, 吴晓清, 王道荣. 直肠癌根治术中肠系膜下动脉处理方式研究进展[J]. 中国实用外科杂志, 2018, 38(10): 1193-1196.
- [12] 沈海玉, 刘正, 梅世文, 陈佳楠, 李娟, 王治杰, 等. 基于 CT 血管造影和血管三维重建技术的肠系膜下动脉及分支临床解剖学研究[J]. 中华结直肠疾病电子杂志, 2021, 10(3): 284-290.
- [13] Lange, J.F., Komen, N., Akkerman, G., Nout, E., Horstmannshoff, H., Schlesinger, F., et al. (2007) Riolan's Arch: Confusing, Misnomer, and Obsolete. A Literature Survey of the Connection(s) between the Superior and Inferior Mesenteric Arteries. *American journal of surgery*, **193**, 742-748. <https://doi.org/10.1016/j.amjsurg.2006.10.022>
- [14] Park, H., Piozzi, G.N., Lee, T.H., Kim, J.S., Choi, H.B. and Kim, S.H. (2020) Arc of Riolan-Dominant Colonic Perfusion Identified by Indocyanine Green after High Ligation of Inferior Mesenteric Artery: Critical in Preventing Anastomotic Ischemia. *Diseases of the Colon & Rectum*, **64**, Article No. e64. <https://doi.org/10.1097/DCR.0000000000001864>
- [15] 李俊, 安勇博, 吴国聪, 赵晓牧, 杨盈赤, 王今, 等. 直肠癌前切除术术后吻合口漏的发生率以及影响因素分析[J]. 中华胃肠外科杂志, 2018, 21(4): 413-418.
- [16] 冯波, 苏浩. 腹腔镜直肠癌根治术中保留盆自主神经的关键技术与意义[J]. 中华普外科手术学杂志(电子版), 2019, 13(1): 8-12.
- [17] 张策, 李国新, 丁自海, 吴涛, 钟世镇. 直肠癌外科与自主神经保留: 肠系膜下动脉结扎的神经解剖因素[J]. 南方医科大学学报, 2006, 26(1): 49-52.
- [18] 周东旭, 邓洋, 李兆朋, 郝朗松. 直肠癌根治术保留左结肠动脉的疗效评价与 Meta 分析[J]. 安徽医药, 2020,

---

24(8): 1485-1493.

- [19] Bae, S.U., Baek, S.J., Hur, H., Baik, S.H., Kim, N.K. and Min, B.S. (2013) Intraoperative Near Infrared Fluorescence Imaging in Robotic Low Anterior Resection: Three Case Reports. *Yonsei Medical Journal*, **54**, 1066-1069.
- [20] Chin, C., Yeh, C.Y., Tang, R., Changchien, C.R., Huang, W.S. and Wang, J.Y. (2008) The Oncologic Benefit of High Ligation of the Inferior Mesenteric Artery in the Surgical Treatment of Rectal or Sigmoid Colon Cancer. *International Journal of Colorectal Disease*, **23**, 783-788. <https://doi.org/10.1007/s00384-008-0465-5>
- [21] Cirocchi, R., Trastulli, S., Farinella, E., Desiderio, J., Vettoretto, N., Parisi, A., *et al.* (2012) High Tie versus Low Tie of the Inferior Mesenteric Artery in Colorectal Cancer: A RCT Is Needed. *Surgical Oncology*, **21**, e111-e123. <https://doi.org/10.1016/j.suronc.2012.04.004>
- [22] Ke, J., Cai, J., Wen, X., Wu, X., He, Z., Zou, Y., *et al.* (2017) Anatomic Variations of Inferior Mesenteric Artery and Left Colic Artery Evaluated by 3-Dimensional CT Angiography: Insights into Rectal Cancer Surgery—A Retrospective Observational Study. *International Journal of Surgery*, **41**, 106-111. <https://doi.org/10.1016/j.ijssu.2017.03.012>
- [23] Sekimoto, M., Takemasa, I., Mizushima, T., Ikeda, M., Yamamoto, H., Doki, Y., *et al.* (2011) Laparoscopic Lymph Node Dissection around the Inferior Mesenteric Artery with Preservation of the Left Colic Artery. *Surgical Endoscopy*, **25**, 861-866. <https://doi.org/10.1007/s00464-010-1284-7>
- [24] 保留左结肠动脉的直肠癌根治术中国专家共识编审委员会, 中国医师协会肛肠医师分会大肠癌综合治疗组与中西医结合学会普通外科专业委员会直肠癌防治专家委员会. 保留左结肠动脉的直肠癌根治术中国专家共识(2021版)[J]. 中华胃肠外科杂志, 2021, 24(11): 950-955.
- [25] 陈佳佳, 陈志安, 郭伟毅, 肖晴, 邓汉闻, 李严兵, 等. 基于 CT 图像应用 Mimics 软件的三维重建技术在腹腔镜直肠癌 D3 根治术中的价值[J]. 中国医学物理学杂志, 2019, 36(7): 778-783.
- [26] 尤小兰, 王元杰, 程之逸, 李文琦, 徐宁, 刘贵远, 等. 腹腔镜直肠癌全直肠系膜切除术中保留左结肠动脉的临床研究[J]. 中华胃肠外科杂志, 2017, 20(10): 1162-1167.
- [27] 伍颖君, 李民. 保留左结肠动脉应用于腹腔镜低位直肠前切除术的临床研究[J]. 中华胃肠外科杂志, 2017, 20(11): 1313-1315.