

肺原发性骨外尤因肉瘤1例

惠娅兴¹, 王艺誼², 张芽龙², 林 燕², 江 逊^{2*}

¹西安医学院, 陕西 西安

²空军军医大学唐都医院儿科, 陕西 西安

收稿日期: 2022年7月5日; 录用日期: 2022年8月2日; 发布日期: 2022年8月9日

摘 要

目的: 探讨肺原发性骨外尤因肉瘤的临床表现、临床病理特征、诊断、鉴别诊断及治疗。方法: 回顾性分析1例发生于肺的尤因肉瘤, 对组织进行病理学检查及相关实验室指标的检查, 结合临床及影像学资料, 并结合相关文献对该疾病进行分析。结果: 患儿, 女, 14岁, 因“突发右侧胸痛半天”入院, 入院后积极完善相关检查, 最后诊断为尤因肉瘤明确。患儿入院后经过治疗临床症状好转, 经我院多科室会诊后, 建议在有条件的专科医院进一步诊治。结论: 发生于肺的骨外尤因肉瘤非常罕见, 确诊主要依靠病理检查, 结合影像学及其它如免疫表型和分子检测等有助于诊断, 应加强对该疾病免疫表型及病理特征的认识, 避免误诊或漏诊影响后续治疗。

关键词

尤因肉瘤, 肺原发性骨外尤因肉瘤, 胸腔积液, 病理学检查

Primary Extraosseous Ewing's Sarcoma of Lung: A Case Report

Yaxing Hui¹, Yixuan Wang², Yalong Zhang², Yan Lin², Xun Jiang^{2*}

¹Xian Medical College, Xi'an Shaanxi

²Department of Pediatrics, Air Force Military Medical University Tangdu Hospital, Xi'an Shaanxi

Received: Jul. 5th, 2022; accepted: Aug. 2nd, 2022; published: Aug. 9th, 2022

Abstract

Objective: To investigate the clinical manifestations, clinicopathological features, diagnosis and treatment of pulmonary primary extraosseous Ewing's sarcoma. **Methods:** A case of pulmonary

*通讯作者。

文章引用: 惠娅兴, 王艺誼, 张芽龙, 林燕, 江逊. 肺原发性骨外尤因肉瘤 1 例[J]. 临床医学进展, 2022, 12(8): 7264-7269. DOI: 10.12677/acm.2022.1281049

Ewing's sarcoma was retrospectively analyzed. The pathological examination of the tissues and related laboratory indicators were carried out, and the disease was analyzed in combination with clinical and imaging data and related literatures. Results: The patient, female, 14 years old, was admitted to hospital due to "sudden right chest pain for half a day". After admission, relevant examinations were actively improved, and ewing sarcoma was finally diagnosed. After treatment, the patient's clinical symptoms improved. After multi-department consultation in our hospital, further diagnosis and treatment were recommended in qualified specialized hospitals. Conclusion: Extraosinal Ewing's sarcoma occurring in lung is very rare, and the diagnosis mainly depends on pathological examination. Imaging and other immunophenotypes and molecular detection are helpful for diagnosis. It is necessary to strengthen the understanding of the immunophenotype and pathological characteristics of this disease, so as to avoid misdiagnosis or missed diagnosis affecting subsequent treatment.

Keywords

Ewing's Sarcoma, Pulmonary Primary Extraneous Ewing's Sarcoma, Pleural Effusion, Pathological Examination

Copyright © 2022 by author(s) and Hans Publishers Inc.

This work is licensed under the Creative Commons Attribution International License (CC BY 4.0).

<http://creativecommons.org/licenses/by/4.0/>



Open Access

1. 引言

尤因肉瘤(Ewing's sarcoma, EWS)是一种罕见的高度恶性小圆细胞肿瘤的神经外胚层肿瘤, 主要起源于骨骼, 通常发生在骨盆、长轴骨和股骨。相反, 骨外 EWS 更常见于椎旁区、四肢和腹膜后, 但在肺中极为罕见。骨外尤因肉瘤是原始神经外胚层肿瘤的一个子集, 涉及卵巢、椎旁软组织、睾丸、子宫、胰腺、肾脏和心肌等软组织和器官[1]。在本病例中, 原发性肺尤因肉瘤的临床特征为大量血胸, 经组织病理学和免疫组织化学证实。本文现报道 1 例儿童原发于肺的 EWS, 并复习相关文献, 旨在提高临床与病理医师对 EWS 的认识水平。

2. 病例资料

患儿, 女, 14 岁, 于 2021-4-23 因“突发右侧胸痛半天”入住于空军军医大学第二附属医院儿科。半天前, 患儿无明显诱因出现右侧胸痛, 吸气、呼气时均感胸痛, 伴夜间发热 1 次, 体温 37.5℃, 无鼻阻、咳嗽, 无气喘、发绀, 无腹胀, 无惊厥发作, 无皮疹, 无头痛, 无心前区疼痛, 就诊于当地医院, 行胸部 CT 示: 右侧胸腔积液(中量), 予静脉输液(具体不详)治疗后, 疗效不佳, 现家属力求诊治, 急来我院急诊, 遂以“胸腔积液”收住院。发病以来, 患儿精神欠佳, 食欲一般, 大小便正常。

入院体格检查: 口唇红润, 咽部充血, 双侧扁桃体无肿大。颈软无抵抗, 胸廓对称无畸形, 双侧呼吸动度尚一致, 右侧语颤较左侧减弱, 右肺叩诊呈浊音, 左肺叩诊呈清音, 右肺呼吸音减低, 左肺呼吸音粗糙, 均为闻及明显干湿性罗音。余查体未见明显异常。辅助检查: 血常规、肝肾功、电解质、心肌酶谱及凝血系列未见明显异常。动脉血气大致正常; 感染八项: Anti-HBs+; IL-6 11.64 pg/mL; 铁蛋白、抗结核抗体: 阴性; 肿瘤标志物: NSE 23.20 ng/mL CA19-9 29.10 U/mL, CA125 67.0 U/mL 轻度升高; 胸水常规: 颜色(血样色), 细胞总数 $3770,000 \times 10^6/L$, 白细胞计数 $5000 \times 10^6/L$ 中性粒细胞百分率 60% 淋巴细胞百分率 40%, 查见异形有核红细胞。胸水生化: CL 107.6 mmol/L GLU 4.43 mmol/L TP 53.9 mg/L

LDL 1212 U/L ADA 14 U/L。腹部增强 CT 示：肝实质密度减低，胆胰脾及双肾未见异常；胸水结核 T-SPORT、血清结核 T-SPORT 均阴性。PPD 试验、抗结核抗体均阴性。呼吸道病原体九联检：阴性。血清支原体 DNA：阴性。胸部平扫 + 增强 CT (图 1 所示)：1) 右侧前肋膈胸膜增厚并混杂密度影，多考虑胸膜来源纤维类肿瘤，双肺炎症并双肺部分不张，右侧胸膜腔少量积液；2) 前上纵膈软组织密度影，考虑胸腺组织，脂肪肝；3) 颅脑 CT 扫描未见明确病变。2 次胸水病理细胞学诊断：未查见 DNA 倍体异常细胞，未查见瘤细胞。胸水肺炎支原体 IgM 抗体、胸水 MP-DNA 均阴性。2 次胸水培养、2 次血培养均阴性。IL-6 正常。右肺局部包块病理学检查(图 2 所示)：尤因肉瘤/原始神经外胚层肿瘤(PNET)/胸肺区恶性小细胞肿瘤(Askin 瘤)，肿瘤细胞免疫学标记示 Fli-1(++), Vimentin(++), CD99(++), NKX2.2(++), Ki-67(+), Bcl-2(+), TTF-1(-), CK(-), EMA(-), NSE(-), CD34(-), S-100(-), CD5(-), Syn(-), CgA(-), CD56(-)。

入院诊断：胸腔积液(右侧)：① 结核性脓胸？② 恶性胸腔积液？患儿入院后积极完善相关检查，并予静滴头孢哌酮钠舒巴坦钠抗感染、行胸腔闭式引流术引流胸水及补液等对症支持治疗后，患儿一般状况好，查体无明显阳性体征，胸痛消失，体温正常恒定，食欲好，临床症状好转，结合免疫表型、临床表现及影像学检查诊断尤因肉瘤明确。出院诊断：1) 胸腔积液(右侧) 2) 双肺炎症 3) 尤因肉瘤(右侧)。结合患儿右肺局部包块病理学及我院胸外科、肿瘤科会诊意见，建议家属带患儿在有条件的专科医院(如北京、上海等)进一步诊治尤因肉瘤。

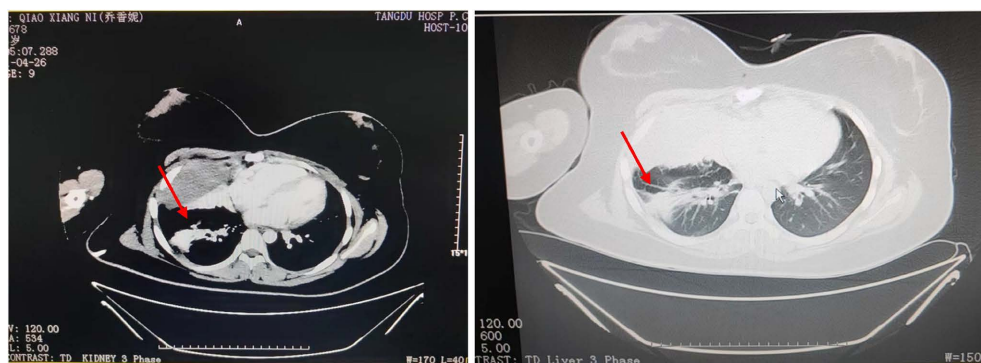


Figure 1. Enhanced chest CT (as indicated by the arrow)

图 1. 胸部 CT (箭头所示部位)

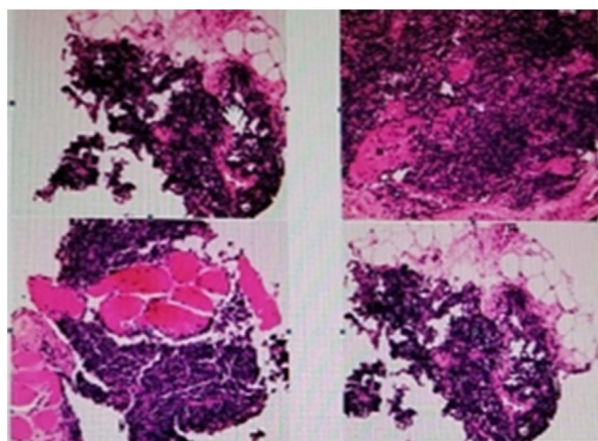


Figure 2. Histopathological examination

图 2. 病理组织学检查

3. 讨论

尤因肉瘤是儿童和青少年第二常见的骨肿瘤[2]。这种来源于原始骨髓间充质干细胞的小圆细胞肿瘤通常以涉及 EWS-FLI1 或 EWS-ERG 基因的融合转录物为特征[3]。尤因肉瘤最常见于白人青少年, 中位年龄为 15 岁。男性略多于女性[4]。尤因肉瘤起源于骨和软组织, 下肢和骨盆是最常见的骨部位, 躯干和四肢是最常见的骨外部位[2]。

骨外尤因肉瘤的发病率为 0.4/100 万, 比骨尤因肉瘤低 10 倍[5]。其患病率呈双峰分布, 在 <5 岁和 >35 岁的人群中达到峰值[6]。骨外尤因肉瘤患者往往比骨尤因肉瘤患者年龄大, 与骨尤因肉瘤不同, 骨外尤因肉瘤与性别或种族无关[7]。骨外尤因肉瘤的症状取决于其原发部位以及转移部位, 在所有病例中, 有 25% 的病例出现转移[8]。

本病例报告了一例罕见的由原发性肺尤因肉瘤引起的血胸。原发性肺尤因肉瘤的临床症状取决于表现部位, 但由于肿块效应, 其周围结构表现出疼痛和肿胀。其他的临床症状和体征如咯血, 都有部位特异性。原发性肺尤因肉瘤伴自发性血胸的异常存在, 文献中报道极少见。非创伤性血胸是一种罕见的临床特征, 可能危及生命, 需要紧急手术。它通常是由于病理损伤引起的血管侵蚀而发生的, 例如血管疾病、结缔组织疾病、肿瘤、髓外造血、子宫内膜异位症或肺隔离症[9]。

文献中已经描述了肺尤因肉瘤的影像学特征, 但其表征受到限制。典型的肺尤因肉瘤图像为局限性孤立性肿块, 显示不均匀强化, 内部无强化坏死区。病灶内无定形钙化、相关胸腔积液和上腔静脉综合征也有报道[10]。在没有增强 CT 扫描的情况下, 患有大量右侧胸腔积液和右肺塌陷的危重患者的图像中无法发现孤立性肿块的特征。肺尤因肉瘤往往表现为体积大、边缘光滑和高氟脱氧葡萄糖摄取[11] [12]。

骨外尤因肉瘤的诊断基本上是组织学的, 并依赖于组织标本的病理特征。典型的组织病理学表现为圆形细胞, 不规则的着色细胞核被稀少的细胞质包围; 可以看到有丝分裂图。这些细胞经常显示各种神经丝的免疫组化阳性, 例如 CD99, 它是一种敏感的诊断标记物。其他标记物包括波形蛋白、CD56、甲状腺转录因子 1 (TTF1)、细胞角蛋白 5/6 和小窝蛋白 1, 它们促进其他小圆细胞肿瘤的分化[13] [14]。EWS 肿瘤细胞间叶源性标记 vimentin、CD99 和 Fli-1 蛋白均阳性, CD99 肿瘤细胞膜弥漫强阳性, CD99 和 Fli-1 联合使用具有特异性, 部分肿瘤细胞具有神经分化, CD56、Syn、NSE、S-100 可不同程度阳性[15]。有研究发现, NKX2.2 在 EWS 中可呈阳性, 其敏感性为 100%, 特异性为 85% [16]。因此, NKX2.2 可作为 EWS 比较特异的免疫组化标记。此外, 电镜特征包括特定的高核质比, 细胞质中有聚集的糖原颗粒。检测 EWSR1 基因易位或扩增是 PNET (包括肺源性 PNET) 最可靠的标记。

85% 的患者通过荧光原位杂交和/或逆转录聚合酶链反应鉴定 t (11; 22) (q24; q12) 染色体重排以支持诊断, 其余 15% 的患者具有这种易位的变体, 导致 EWSR1 与 Fli-1 融合基因[17]。EWS 存在多种基因融合, 多为 EWSR1、ETS 基因家族, 其中 EWSR1 是一种 TET RNA 结合蛋白(如 TLS 和 TAF15), FLI1 是 ETS 家族转录因子(如 ERG、FEV、ETV1、E1AF)的成员。EWSR1 与 Fli-1 基因主要有两种融合方式, EWSR1 的 5'端 7 号外显子分别与 Fli-1 的 3'端 6 号外显子或 5 号外显子融合。少见病例中还可出现 CIC-DUX4、EWSR1-ETV4、FUS-FEV、FUS-ERG、EWSR1-ETV1 及 EWS-ERG 等基因融合方式[18]。其他影响 TET/ETS 家族成员的基因融合已在 ES 中发现, 并具有诊断价值[19]。ES 通常发生在儿童和青少年的骨骼中, 但在 15% 的患者中, 其表现为原发性软组织肿瘤[20]。在我们的案例中, 由于实验室条件的限制, 缺乏易位检测。本例患者免疫组化染色示 Fil-1、Vimentin、CD99、NKX2.2、Ki-67、Bcl-2 染色呈阳性, 与文献报道相符, 原发性肺尤因肉瘤的诊断得到证实。

EWS 的最终诊断及鉴别诊断主要依靠病理及免疫组化, EWS 由大小较一致的小圆细胞组成, 需与小圆细胞肿瘤鉴别。1) 淋巴母细胞性淋巴瘤: 肿瘤细胞呈中等大小, 胞质稀少, 核质比明显升高, 染色

质较细腻,组织学形态与EWS相近,其免疫组化除表达CD99以外,肿瘤细胞还表达淋巴细胞标记CD45、TdT以及B细胞和T细胞标记。2)小细胞癌:肺小细胞癌的肿瘤细胞体积小,大小通常小于3个成熟的小淋巴细胞,细胞圆形、卵圆形或短梭形,胞质稀少或无胞质,细胞间界限不清,细胞排列密集,染色质呈颗粒状,无核仁或核仁明显,核分裂活跃,少数病例可出现神经内分泌的器官样结构,并且出现菊形团状排列结构时需与EWS鉴别,小细胞癌除表达CD56外,还表达Syn、CgA等神经内分泌标记,而EWS表达CD99、vimentin等。3)差分化的滑膜肉瘤:组织学形态可表现为小圆细胞,核分裂易见,局灶可排列呈血管外皮瘤样结构,并可见肿瘤性坏死,肿瘤细胞也可表达CD99,需与EWS鉴别。EWS肿瘤细胞CD99弥漫胞膜表达,滑膜肉瘤CD99多为胞质表达,其也可表达Syn等神经内分泌标记,部分还可见CK7、CK19等蛋白的表达,并且分子遗传学EWS显示EWSR1基因突变,而滑膜肉瘤显示SS18(SYT)基因突变。4)泡状横纹肌肉瘤:肿瘤细胞呈圆形、卵圆形或多边形,细胞体积较小,胞质稀少,染色质加深,核分裂常见,细胞可呈片状排列,部分病例中可出现体积较大的瘤巨细胞,EWS肿瘤细胞一般呈片状或菊形团状排列,免疫组化标记表达CD99,不表达desmin、Myogenin及MyoD1,基因检测泡状横纹肌肉瘤为PAX3基因融合,而EWS显示EWSR1基因突变[21]。

尤因肉瘤的治疗要及时,最有效的治疗方法是手术切除联合化疗和/或高剂量放射治疗。预后主要与获得阴性手术切缘的范围以及肿瘤扩散到周围结构(如骨、胸膜和硬膜外腔)的程度有关[22]。获得足够的阴性边缘的能力对恶性肿瘤的局部控制具有最强的影响。当化疗反应不充分时,需要更大的边缘[23][24]。与次优切缘相比,手术切缘较宽的患者整体5年生存率更好[25]。当由于存在固定结构(如血管和/或神经)而无法获得较宽的边缘时,可以实施术后放射治疗以更好地局部控制[23][24]。历史上,由于传统化疗方法的局限性,预后一直很差。这些肿瘤患者的标准一线治疗包括交替化疗和长春新碱、阿霉素、环磷酰胺、异环磷酰胺和足叶乙甙五种药物方案。虽然化疗方案是必不可少的,并且已经证明是有效的,但作为一种治疗选择,不进行手术和/或放疗的单独化疗是不够的[26]。帕佐帕尼对肺尤因肉瘤的疗效已有报道,但它不被认为是一种标准治疗方法[5]。在本例中,我们的患者胸膜受累,无骨组织的浸润,由于医疗条件的限制,建议患者转至专科医院进行进一步的治疗。

4. 结论

我们描述了一例极为罕见的原发性肺尤因肉瘤,其临床表现为中量血胸。虽然罕见,但在肺部大型肿瘤的鉴别诊断中应考虑。肺原发性EWS临床少见,临床表现无特异性,诊断困难,诊断和鉴别诊断主要依靠病理组织学检查,并且其发展速度快,预后差。因此,需提高临床医师与病理医师对尤因肉瘤的认识水平,避免漏诊或误诊延误患者治疗。

参考文献

- [1] Ye, Y., Qiu, X., Mei, J., He, D. and Zou, A. (2021) Primary Gastric Ewing Sarcoma/Primitive Neuroectodermal Tumor. *The Journal of International Research*, **49**, pages. <https://doi.org/10.1177/0300060520986681>
- [2] Esiashvili, N. and Goodman, M. (2008) Changes in Incidence and Survival of Ewing Sarcoma Patients over the Past 3 Decades: Surveillance Epidemiology and End Results Data. *Journal of Pediatric Hematology Oncology*, **30**, 425-430. <https://doi.org/10.1097/MPH.0b013e31816e22f3>
- [3] Delattre, O., Zucman, J., Melot, T., et al. (1994) The Ewing Family of Tumors—A Subgroup of Small-Round Cell Tumors Defined by Specific Chimeric Transcripts. *The New England Journal of Medicine*, **331**, 294-299. <https://doi.org/10.1056/NEJM199408043310503>
- [4] Stiller, C.A. and Parkin, D.M. (1996) Geographic and Ethnic Variations in the Incidence of Childhood Cancer. *British Medical Bulletin*, **52**, 682-703. <https://doi.org/10.1093/oxfordjournals.bmb.a011577>
- [5] Van den Berg, H., Heinen, R.C., van der Pal, H.J., et al. (2009) Extra-Osseous Ewing Sarcoma. *Pediatric Hematology Oncology*, **26**, 175-185. <https://doi.org/10.1080/08880010902855581>

- [6] Applebaum, M.A., Worch, J., Matthay, K.K., *et al.* (2011) Clinical Features and Outcomes in Patients with Extra Skeletal Ewing Sarcoma. *Cancer*, **117**, 3027-3032. <https://doi.org/10.1002/cncr.25840>
- [7] Lynch, A.D., Gani, F., Meyer, C.F., *et al.* (2018) Extra Skeletal versus Skeletal Ewing Sarcoma in the Adult Population: Controversies in Care. *Surgical Oncology*, **27**, 373-379. <https://doi.org/10.1016/j.suronc.2018.05.016>
- [8] Grier, H.E. (1997) The Ewing Family of Tumors. Ewing's Sarcoma and Primitive Neuroectodermal Tumors. *Pediatric Clinics of North America*, **44**, 991-1004. [https://doi.org/10.1016/S0031-3955\(05\)70541-1](https://doi.org/10.1016/S0031-3955(05)70541-1)
- [9] Sanna, S., Bertolaccini, L., Brandolini, J., *et al.* (2017) Uniportal Video-Assisted Thoracoscopic Surgery in Hemothorax. *Journal of Visualized Surgery*, **3**, 126. <https://doi.org/10.21037/jovs.2017.08.06>
- [10] Mehra, S., Atwal, S.S. and Garga, U.C. (2014) Primary Pulmonary Ewing's Sarcoma: Rare Cause of Superior Vena Cava Syndrome in Children. *Journal of Clinical and Diagnostic Research: JCDR*, **8**, D5-D6. <https://doi.org/10.7860/JCDR/2014/8681.4713>
- [11] Hirano, H., Maeda, H., Takeuchi, Y., Ose, N., *et al.* (2016) Primary Pulmonary Ewing Sarcoma. *Pathology International*, **66**, 239-241. <https://doi.org/10.1111/pin.12372>
- [12] Weissferdt, A. and Moran, C.A. (2012) Primary Pulmonary Primitive Neuroectodermal Tumor (PNET): A Clinicopathological and Immunohistochemical Study of Six Cases. *Lung*, **190**, 677-683. <https://doi.org/10.1007/s00408-012-9405-9>
- [13] Gurria, J.P. and Dasgupta, R. (2018) Rhabdomyosarcoma and Extrasosseous Ewing Sarcoma. *Children*, **5**, 165. <https://doi.org/10.3390/children5120165>
- [14] Mizuguchi, K., Minato, H., Onishi, H., Mitani, Y. and Kawai, J. (2016) Cytopathological Findings of Primary Pulmonary Ewing Family of Tumors with EWSR1 Translocation: A Case Report. *Thoracic Cancer*, **7**, 602-606. <https://doi.org/10.1111/1759-7714.12347>
- [15] Desai, S. and Jambhekar, N.A. (2010) Pathology of Ewing's Sarcoma/PNET: Current Opinion and Emerging Concepts. *Indian Journal of Orthopaedics*, **44**, 363-368. <https://doi.org/10.4103/0019-5413.69304>
- [16] Russell-Goldman, E., Hornick, J.L., Qian, X., *et al.* (2018) NKX2.2 Immunohistochemistry in the Distinction of Ewing Sarcoma from Cytomorphologic Mimics: Diagnostic Utility and Pitfalls. *Cancer Cytopathology*, **126**, 942-949. <https://doi.org/10.1002/cncy.22056>
- [17] 吴娟, 王蕊, 纪晓坤, 等. 细针穿刺细胞学诊断骨外尤因肉瘤 1 例[J]. 临床与实验病理学杂志, 2020, 36(6): 747-748. <https://doi.org/10.13315/j.cnki.cjcep.2020.06.034>
- [18] Im, Y.H., Kim, H.T., Lee, C., *et al.* (2000) EWS-FLI1, EWS-ERG, and EWS-ETV1 Oncoproteins of Ewing Tumor Family All Suppress Transcription of Transforming Growth Factor Beta Type II Receptor Gene. *Cancer Research*, **60**, 1536-1540.
- [19] Savita, S. and Stephen, L. (2011) Promiscuous Partnerships in Ewing's Sarcoma. *Cancer Genetics*, **204**, 351-365. <https://doi.org/10.1016/j.cancergen.2011.07.008>
- [20] Kimber, C., Michalski, A., Spitz, L. and Pierro, A. (1998) Primitive Neuroectodermal Tumours: An Atomic Location, Extent of Surgery, and Outcome. *Journal of Pediatric Surgery*, **33**, 39-41. [https://doi.org/10.1016/S0022-3468\(98\)90357-8](https://doi.org/10.1016/S0022-3468(98)90357-8)
- [21] 魏淑飞, 郑涛, 陈伟芳, 等. 肺原发性骨外尤因肉瘤 1 例并文献复习[J]. 临床与实验病理学杂志, 2021, 37(8): 999-1002. <https://doi.org/10.13315/j.cnki.cjcep.2021.08.024>
- [22] Sluga, M., Windhager, R., Lang, S., *et al.* (2001) The Role of Surgery and Resection Margins in the Treatment of Ewing's Sarcoma. *Clinical Orthopaedics and Related Research*, **392**, 394-399. <https://doi.org/10.1097/00003086-200111000-00051>
- [23] Carpentieri, D.F., Qualman, S.J., Bowen, J., *et al.* (2005) Protocol for the Examination of Specimens from Pediatric and Adult Patients with Osseous and Extrasosseous Ewing Sarcoma Family of Tumors, Including Peripheral Primitive Neuroectodermal Tumor and Ewing Sarcoma. *Archives of Pathology Laboratory Medicine*, **129**, 866-873. <https://doi.org/10.5858/2005-129-866-PFTEOS>
- [24] Casali, P.G., Bielack, S., Abecassis, N., *et al.* (2018) Bonesarcomas: ESMO-PaedCan-EURACAN Clinical Practice Guidelines for Diagnosis, Treatment and Follow-Up. *Annals of Oncology*, **29**, iv79-iv95.
- [25] Ahmad, R., Mayol, B.R., Davis, M. and Rougraff, B.T. (1999) Extra Skeletal Ewing's Sarcoma. *Cancer*, **85**, 725-731. [https://doi.org/10.1002/\(SICI\)1097-0142\(19990201\)85:3<725::AID-CNCR23>3.0.CO;2-2](https://doi.org/10.1002/(SICI)1097-0142(19990201)85:3<725::AID-CNCR23>3.0.CO;2-2)
- [26] Donaldson, S.S. (2004) Ewing Sarcoma: Radiation Dose and Target Volume. *Pediatric Blood Cancer*, **42**, 471-476. <https://doi.org/10.1002/psc.10472>