

# 以双肺结节发现右下肢腺泡状软组织肉瘤1例

徐百凯<sup>1</sup>, 尚立群<sup>2</sup>, 杨淑梅<sup>2\*</sup>

<sup>1</sup>西安医学院研究生工作部, 陕西 西安

<sup>2</sup>陕西省人民医院呼吸内科, 陕西 西安

收稿日期: 2023年9月30日; 录用日期: 2023年10月26日; 发布日期: 2023年11月2日

## 摘要

腺泡状软组织肉瘤(Alveolar Soft Part Sarcoma, ASPS)是一种来源不明, 一经发现往往伴随转移的恶性肿瘤, 临床表现较为缓慢, 延误诊断与治疗。本文就一例以双肺结节发现右下肢腺泡状软组织肉瘤进行诊断及治疗进行分析。

## 关键词

肺结节, 右下肢, 腺泡状软组织肉瘤

# A Case of Right Lower Limb Acinar Soft Tissue Sarcoma Discovered through Bilateral Pulmonary Nodules

Baikai Xu<sup>1</sup>, Liqun Shang<sup>2</sup>, Shumei Yang<sup>2\*</sup>

<sup>1</sup>Graduate Work Department, Xi'an Medical University, Xi'an Shaanxi

<sup>2</sup>Department of Respiratory Medicine, Shaanxi Provincial People's Hospital, Xi'an Shaanxi

Received: Sep. 30<sup>th</sup>, 2023; accepted: Oct. 26<sup>th</sup>, 2023; published: Nov. 2<sup>nd</sup>, 2023

## Abstract

Acinar soft tissue sarcoma is a kind of malignant tumor of unknown origin, which is often accompanied by metastasis. Its clinical manifestation is slow and its diagnosis and treatment are delayed. A case of acinar soft tissue sarcoma of the right lower limb with bilateral pulmonary nodules was analyzed for diagnosis and treatment.

\*通讯作者。

## Keywords

### Pulmonary Nodule, Right Lower Limb, Alveolar Soft Tissue Sarcoma

Copyright © 2023 by author(s) and Hans Publishers Inc.

This work is licensed under the Creative Commons Attribution International License (CC BY 4.0).

<http://creativecommons.org/licenses/by/4.0/>



Open Access

## 1. 引言

根据 2020 年 WHO 对软组织肿瘤的分类, 腺泡状软组织肉瘤(Alveolar Soft Part Sarcoma, ASPS)的组织来源不明, 是一种罕见且具有潜在侵袭性的恶性软组织肿瘤, 发病率低, 临床表现缺乏特征性, 部位不典型[1]。目前, 对 ASPS 的治疗尚无共识。为了更好地了解该肿瘤的特征, 需要进行深入的分析。现将 2019 年 7 月陕西省人民医院收治的一例右下肢腺泡软组织肉瘤并双肺内转移病例进行分析, 将患者的诊疗经过总结如下, 并对相关文献进行复习。

## 2. 病例资料

患者中年女性, 以“发现双肺结节 32 月, 气短加重 2 月”之主诉于(2019 年 6 月)入院。查体: 体温: 36.2℃; 脉搏: 78 次/分; 呼吸: 20 次/分; 血压: 104/60 mmHg。唇红润, 咽不红, 听诊双肺呼吸音低, 未闻及干湿啰音, 无胸膜摩擦音。心率 78 次/分, 律齐, 各瓣膜听诊区未闻及病理性杂音。腹壁柔软, 无压痛、无反跳痛, 肝脾肋下未触及, 肠鸣音正常。右下肢肿胀, 可见散在色素沉着, 无压痛(如图 1)。既往史: 分别于入院前 32 月、29 月于某西安市三甲医院行右下肢动静脉畸形注射栓塞术。个人史无特殊。

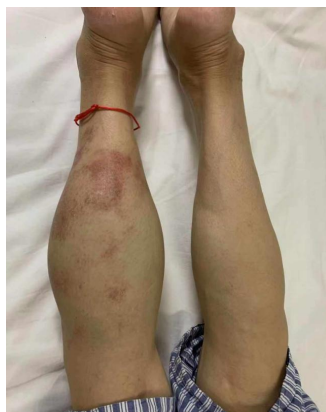

Figure 1. Patient's legs

图 1. 患者双腿

入院后相关检查: 入院查血气分析示: 轻度低氧血症; 血常规示: 中性粒细胞比例稍升高; 肾功离子示: 低钾血症; 肝功、ESR、凝血及纤溶、心肌酶谱未见明显异常。输血前八项、自身抗体、体液免疫、风湿系列、ANCA、TSPOT 未见明显异常。肿瘤系列示: NSE、CA-50、附睾蛋白轻度升高。肺功能示: 混合性通气功能障碍(轻度限制/重度阻塞), 小气道病变, 残气量正常, 轻度弥散量下降; 心电图正常。心脏超声示: 心内结构未见明显异常, 左室舒张功能减低, 左室收缩功能正常, 彩色血流示: 二、

三尖瓣少量反流。甲状腺超声示：甲状腺声像图目前未见明显异常。患者此次入院对比 1 年前胸部 CT 双肺结节明显增多，双肺多发结节考虑双肺转移瘤，遂于 2019-6-26 行气管镜检查，诊断：右肺支气管黏膜炎症(灌洗治疗后)，气管镜下未见明显增生性改变，目前无病理学依据。

既往检查：追溯既往 32、29 月前因右下肢动静脉畸形给予注射栓塞术住院期间曾行下肢浅表 B 超提示右侧小腿肌肉内层占位性病变，多考虑血管瘤。下肢 MR 提示：右侧小腿后部、比目鱼肌肉团块状异常信号影，考虑血管瘤。气管镜检查气管镜下各管腔通畅，粘膜光滑。气管镜病理结果：右肺下叶支气管粘膜肺组织慢性炎、伴炎性渗出及纤维组织增生。骨髓穿刺活检：骨髓增生活跃，粒系占 55.5%，红系占 23.5%，粒系增生活跃，形态大致正常。上腹部、颈部、肾上腺 B 超：未见明显异常，颈部、锁骨上窝淋巴结未见肿大。未能明确肺部多发结节具体病因。介于目前病理诊断不明确，进一步行 PET-CT 明确原发灶及是否合并其他部位转移，遂于 2019-7-1 行躯干 PET/CT 检查示：1) ① 右肺纵隔旁软组织，代谢轻度增高；② 双肺多发大小不等结节伴代谢轻度增高：右肺中叶局部不张；根据上述综合考虑① 双肺多发转移瘤，② 内芽肿性病？建议结合病理学检查；2) 左侧上颌窦急性炎症；3) 咽喉部代谢增高，考虑生理摄取；4) 胃下垂，贲门壁稍厚伴代谢轻度增高，考虑生理摄取或炎性病；5) 右侧结肠回盲部局部管壁稍厚伴代谢征象，同层 CT 未见明确软组织占位病变，考虑炎性或非特异代谢，必要时结肠镜检查。为进一步明确病理诊断遂于 2019-7-4 行超声引导下经皮肺穿刺活检术，病理回报：(右肺结节)见少许淋巴细胞、组织细胞及间皮细胞。免疫组化：desmin 部分(+)、CR(-)、CK 点灶(+)、P63(-)、TTF-1 点灶(+)、CD68 部分(+)，Ki-67 指数 10%。肠镜示：回肠末端及结肠粘膜未见明显异常。复查胸部 CT (2019-7-10, 见图 2)平扫示：双肺多发结节，考虑转移瘤；纵隔偏右侧占位性病变：右侧胸膜局部增厚。较前(2019-06-20, 见图 3)双肺结节有所增多、部分增大。妇科超声示：宫后区积液。子宫及双侧附件区声像图未见明显异常。由于经皮肺穿刺活检未能明确诊断，遂进一步于 2019-7-12 (见图 4)行胸腔镜下肺表面结节活检术，病理回报(见图 5)示：(右肺结节)考虑腺泡状软组织肉瘤，请结合临床、影像及历次病检查找原发灶。结合病理结果进一步完善右下肢检查明确原发部位，右下肢超声示：右小腿局段肌间静脉血栓形成；右小腿比目鱼肌低回声包块，必要时穿刺进一步检查。目前双肺转移瘤诊断明确，病理提示腺泡状软组织肉瘤，考虑右下肢骨肉瘤可能，右小腿 MRI 平扫示：右侧比目鱼肌及腓肠肌外侧头区团片状异常信号影并其内多发迂曲血管影。

综上所述，目前患者诊断考虑右下肢腺泡状软组织肉瘤并双肺内转移诊断明确，根据相关指南给予进一步治疗建议：1) 化疗：表阿霉素、顺铂、异环磷酰胺，每 3 周重复；2) 安罗替尼 12 mg 口服，用 2 周休一周。告知患者家属病情及化疗、安罗替尼相关副作用，家属表示知情，但因患者目前较衰竭，家属拒绝化疗，同意口服安罗替尼抗肿瘤血管生成治疗。同时根据患者症状给予止咳、祛痰、抗感染等对症支持治疗，定期复查胸部 CT 观察疗效，下图(见图 6)可见患者双肺结节 3 月内较为稳定，治疗有效。

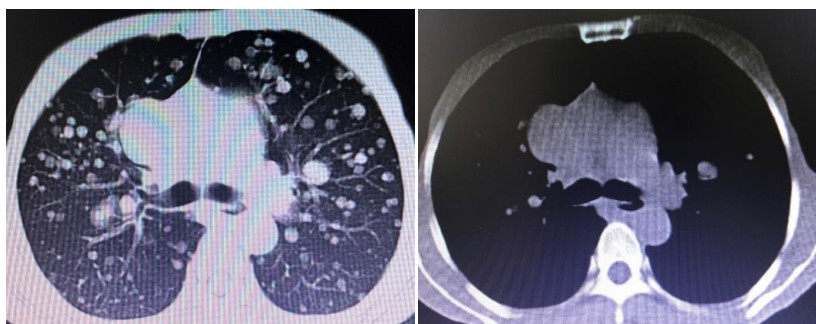
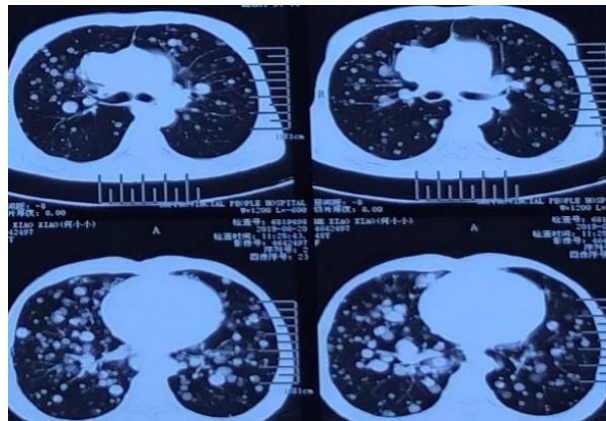
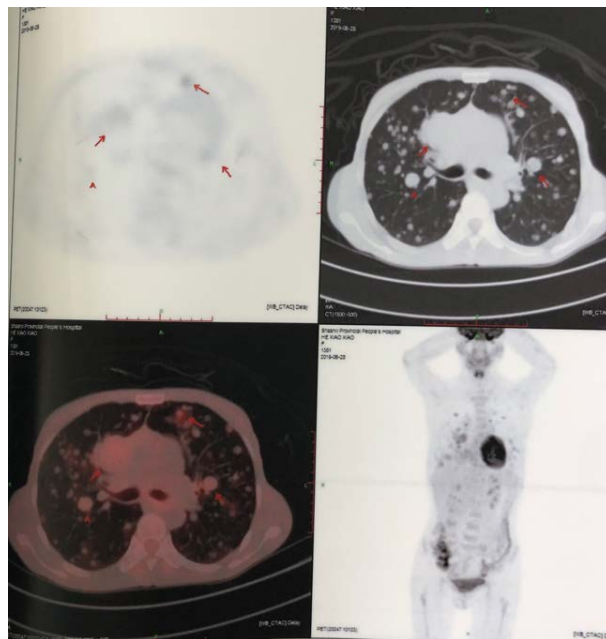


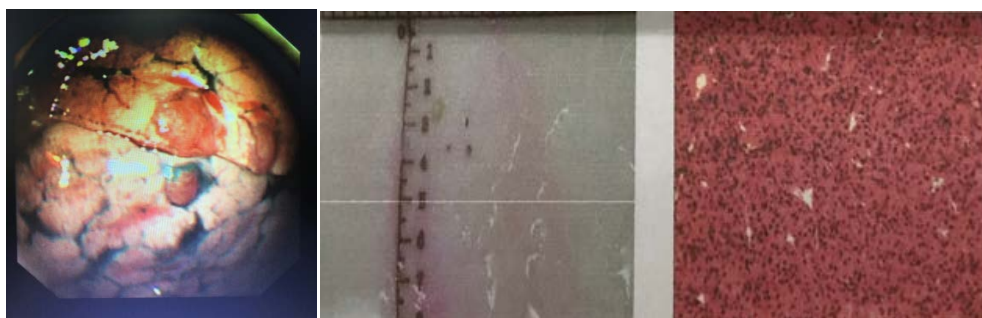Figure 2. Chest CT in our hospital  
图 2. 本院胸部 CT



**Figure 3.** Chest CT of our hospital  
**图 3.** 本院胸部 CT



**Figure 4.** PET-CT  
**图 4.** PET-CT



**Figure 5.** Pulmonary surface nodule biopsy: Pathology of pulmonary nodules and their light microscopic findings  
**图 5.** 肺表面结节活检术：肺结节及其光镜所见病理

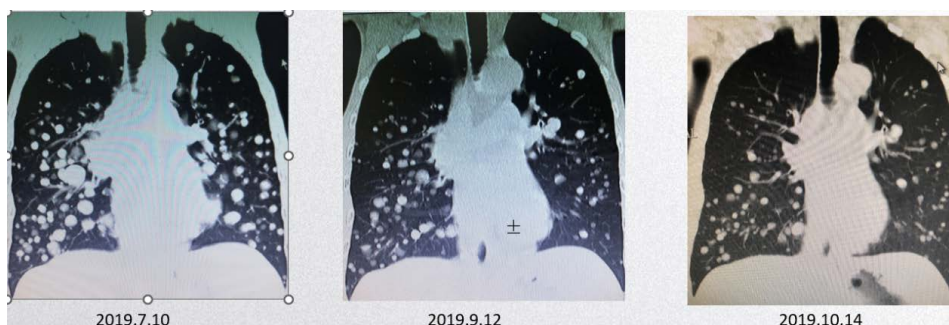

Figure 6. Review chest CT  
图6. 复查胸部CT

### 3. 文献回顾及讨论

该病例首诊时已经存在双肺多发转移及下肢肿胀，给予下肢 MR 及气管镜相关检查，并未能明确诊断，误诊为右小腿动静脉畸形给予 2 次栓塞治疗，随访过程中肺部结节增大，入院后行 PET-CT 并未发现除双肺以外的其他转移病灶，最终经胸腔镜下胸膜及肺活检明确病例诊断，最终回溯原发灶来源于右下肢。

APSP 最初于 1952 年由 Christopherson 通过对 12 例相似肿瘤病理特点命名[2]。APSP 是一种独特的深部软组织肉瘤类型，一般进展缓慢，早期有转移倾向，对常规细胞毒化疗耐药。血管内皮生长因子受体靶向 TKI 对转移性疾病有用。APSP 通常的病史表现为生长缓慢、无痛的肿块，大多数患者没有症状，但也有少部分肿块是疼痛的，不同部位的肿瘤可出现不同的症状[3] [4]。最常见的转移部位是肺、骨和脑；与大多数肉瘤一样，转移到淋巴结的情况并不常见[1] [5]。尽管 ASPSP 的自然病史是无痛的，患者有时会出现数年的无痛性肿块，但与其他软组织肉瘤相比，ASPS 似乎有更大的转移潜力。1989 年，Lieberman 等人发表了一系列的 91 例患者，中位随访时间为 7 年，那些没有转移的患者的存活率从 2 年的 77% 到 20 年的 15%。生存期受患者肿瘤大小、发病年龄和确诊时有无转移的影响[2] [3] [4]。确诊时无转移的患者的中位总生存期为 11 年，有转移的患者为 3 年[6]。ASPS 具有独特的组织病理学特征，肿瘤表现为典型的器官样或假性肺泡结构，由细长的、血管丰富的纤维间隔隔开[7] [8]。PAS 染色可见肿瘤内清晰或丰富的嗜酸性颗粒细胞质。血管的丰富导致肿瘤细胞频繁浸润，这与高转移潜能有关[7] [9]。这种肿瘤在青少年和年轻人中更常见，临床病程进展缓慢，经常导致延误诊断和治疗。它具有高度的血管性，在临床和放射学上可与其他实体如血管瘤和动静脉畸形相混淆，因此报告细针抽吸细胞学具有挑战性。肿瘤的诊断在细胞学上是困难的，因此需要了解这种实体及其在细胞学上的形态模拟的区别，以便及时诊断和早期处理患者。当然二者也是有所区别，典型的动静脉畸形表现为高流量分流导致造影剂迅速引流，而 ASPSP 则表现为延迟冲洗和肿瘤浓染。在 MRI 上，ASPS 显示丰富的实体成分，而血管畸形仅有血管成分 [10]。ASPS 与 Der(17)t(X;17)(p11;q25)不平衡易位相关，导致融合基因 ASPL-TFE3 的形成和转录因子 TFE3 蛋白的异常表达，实时定量聚合酶链式反应比免疫组化更敏感和特异[11] [12]。

鉴于本病例思考如下：患者因经济原因选择躯干 PET-CT，检查部位并未包含至下肢，故并未能明确下肢原发病变及诊断，且不同组织来源和不同性质的软组织肉瘤对 18F-脱氧葡萄糖(18F-FDG)的摄取有一定的差异，目前无法单纯通过最大标准化摄取值确定肿瘤的组织来源、良恶性和恶性程度分级。存在假阳性，特异性有待提高，由于 PET-CT 显示软组织肉瘤的大小、范围及其与周边组织的关系等局部细节不如 CT 和 MRI，因此，不作为手术前常规的检查手段，目前主要用于判断软组织肉瘤的手术后残留、复发和远处转移，因此不是所有软组织肉瘤患者均推荐进行。在本例病例中，曾对于右下肢反复行影像

学检查, 始终考虑下肢动静脉瘘, 对于有肿瘤倾向性下肢病变病理诊断是十分有必要的, 最后, 对于 APSP 的治疗, 一些颇具临床探索前景的研究结果和治疗模式相继出现, 化疗、分子靶向以及免疫治疗等全身治疗方式, 逐渐引起人们的重视或被重新评价。譬如新的化疗药物(曲贝替定、艾瑞布林等)、分子靶向药物(培唑帕尼、克唑替尼、安罗替尼、哌柏西利、奥拉单抗等)和免疫治疗(免疫细胞治疗、免疫检查点抑制剂如帕博利珠单抗等)已被用于某些特定类型软组织肉瘤的治疗, 并取得了一定效果, 但目前尚缺乏普适性临床推广意义的结果。本例血管治疗初步取得了较好的临床效果, 对于该类病例的治疗提供了临床依据。

#### 4. 结论

综上所述, ASPS 是一种临床症状不典型的恶性肿瘤, 病程进展较为缓慢, 往往临床确诊时已有转移, 延误疾病的诊断与治疗, 严重影响患者生存期, 明确诊断有赖于病理学检查。

#### 参考文献

- [1] Sbaraglia, M., Bellan, E. and Dei, T.A. (2021) The 2020 WHO Classification of Soft Tissue Tumours: News and Perspectives. *Pathologica*, **113**, 70-84. <https://doi.org/10.32074/1591-951X-213>
- [2] Christopherson, W.M., Foote, F.J. and Stewart, F.W. (1952) Alveolar Soft-Part Sarcomas; Structurally Characteristic Tumors of Uncertain Histogenesis. *Cancer*, **5**, 100-111. [https://doi.org/10.1002/1097-0142\(195201\)5:1<100::AID-CNCR2820050112>3.0.CO;2-K](https://doi.org/10.1002/1097-0142(195201)5:1<100::AID-CNCR2820050112>3.0.CO;2-K)
- [3] Flores, R.J., et al. (2018) Alveolar Soft Part Sarcoma in Children and Young Adults: A Report of 69 Cases. *Pediatr Blood Cancer*, **65**, e26953. <https://doi.org/10.1002/pbc.26953>
- [4] Portera, C.J., et al. (2001) Alveolar Soft Part Sarcoma: Clinical Course and Patterns of Metastasis in 70 Patients Treated at a Single Institution. *Cancer*, **91**, 585-591. [https://doi.org/10.1002/1097-0142\(20010201\)91:3<585::AID-CNCR1038>3.0.CO;2-0](https://doi.org/10.1002/1097-0142(20010201)91:3<585::AID-CNCR1038>3.0.CO;2-0)
- [5] Kayton, M.L., et al. (2006) Clinical Presentation, Treatment, and Outcome of Alveolar Soft Part Sarcoma in Children, Adolescents, and Young Adults. *Journal of Pediatric Surgery*, **41**, 187-193. <https://doi.org/10.1016/j.jpedsurg.2005.10.023>
- [6] Lieberman, P.H., et al. (1989) Alveolar Soft-Part Sarcoma. A Clinico-Pathologic Study of Half a Century. *Cancer*, **63**, 1-13. [https://doi.org/10.1002/1097-0142\(19890101\)63:1<1::AID-CNCR2820630102>3.0.CO;2-E](https://doi.org/10.1002/1097-0142(19890101)63:1<1::AID-CNCR2820630102>3.0.CO;2-E)
- [7] Tanaka, M., et al. (2017) Modeling Alveolar Soft Part Sarcoma Unveils Novel Mechanisms of Metastasis. *Cancer Research*, **77**, 897-907. <https://doi.org/10.1158/0008-5472.CAN-16-2486>
- [8] Zhao, J., et al. (2023) Primary Alveolar Soft-Part Sarcoma of the Lung: A Case Report. *International Journal of Surgical Pathology*, **31**, 98-103. <https://doi.org/10.1177/10668969221096869>
- [9] Wang, H.W., et al. (2014) A New Clinical Manifestation for Cheek Alveolar Soft-Part Sarcoma: A Case Report and Review of the Literature. *Journal of Oral and Maxillofacial Surgery*, **72**, 817-822. <https://doi.org/10.1016/j.joms.2013.10.019>
- [10] Al, N.A. and Daher, A.M. (2023) Alveolar Soft Part Sarcoma of Hypopharynx: A Case Report. *Ear, Nose & Throat Journal*, **102**, 20-23. <https://doi.org/10.1177/0145561320982164>
- [11] Agarwal, S., et al. (2011) Cytopathological Diagnosis of Alveolar Soft Part Sarcoma, a Rare Soft Tissue Neoplasm. *Cytopathology*, **22**, 318-322. <https://doi.org/10.1111/j.1365-2303.2010.00796.x>
- [12] Wakely, P.J., McDermott, J.E. and Ali, S.Z. (2009) Cytopathology of Alveolar Soft Part Sarcoma: A Report of 10 Cases. *Cancer*, **117**, 500-507. <https://doi.org/10.1002/ency.20054>