

腰骶部移行椎与退行性腰椎管狭窄的临床相关性

买尔旦江·买买提¹, 买尔旦·买买提²

¹新疆医科大学第一临床医学院, 新疆 乌鲁木齐

²新疆医科大学第一附属医院, 新疆 乌鲁木齐

收稿日期: 2023年11月27日; 录用日期: 2023年12月21日; 发布日期: 2023年12月28日

摘要

背景: 近一个世纪前, 文献首次描述了腰椎和骶骨之间关系的解剖学变化, 并在退行性腰椎管狭窄(DLSS)、下腰痛(LBP)中继续发挥重要作用。这篇综述将集中于腰骶部移行椎在DLSS的临床和外科意义。方法: 使用关键字“腰骶部移行椎”、“LSTV”、“TLV”、“下腰痛”、“腰椎骶化”和“DLSS”进行PubMed及知网搜索。临床意义: 在文献中, LSTV的患病率差异很大, 在脊柱文献中从3.9%到35.6%不等, 而腰椎管狭窄症是老年人群中最常见的诊断和治疗的疾病之一, 在有下肢症状的成人中, 其临床患病率约为47%。目前较多文献报道腰骶部移行椎与增加腰骶部椎间盘的退变、变性有关, 也可引起或加重腰椎间盘的突出。但现在对腰骶部移行椎与腰椎管狭窄的相关性研究较少。虽然目前还没有一致的病因, 但疼痛的来源是多因素的, 可能与异常的生物力学和对齐、椎间盘退变和关节炎的改变有关。

关键词

腰骶部移行椎, LSTV, TLV, 下腰痛, 腰椎骶化, DLSS

Clinical Correlation between Lumbosacral Transitional Vertebrae and Degenerative Lumbar Spinal Stenosis

Mardanjan Mamat¹, Mardan Mamat²

¹The First Clinical College, Xinjiang Medical University, Urumqi Xinjiang

²The First Affiliated Hospital of Xinjiang Medical University, Urumqi Xinjiang

Received: Nov. 27th, 2023; accepted: Dec. 21st, 2023; published: Dec. 28th, 2023

文章引用: 买尔旦江·买买提, 买尔旦·买买提. 腰骶部移行椎与退行性腰椎管狭窄的临床相关性[J]. 临床医学进展, 2023, 13(12): 20168-20175. DOI: 10.12677/acm.2023.13122839

Abstract

Background: Anatomic variation in the relationship between the lumbar spine and sacrum was first described in the literature nearly a century ago and continues to play an important role in spine deformity, low back pain (LBP). This review will focus on the clinical and surgical implications of abnormal lumbosacral anatomy in the (DLSS) disease. **Methods:** A PubMed search using the keywords “lumbosacral transitional vertebrae”, “LSTV”, “transitional lumbosacral vertebrae”, “TLV”, and “DLSS” was performed. **Clinical Significance:** The prevalence of LSTV varies widely in the literature from 3.9% to 35.6% in the spine literature, and sacral dysmorphism is described in upwards of 47% of the population in the trauma literature. There are few studies on the correlation between the LSTV and DLSS. While there is no agreed-on etiology, the source of pain is multifactorial and may be related to abnormal biomechanics and alignment, disc degeneration, and arthritic changes.

Keywords

Lumbosacral Transitional Vertebrae, LSTV, TLV, Low Back Pain, Transitional Lumbosacral Vertebrae, DLSS

Copyright © 2023 by author(s) and Hans Publishers Inc.

This work is licensed under the Creative Commons Attribution International License (CC BY 4.0).

<http://creativecommons.org/licenses/by/4.0/>



Open Access

1. 引言

腰椎和骶骨之间关系的解剖学变异最早在近一个世纪前的文献中被描述,指的是最低腰椎横突与骶骨[1]的全部或部分单侧或双侧融合(图 1)。一般来说,术语腰骶部移行椎(LSTV)是为了避免定义椎体是腰椎(L5)骶化还是骶椎(S1)腰化。报告显示 LSTV 的[2] [3] [4] [5]患病率在 4%到 36%之间,其中男性有好发趋势[6]。在退行性腰椎管狭窄(DLSS)、下腰痛(LBP)和盆腔创伤中发挥重要作用。此外,人们对腰骶部移行椎在脊柱力学和手术中的重要性的认识也在不断发展。

遗传因素可能在 LSTV 的发生发展中起一定作用。有研究发现 Hox 基因(Hox-10, Hox-11)已被发现在椎体的发育过程中起着重要的作用[7] [8]。椎体的发育和椎间盘的形成发生在胚胎发育的第四周;然而,成人腰骶骨解剖中椎体合并和融合的过程发生在生命中的第四十年[9]。腰椎和骶骨节段的相对数量在发育过程中受到腰骶骨区域的负荷传递的影响,并与人类的两足进化有关[10] [11]。

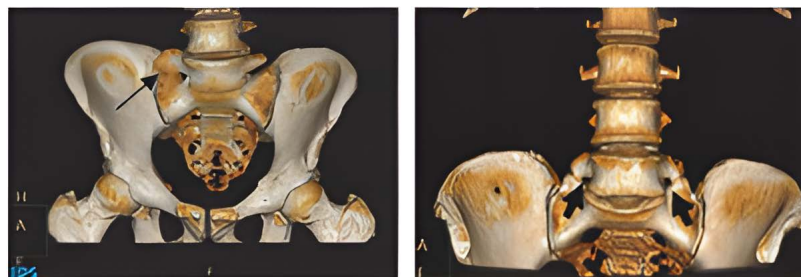


Figure 1. Lumbosacral transitional vertebra as evident in 3-dimensional images

图 1. 三维图像中可见腰骶移行椎单侧(左)和双侧(右)异常

腰椎管狭窄症是老年人群[12] [13]中最常见的诊断和治疗的疾病之一。在有下肢症状的成人中, 其临床患病率约为 47%, 在为下腰痛(LBP) [14] [15] [16]寻求医生帮助的患者中约为 13%。认为最常见的退行性腰椎管狭窄症(DLSS)为后天获得性[17]型, 与三关节复合体的退行性改变、有利于韧带增厚和骨赘形成[18] [19] [20]有关。

虽然有几项研究将 LSTV 的存在与 LBP 和神经根症状联系起来[21] [22] [23], 但其他研究者对这一点提出了质疑, 认为腰骶部移行椎增加了椎间盘早期退变的风险, 但这种影响似乎被中年时年龄相关的变化所掩盖[24] [25] [26] [27]。此外, 一些研究指出, LSTV 可能会增加 LBP 患者在移行椎体[25] [28]以上水平发生腰椎退行性变的风险; 然而, 关于 LSTV 和 DLSS 的数据尚不明确。

2. 分类和患病率

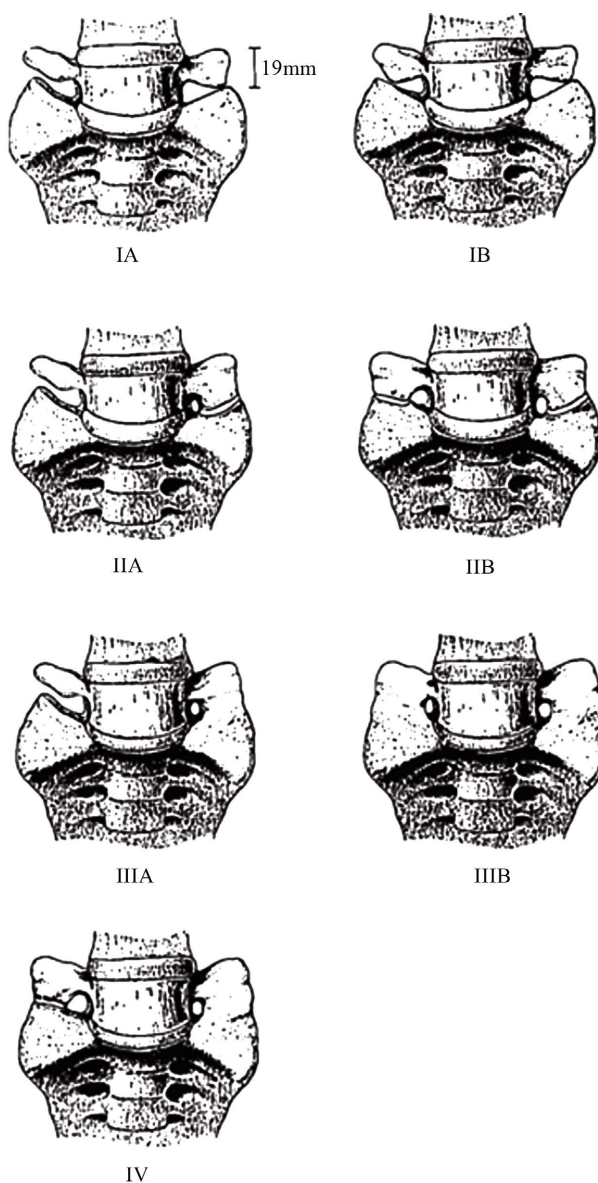


Figure 2. Castellvi-Chan classification system of lumbosacral transitional anatomy
图 2. 腰骶骨移行解剖学的病例分类系统

Castellvi [1]等人在 1984 年描述了这一人群的解剖变异谱(图 2)。利用 X 线片, 作者根据形态将 7 种不同的过渡椎分为 4 种类型(I~IV 型) 3 阶段以及 2 种基于偏侧性的变异(I~III 型、A 型 1/4 单侧和 B 型 1/4 双侧)。I 型, 也被称为发育不良的横突, 是一个巨大的三角形横突, 其喙尾宽度至少为 19 毫米。II 型, 或不完全腰椎化/骶化, 是一个大的横突, 沿轮廓与骶骨关节, 但没有融合, 在最后腰椎和第一骶骨节之间形成一个腹泻状关节(图 2)。III 型, 或完全腰椎化/骶化, 是一个大的横突, 骶骨融合(图 2)。IV 型表现为一侧为不完整(II 型), 骶骨上段和骶骨其余部分之间的椎间盘形态的分类系统。作者发现 MRI 上的 IV 型和 X 线片上的融合 LSTV 之间有良好的关联。在文献中, LSTV 在普通人群中的患病率差异显著, 在脊柱文献中, 差异范围从 4% 到 35.6% 不等。Nardo 等人[29]评估了 4636 名参与者的 X 线片, 确定 LSTV 的总患病率为 18.1%, 其中 I 型和 II 型占 LSTV 的近 80%。作者还发现, 男性的患病比例明显高于女性(28.1% vs 11.1%)。Apazidas 等人[30]报道了 LSTV 的发病率最高, 为 35.6%, 并确定了每个卡氏菌 - 陈分类组的患病率; IA 型最常见, 为 14.7%。

Janan Abbas (JA)等人[31]对 165 例临床诊断为 DLSS 的患者(年龄 40~88 岁; 性别比例 80M/85F)和 180 例无 DLSS 相关症状的患者(年龄 40~99 岁; 性别比例 90M/90F)进行了横断面回顾性研究。所有参与者都在相同的位置接受了腰椎区域的高分辨率 CT 扫描。我们还使用了体积渲染的方法来获得腰骶部区域的三维 CT 图像。狭窄组的男性和女性的 LSTV 患病率均高于对照组($P < 0.001$)。此外, LSTV 的存在增加了退行性椎管狭窄的可能性(比值比 = 3.741, $P < 0.001$)。在对照组中, 男性 LSTV 更常见, 且男性骶骨斜角明显大于非 LSTV 组。有研究表明, LSTV 与症状性 DLSS 显著相关。与非 LSTV 个体相比, LSTV 个体的骶骨倾斜角有更大的趋势; 然而, 只有男性存在显著差异(44.4 ± 7 vs 40.8 ± 6 , $P = 0.048$)。LSTV 患者骶骨倾斜角的增加可能与腰骶部移行椎对腰椎正常生物力学的潜在影响有关。这意味着, LSTV 患者的骶骨倾斜角的改变可能与在腰椎上的运动轨迹的改变有关。接近 LSTV 的椎间盘高度倾向于降低[28] [32]。

国内的于彬等人[33]随机选取了 2007 年 6 月~2009 年 2 月因各种原因行腰椎 X 线平片和 CT 扫描者共 121 例, 进行统计分析, 探讨腰骶部移行椎与腰椎管狭窄是否存在相关性, 发现确定有腰骶部移行椎者(A 组)合并腰椎管狭窄 23 例, 占 67.65%, 而无移行椎者(B 组)发现腰椎管狭窄 37 例, 占 42.53%, 两组之间存在显著性差异($P < 0.05$)。按照腰骶部移行椎 Castellvi 分类法, A 组合并腰椎管狭窄的 23 例中, II 型 13 例, 发生率最高, 占 21.67%, III 型 7 例, 占 11.67%, IV 型 3 例, 占 5%。而在这组 11 例无腰椎管狭窄病例中, 移行椎发生率亦最高类型为 II 型, 相对的 III 型、IV 型发生率较低。腰椎管狭窄症不同节段参数的统计分析得出: (1) 椎间盘退变和突出: A、B 组腰椎 3、4 椎体间隙椎间盘退变、突出发生率无统计学意义($P > 0.05$), A 组出现在腰椎 4、5 椎体间隙的有 19 例(55.88%), 在腰 5、骶 1 椎体间隙上有 7 例(20.59%), 这表明移行椎在椎间盘的退变和突出在上间隙的发生率明显高于下一间隙。B 组腰 4~腰 5 椎体椎间隙椎间盘退变和突出 30 例(34.48%), 腰 5~腰 5-骶 1 椎体椎间隙 28 例(32.18%), 两个椎间隙的发生率差异无统计学意义; A 组移行椎椎间盘退变和椎间隙突出的发生率也明显高于 B 组相应节段, 两组差异有显著性($P < 0.05$)。 (2) 黄韧带肥大和小关节退变: A 组和 B 组有以下发现。两组腰椎 3、4 椎体椎间隙的发生率没有统计学上的显著差异。然而, A 组腰 4、5 椎体和腰 5 骶 1 椎体椎间隙的发生率与 B 组相比有显著差异。A 组的腰 4、5 椎体间隙发生率显著高于 B 组, 而 B 组的腰 5 骶 1 椎体间隙发生率高于 A 组。 (3) 椎管侧狭窄: A 组腰椎 3、4 椎体、腰 5 骶 1 椎体的发生率与 B 组无显著差异。A 组椎管侧狭窄的发生率以腰椎 3、4 椎体和腰 5 骶 1 椎体上段为多, 且发生率高于 B 组。A 组椎管外侧狭窄的发生率在上段高于 B 组, 两组的发生率有统计学差异($P < 0.05$); (4) 中央椎管狭窄: A 组和 B 组腰椎 3、4 椎体、腰椎 4、5 椎体和腰 5 骶 1 椎体节段的中心椎管狭窄发生率没有显著差异。A 组和 B 组之间没有差异。

3. 临床意义

LSTV 和骶骨畸形导致腰骶骨交界处和周围结构的明显解剖变化[34]。Mahato 等人[10]发现在 L5-S1 处的 LSTV 脊柱前凸曲线、L5 椎体高度、椎弓根和角度尺寸的增加有关。此外, L5-S1 融合与椎间盘高度更小、椎间盘高度更宽更短、横突更窄更高以及整体脊柱更直有关。根据 Mahato 等人[35]研究结果, 骶骨化降低了 S1 椎弓根高度和椎弓根矢状面角, 同时增加了向下的角度。骶椎腰化与矢状面上角度更大的椎弓根与小关节突和骶骨岬之间的长度较小有关。解剖变异可能影响这个水平的脊柱内固定, 必须在术前计划中考虑这一因素。

机械性 LBP 是最常见的肌肉骨骼问题之一。LBP 与 LSTV 相关。LSTV 和 LBP 之间的联系最早于 1917 年由 Mario Bertolotti [36]建立, 被称为 Bertolotti 综合征。Tang 等人[5]发现 LSTV 与腰背部和臀部疼痛之间存在显著的关系。虽然确切的机制尚不清楚, 但许多研究表明, 疼痛可能与邻近椎间盘节段和小关节的退变有关, 这是由于活动过度 and 移行段头侧的受力增加。如前所述, Mahato 证明了 LSTV 影响腰骶部脊柱的生物力学并影响机械运动 LBP, 包括与 L5-S1 融合相关的低前凸和与 L5-S1 关节相关的高前凸。Farshad-Amacker 等人[37]证明了对移行段椎间盘的保护作用和邻近椎间盘的退行性改变, 特别是对 III 型 II 和 IV 型 LSTV。Ahn 等人[38]进一步评估了 LSTV 和椎间盘退变之间的关系, 他们确定接受微椎间盘切除术的 LSTV 患者与“正常”腰骶解剖结构的患者相比, 临床预后更差。Ileez 等人[39]评估了 700 名受试者的 LSTV 与骶髂关节功能障碍和 LBP 之间的关系。作者发现 LSTV 与骶髂功能障碍(28.5%)以及 LSTV 与 LBP (26%)之间有统计学意义的相关性。虽然接近 LSTV 的椎间盘可能在经历增加的压力后导致退行性改变, 但根据肌电图显示, 与腰 5 椎体患者相比, 骶椎腰化患者的相对节段神经支配没有变化。

4. 外科手术意义

LSTV 对脊柱畸形病例的手术矫正的术前计划具有重要意义。脊柱矫正手术依赖于对脊柱盆腔和整体脊柱参数的准确测量。这些参数中有许多依赖于骶骨终板的准确识别, 并可能受到骶骨终板的相对高度和平移的影响。在 LSTV 患者中, 在移行段周围的骶骨终板的识别可能并不完全清楚, LSTV 是否应用作矢状面测量的骶骨终板存在争议[40]。Zhou 等人[41]以头段和尾段作为骶骨终板, 测量了 III 型和 IV 型 LSTV 患者的这些脊柱参数, 并发现头侧和尾侧的骨盆投射角(PI)相差约 20°。所测量的大多数参数, 包括 PI、腰椎前凸(LL)、PI-LL 不匹配、骨盆倾斜、骶斜、矢状纵轴和 T1-骨盆角, 显示骨盆入射角之间存在显著差异。胸椎后凸和脊柱倾斜度(T1SPi)不受骶骨终板的头侧和尾侧位置的影响。在测量值上有显著性差异。此外, Khalsa 等人[42]发现, 不同的外科医生在评估 LSTV 患者的脊柱盆腔参数方面存在显著差异。虽然对于 LSTV 患者还没有统一的标准化措施或一致的对齐目标, 但必须考虑到畸形引起的变异, 并在术前规划中发挥重要作用。

5. 争论焦点

随着医学影像技术的不断进步, 关于腰骶部移行椎的研究日益深入。大多数学者认为腰骶部移行椎合并腰椎间盘突出的高发生率, 但腰骶部移行椎是否会引起或加重腰椎管狭窄的相关报道较少。Ouz 等人[43]通过 CT 扫描对未发生变化的年轻人腰骶部移行椎椎管径线进行测量, 发现腰骶部移行椎的(L4、5)椎管直径和正常值相比没有明显差异, 因此推测腰骶部移行椎与先天性椎管狭窄无关。Vergauwen 等人[44]则利用 CT 扫描测量了合并和未合并腰骶部移行椎的成年腰痛患者的腰椎椎管直径, 结果显示两组之间腰椎管狭窄的发生率并无明显差异。根据刘春生等人[45]的观察, 他们认为椎间盘突出、小关节退变、神经根管狭窄和腰椎滑脱等退变现象在腰骶部移行椎的患者中更常见。Luoma 等人[24]观察发现, 腰骶

部移行椎上一节段的变性几率较正常者更高。而 Elster 等人[23]研究对比了腰骶部移行椎和正常腰骶部结构的两千名腰痛患者,发现椎间隙及其邻近椎管侧椎管和中央椎管狭窄的情况较为普遍。这些发现表明,腰骶部移行椎可能是腰椎管狭窄的一个致病因素。

6. 结论

腰骶部移行椎可能是腰椎管狭窄的一个致病因素。它可以改变腰部解剖结构的正常状态,并且在生物力学平衡方面产生多方面影响,从而表现为腰骶椎的退行性变,LSTV 的存在可能会增加发生 DLSS 的可能性,下腰椎椎间盘的快速退化、黄韧带的增厚、小关节的退化以及侧椎管的狭窄都是 LSTV 作用加速下产生,而这种退化主要出现在移行椎层次的上一间隙上,但对中央椎管的骨性狭窄并没有显著影响。然而,上述没有因果关系的报道。LSTV 与性别有关。移行椎是一种具有高度复杂性和多样性的结构,目前的研究都主要集中在小样本影像学的观察上,还需要进一步研究临床症状和体征相匹配的,并且足够多的 LSTV 病例样本量,多数都是一些回顾性研究,其结果应得到公认的前瞻性研究的支持。

参考文献

- [1] Castellvi, A.E., Goldstein, L.A. and Chan, D.P. (1984) Lumbosacral Transitional Vertebrae and Their Relationship with Lumbar Extradural Defects. *Spine*, **9**, 493-495. <https://doi.org/10.1097/00007632-198407000-00014>
- [2] Paik, N.C., Lim, C.S. and Jang, H.S. (2013) Numeric and Morphological Verification of Lumbosacral Segments in 8280 Consecutive Patients. *Spine*, **38**, E573-E578. <https://doi.org/10.1097/BRS.0b013e31828b7195>
- [3] Konin, G.P. and Walz, D.M. (2010) Lumbosacral Transitional Vertebrae: Classification, Imaging Findings, and Clinical Relevance. *American Journal of Neuroradiology*, **31**, 1778-1786. <https://doi.org/10.3174/ajnr.A2036>
- [4] Apazidis, A., Ricart, P.A., Diefenbach, C.M. and Spivak, J.M. (2011) The Prevalence of Transitional Vertebrae in the Lumbar Spine. *The Spine Journal*, **11**, 858-862. <https://doi.org/10.1016/j.spinee.2011.08.005>
- [5] Tang, M., Yang, X.-F., Yang, S.-W., et al. (2014) Lumbosacral Transitional Vertebra in a Population-Based Study of 5860 Individuals: Prevalence and Relationship to Low Back Pain. *European Journal of Radiology*, **83**, 1679-1682. <https://doi.org/10.1016/j.ejrad.2014.05.036>
- [6] Nardo, L. Alizai, H., Virayavanich, W., et al. (2012) Lumbosacral Transitional Vertebrae: Association with Low Back Pain. *Radiology*, **265**, 497-503. <https://doi.org/10.1148/radiol.12112747>
- [7] Carapuco, M., Novoa, A., Bobola, N. and Mallo, M. (2005) *Hox* Genes Specify Vertebral Types in the Presomitic Mesoderm. *Genes & Development*, **19**, 2116-2121. <https://doi.org/10.1101/gad.338705>
- [8] Wellik, D.M. and Capecchi, M.R. (2003) *Hox10* and *Hox11* Genes Are Required to Globally Pattern the Mammalian Skeleton. *Science*, **301**, 363-736. <https://doi.org/10.1126/science.1085672>
- [9] Miller, A.N. and Routt, M.L. (2012) Variations in Sacral Morphology and Implications for Iliosacral Screw Fixation. *Journal of the American Academy of Orthopaedic Surgeons*, **20**, 8-16. <https://doi.org/10.5435/00124635-201201000-00002>
- [10] Mahato, N.K. (2010) Morphological Traits in Sacra Associated with Complete and Partial Lumbarization of First Sacral Segment. *The Spine Journal*, **10**, 910-915. <https://doi.org/10.1016/j.spinee.2010.07.392>
- [11] Abitbol, M.M. (1987) Evolution of the Sacrum in Hominoids. *American Journal of Biological Anthropology*, **74**, 65-81. <https://doi.org/10.1002/ajpa.1330740107>
- [12] Spivak, J.M. (1998) Degenerative Lumbar Spinal Stenosis. *Journal of Bone & Joint Surgery*, **80**, 1053-1066. <https://doi.org/10.2106/00004623-199807000-00015>
- [13] Arbit, E. and Pannullo, S. (2001) Lumbar Stenosis: A Clinical Review. *Clinical Orthopaedics and Related Research*, **384**, 137-143. <https://doi.org/10.1097/00003086-200103000-00016>
- [14] Konno, S., Hayashino, Y., Fukuhara, S., et al. (2007) Development of a Clinical Diagnosis Support Tool to Identify Patients with Lumbar Spinal Stenosis. *European Spine Journal*, **16**, 1951-1957. <https://doi.org/10.1007/s00586-007-0402-2>
- [15] Fanuele, J.C., Abdu, W.A., Hanscom, B. and Weinstein, J.N. (2002) Association between Obesity and Functional Status in Patients with Spine Disease. *Spine*, **27**, 306-312. <https://doi.org/10.1097/00007632-200202010-00021>
- [16] Hart, L.G., Deyo, R.A. and Cherkin, D.C. (1995) Physician Office Visits for Low Back Pain: Frequency, Clinical Evaluation, and Treatment Patterns from a U.S. National Survey. *Spine Journal*, **20**, 11-19.

- <https://doi.org/10.1097/00007632-199501000-00003>
- [17] Kirkaldy-Willis, W.H., Wedge, J.H., Yong-Hing, K. and Reilly, J. (1978) Pathology and Pathogenesis of Lumbar Spondylosis and Stenosis. *Spine*, **3**, 319-328. <https://doi.org/10.1097/00007632-197812000-00004>
- [18] Kirkaldy-Willis, W.H. and McIvor, G.W. (1976) Spinal Stenosis. *Clinical Orthopaedics and Related Research*, **115**, 2-3. <https://doi.org/10.1097/00003086-197603000-00001>
- [19] Yong-Hing, K. and Kirkaldy-Willis, W.H. (1983) The Pathophysiology of Degenerative Disease of the Lumbar Spine. *Orthopedic Clinics of North America*, **14**, 491-515. [https://doi.org/10.1016/S0030-5898\(20\)31329-8](https://doi.org/10.1016/S0030-5898(20)31329-8)
- [20] Abbas, J., Hamoud, K., Masharawi, Y.M., et al. (2010) Ligamentum Favum Thickness in Normal and Stenotic Lumbar Spines. *Spine*, **35**, 1225-1230. <https://doi.org/10.1097/BRS.0b013e3181bfca15>
- [21] Bahadir Ulger, F.E. and Illeez, O.G. (2019) The Effect of Lumbosacral Transitional Vertebrae (LSTV) on Paraspinal Muscle Volume in Patients with Low Back Pain. *Academic Radiology*, **27**, 944-950. <https://doi.org/10.1016/j.acra.2019.09.030>
- [22] Wigh, R.E. and Anthony, H.F. (1981) Transitional Lumbosacral Discs: Probability of Herniation. *Spine*, **6**, 168-171. <https://doi.org/10.1097/00007632-198103000-00011>
- [23] Elster, A.D. (1989) Bertolotti's Syndrome Revisited: Transitional Vertebrae of the Lumbar Spine. *Spine*, **14**, 1373-1377. <https://doi.org/10.1097/00007632-198912000-00015>
- [24] Luoma, K., Vehmas, T., Raininko, R., Luukkonen, R. and Riihimäki, H. (2004) Lumbosacral Transitional Vertebra: Relation to Disc Degeneration and Low Back Pain. *Spine*, **29**, 200-204. <https://doi.org/10.1097/01.BRS.0000107223.02346.A8>
- [25] Otani, K., Konno, S. and Kikuchi, S. (2001) Lumbosacral Transitional Vertebrae and Nerve-Root Symptoms. *Journal of Bone & Joint Surgery (British Volume)*, **83**, 1137-1140. <https://doi.org/10.1302/0301-620X.83B8.0831137>
- [26] Secer, M., Muradov, J.M. and Dalgic, A. (2009) Evaluation of Congenital Lumbosacral Malformations and Neurological Findings in Patients with Low Back Pain. *Turkish Neurosurgery*, **19**, 145-148.
- [27] Tini, P.G., Wieser, C. and Zinn, W.M. (1977) The Transitional Vertebra of the Lumbosacral Spine: Its Radiological Classification, Incidence, Prevalence, and Clinical Significance. *Rheumatology*, **16**, 180-185. <https://doi.org/10.1093/rheumatology/16.3.180>
- [28] Vergauwen, S., Parizel, P.M., Van Breusegem, L., et al. (1997) Distribution and Incidence of Degenerative Spine Changes in Patients with a Lumbo-Sacral Transitional Vertebra. *European Spine Journal*, **6**, 168-172. <https://doi.org/10.1007/BF01301431>
- [29] Nardo, L., Alizai, H., Virayavanich, W., et al. (2012) Lumbosacral Transitional Vertebrae: Association with Low Back Pain. *Radiology*, **265**, 497-503. <https://doi.org/10.1148/radiol.12112747>
- [30] Apazidis, A., Ricart, P.A., Diefenbach, C.M. and Spivak, J.M. (2011) The Prevalence of Transitional Vertebrae in the Lumbar Spine. *The Spine Journal*, **11**, 858-862. <https://doi.org/10.1016/j.spinee.2011.08.005>
- [31] Abbas, J., Peled, N., Hershkovitz, I., et al. (2019) Is Lumbosacral Transitional Vertebra Associated with Degenerative Lumbar Spinal Stenosis? *BioMed Research International*, **2019**, Article ID: 3871819. <https://doi.org/10.1155/2019/3871819>
- [32] Aihara, T., Takahashi, K., Ogasawara, A., Itadera, E., Ono, Y. and Moriya, H. (2005) Intervertebral Disc Degeneration Associated with Lumbosacral Transitional Vertebrae: A Clinical and Anatomical Study. *Journal of Bone & Joint Surgery*, **87**, 687-691. <https://doi.org/10.1302/0301-620X.87B5.15727>
- [33] 于彬, 吴德升, 林研等. 腰骶部移行椎与腰椎管狭窄的相关性分析[J]. 中国矫形外科杂志, 2011, 19(9): 713-717.
- [34] Griffith, J.F., Xiao, F., Hilken, A., et al. (2022) Increased Vertebral Body Area, Disc and Facet Joint Degeneration throughout the Lumbar Spine in Patients with Lumbosacral Transitional Vertebrae. *European Radiology*, **32**, 6238-6246. <https://doi.org/10.1007/s00330-022-08736-0>
- [35] Mahato, N.K. (2011) Pedicular Anatomy of the First Sacral Segment in Transitional Variations of the Lumbo-Sacral Junction. *Spine*, **36**, E1187-E1192. <https://doi.org/10.1097/BRS.0b013e318206bdf7>
- [36] Bertolotti, M. (1917) Contributo alla conoscenza dei vizi di differenziazione regionale del rachide con speciale riguardo all'assimilazione sacrale della v. lombare [Contribution to the Knowledge of the Vices of Regional Differentiation of the Spine with Special Regard to the Sacral Assimilation of the Lumbar]. *Radiologia Medica*, **4**, 113-144.
- [37] Farshad-Amacker, N.A., Herzog, R.J., Hughes, A.P., Aichmair, A. and Farshad, M. (2015) Associations between Lumbosacral Transitional Anatomy Types and Degeneration at the Transitional and Adjacent Segments. *The Spine Journal*, **15**, 1210-1216. <https://doi.org/10.1016/j.spinee.2013.10.029>
- [38] Ahn, S.S., Chin, D.K., Kim, S.H., Kim, D.W., Lee, B.H. and Ku, M.G. (2017) The Clinical Significance of Lumbosacral Transitional Vertebrae on the Surgical Outcomes of Lumbar Discectomy: A Retrospective Cohort Study of Young

- Adults. *World Neurosurgery*, **99**, 745-750. <https://doi.org/10.1016/j.wneu.2016.05.073>
- [39] Illeez, O.G., Atici, A., Ulger, E.B., Kulcu, D.G., Ozkan, F.U. and Aktas, I. (2018) The Transitional Vertebra and Sacroiliac Joint Dysfunction Association. *European Spine Journal*, **27**, 187-193. <https://doi.org/10.1007/s00586-016-4879-4>
- [40] Zhou, P.L., Moon, J.Y., Tishelman, J.C., *et al.* (2018) Interpretation of Spinal Radiographic Parameters in Patients with Transitional Lumbosacral Vertebrae. *Spine Deformity*, **6**, 587-592. <https://doi.org/10.1016/j.jspd.2018.01.004>
- [41] Homer, C.J. and Sembrano, J.N. (2021) Sagittal Radiographic Parameters in the Presence of Lumbosacral Transitional Vertebra (LSTV): Relationships between Measurements Using the Upper vs Lower Transitional Vertebra. *Spine Deformity*, **9**, 875-881. <https://doi.org/10.1007/s43390-021-00307-5>
- [42] Khalsa, A.S., Mundis Jr., G.M., Yagi, M., *et al.* (2018) Variability in Assessing Spinopelvic Parameters with Lumbosacral Transitional Vertebrae: Inter- and Intraobserver Reliability among Spine Surgeons. *Spine*, **43**, 813-816. <https://doi.org/10.1097/BRS.0000000000002433>
- [43] Ouz, H., Akkuş, S., Tarhan, S., *et al.* (2002) Measurement of Spinal Canal Diameters in Young Subjects with Lumbosacral Transitional Vertebra. *European Spine Journal*, **11**, 115-118. <https://doi.org/10.1007/s005860100323>
- [44] Vergauwen, S., Parizel, P.M., Van Breusegem, L., *et al.* (1997) Distribution and Incidence of Degenerative Spine Changes in Patients with a Lumbo-Sacral Transitional Vertebra. *European Spine Journal*, **6**, 168-172. <https://doi.org/10.1007/BF01301431>
- [45] 刘春生, 杜心如, 赵玲秀, 等. 腰骶移行椎类型与腰椎间盘突出、椎管狭窄及滑脱节段关系的临床研究[J]. 中国骨肿瘤骨病, 2009, 8(1): 6-10.