

床旁胃超声评估下肢骨折卧床患者胃排空的研究进展

赵亚¹, 范智东^{2*}

¹大理大学临床医学院, 云南 大理

²大理大学第一附属医院, 云南 大理

收稿日期: 2023年1月14日; 录用日期: 2023年2月8日; 发布日期: 2023年2月15日

摘要

禁饮禁食时间一直以来是麻醉医生关注的重点之一, 而下肢骨折患者多为卧床状态, 长期卧床会导致胃排空减慢, 常规的禁食6小时是否能够胃排空值得麻醉医生思考。而床旁胃超声可以在围术期对患者的胃排空状态进行评估, 及时地诊断为诱导方案的决策提供依据。现本文就胃超声评估下肢骨折卧床患者胃排空的临床应用综述如下。

关键词

下肢骨折, 卧床, 胃超声检查, 胃窦横截面积, 反流误吸

Research Progress of Bedside Gastric Ultrasound in Evaluating Gastric Emptying in Bedridden Patients with Lower Limb Fractures

Ya Zhao¹, Zhidong Fan^{2*}

¹School of Clinical Medicine, Dali University, Dali Yunnan

²The First Affiliated Hospital of Dali University, Dali Yunnan

Received: Jan. 14th, 2023; accepted: Feb. 8th, 2023; published: Feb. 15th, 2023

*通讯作者。

文章引用: 赵亚, 范智东. 床旁胃超声评估下肢骨折卧床患者胃排空的研究进展[J]. 临床医学进展, 2023, 13(2): 1988-1993. DOI: 10.12677/acm.2023.132276

Abstract

The time of fasting has always been one of the focuses of anesthesiologists. Most patients with lower limb fractures are in bed. Long-term bed rest will lead to slow gastric emptying. It is worth considering by anesthesiologists whether the regular fasting for 6 hours can empty the stomach. The bedside gastric ultrasound can evaluate the gastric emptying status of patients during the perioperative period, and timely diagnosis can provide a basis for the decision of induction scheme. This article reviews the clinical application of gastric ultrasound in the evaluation of gastric emptying in patients with lower limb fracture in bed.

Keywords

Lower Limb Fracture, Bedridden, Gastric Ultrasound, Cross-Sectional area of Antrum, Countercurrent Aspiration

Copyright © 2023 by author(s) and Hans Publishers Inc.

This work is licensed under the Creative Commons Attribution International License (CC BY 4.0).

<http://creativecommons.org/licenses/by/4.0/>



Open Access

1. 介绍

随着床旁超声在围术期的广泛应用,如超声引导下深静脉穿刺、超声引导下动脉穿刺、超声引导下神经阻滞等,为日常麻醉操作的质量和安全性提供了有力保障。此外,床旁超声在围术期对患者的器官功能进行评估,及时地诊断为围术期决策提供了重要的依据[1]。利用胃超声对患者肺部误吸风险进行评估成为了麻醉医生保证患者围术期安全的重要手段之一。现就胃超声评估下肢骨折卧床患者胃排空的临床应用综述如下。

2. 下肢骨折长期卧床患者围术期肺部误吸

肺部误吸指吸入口咽或胃食管的内容物通过声门进入支气管。误吸最常发生于麻醉下未实施气道保护具有危险因素的患者[2],这意味着反流风险越大的患者也就有越大的肺部误吸风险。研究资料显示,麻醉下反流的发生概率在4.0%~26.3%之间,而发生反流的患者中出现误吸的概率在62.0%~76.0%之间,肺误吸导致的病死率占整个麻醉死亡病例的9%[3],而主要的并发症(包括肺炎、急性呼吸窘迫综合征、多器官功能障碍和脑损伤)在误吸患者中很常见。容易诱发肺部误吸的因素有很多,常见的有呼吸道阻塞、面罩麻醉时气体入胃、麻醉药物的药理作用、术前饱食、胃肠道梗阻等。因此,术前严格的禁饮禁食就格外重要。但目前最新的禁食指南仅适用于择期手术的一般患者,对合并影响胃排空疾病患者不适用。所以,即便遵循了禁食指南仍有可能存在“饱胃”状态。

肺部误吸将导致患者氧合功能下降,肺通气功能严重受损,如急性呼吸窘迫综合征、误吸性肺炎、多器官功能衰竭等严重后果,患者预后变差,肺部误吸的发生往往是因为麻醉前的评估不准确[2]。

下肢骨折的患者常伴有长期卧床与应激反应。长期卧床患者极易患胃肠动力功能障碍疾病,其发病率高,导致胃排空时间延长,严重影响患者的生活质量,对于为患者制定合理的术前准备计划造成了影响,无法评估正确的禁饮禁食时间。同时不仅仅是下肢骨折病人,因其他疾病导致的需要长期卧床的病人同样面临此问题。其次,下肢骨折卧床患者也会产生异常心理状态,特别是焦虑、抑郁能通过影响自

主神经而引起胃电节律紊乱, 从而影响胃排空。因此, 下肢骨折卧床患者是否可以使用加速康复外科推荐的禁饮禁食标准, 值得我们思考和研究。为了解决这一问题, 为患者提供更好的麻醉方案, 减少术中反流误吸的风险, 符合加速康复外科的要求和理念, 找到一种可靠和方便的评估胃内容量的工具将提供很大的帮助, 以确保临床安全医疗。

3. 胃超声成像扫描方法

超声技术在围手术期麻醉及重症医学领域的应用已有 30 年的历史。近年来, 床旁超声因其具有便携及实时探测的优势, 不对患者造成疼痛刺激, 在临床麻醉领域的应用愈来愈广。越来越多地证据表明床旁胃超声有助于麻醉医生进行有效的术前评估、术中监测及术后随访[4] [5]。其中, 利用床旁超声评估患者胃排空情况, 能够更加准确地评估测定可疑饱胃患者胃内容物性质和容量, 从而实现临床麻醉的可视化和精确化, 有助于麻醉医生围术期采取更适宜的麻醉策略, 进一步降低围术期反流误吸的风险, 保障患者安全。

成年人胃超声成像采用凸阵探头(频率为 2~5 MHz), 标准腹部模式, 利用其对深部组织成像的优势来提供图像以辨认解剖结构。胃超声分为胃底超声、胃体超声、胃窦超声, 有研究表明[6] [7] [8], 胃窦和胃体是最有价值的超声扫描部位, 胃窦超声的价值高于胃体, 胃底和胃体超声往往难以获得清晰的图像, 即使在胃排空的情况下, 由于胃内的空气干扰, 也难以扫描出清晰的图像[9]。

正常胃超声图像 胃壁厚度为 4~6 mm, 胃排空者超声图像可清晰地显示胃壁的五层结构, 由浅至深分别为浆膜层、固有肌层、黏膜下层、黏膜肌层、粘膜-空气界面。浆膜层为高回声, 固有肌层为明显的低回声层, 黏膜下层为高回声, 黏膜肌层为低回声, 黏膜-空气界面为强回声[3] [10]。由内向外依次呈现为强回声-低回声-强回声-低回声-强回声, 俗称“三强两低”, 各层之间厚度均匀对称, 连续性完整。

胃窦超声 胃窦位于胰腺的后方, 左侧肝叶的前方, 位置较浅。胃窦显示清晰前后壁及其五层结构, 壁层次间厚度均匀对称, 粘膜面光滑, 规整, 可见少量皱襞微凸起。幽门孔呈间隙性规律开闭, 形态自然, 规整。将超声探头斜置于右上腹(右肋弓和脐之间), 声束方向略朝向左上方作倾斜扫查, 可获得胃窦部长轴切面, 在上述探头位置作垂直连续移动扫查, 可获得胃窦部短轴切面。调整超声图像使其清晰地显示胃窦短轴切面, 并同时显示腹主动脉、下腔静脉、肠系膜上动脉的矢状面或斜矢状面来获取胃窦的标准切面。

胃体超声 胃体位置变动较大, 将探头置于上腹部作纵向移动扫查(右侧卧位), 即可获得胃体的长轴切面, 然后行横向移动扫查, 即可获得胃体短轴切面, 能清晰地显示胃小弯、胃大弯, 但即使排空的胃内也常有空气, 很难获取胃体后壁清晰的超声图像, 故限制了其在胃超声的应用[11]。

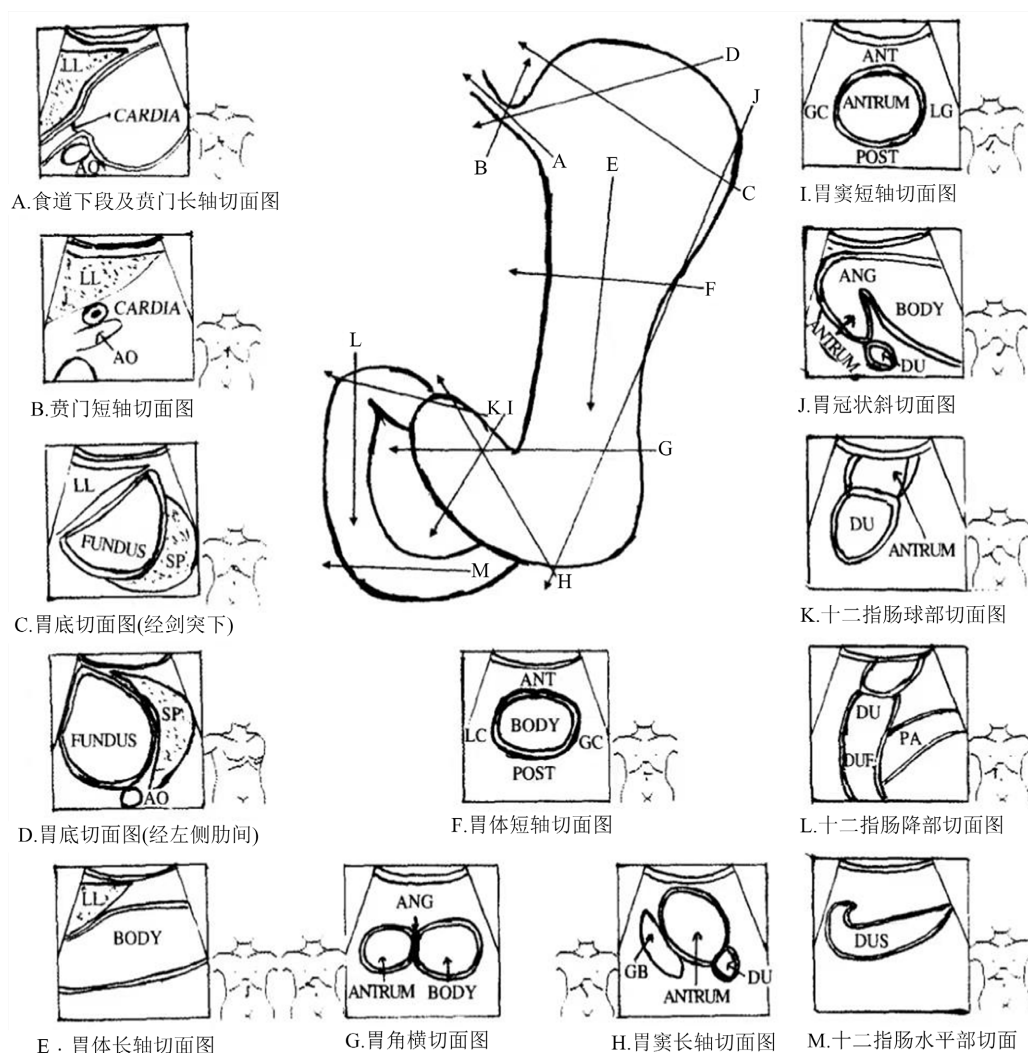
胃底超声 胃底位于横膈的下方、左侧肾脏的前方、脾脏的后方, 位置较深, 因其被肋骨阻挡, 超声图像获取难度较高。目前有两种较为常用的获取胃底超声图像的方法, 其一为右侧卧位下探头斜置于左肋弓下, 声束朝向左肩方向作倾斜扫查[11], 其二是探头斜置在左侧第 9~10 肋间作肋间斜切面(左侧卧位), 声束方向朝向右前上方, 在肋间区域通过脾脏的声窗来获取胃底图像[9] [12]。

胃超声扫描体位 目前常用的胃超声体位有仰卧位、右侧卧位和半卧位。有研究认为[9] [13], 在胃窦超声检查中, 右侧卧位的胃窦横截面积与胃内容量的相关性大于仰卧位。而关于半卧位, 目前没有相关研究探讨其与其他两种体位之间在评估胃内容量与胃窦部横截面积之间的相关性差异。右侧卧位进行胃窦超声扫描时, 探头摆放位置目前众说纷纭。在《临床胃肠疾病超声诊断学》[14]一书中提到: 探头斜置于右上腹(右肋弓和脐之间), 声束方向略朝向左上方作倾斜扫查, 可获得胃窦部长轴切面; 在上述探头位置作垂直连续移动扫查, 可获得胃窦部短轴切面(图 1, 摘自《临床胃肠疾病超声诊断学》)。

4. 胃超声成像评估胃内容物

胃超声成像可对胃内容物进行定性、半定量、定量的评估, 以此作为判断反流误吸风险的重要依据之一。

评估胃内容物性质 有研究表明[7] [8] [15] [16], 如果胃窦前后壁呈扁平, 形状似“牛眼”, 则视为空腹; 饮清液后胃窦膨大, 呈圆形, 胃壁薄, 内部呈低回声暗区; 若胃窦膨胀内部呈“磨砂玻璃样”或其中包含中等回声的似肝实质影像为进食固体食物早期特征。



LL: 肝左叶; CARDIA: 贲门; ANT: 胃前壁; AO: 腹主动脉; FUNDUS: 胃底; LC: 胃小弯; SP: 脾脏; BODY: 胃体; GC: 胃大弯; PA: 胰腺; ANTRUM: 胃窦; POST: 胃后壁; GB: 胆囊; ANG: 胃角; DU: 十二指肠球部; DUF: 十二指肠降部; DUS: 十二指肠水平部。

Figure 1. Schematic diagram of standard section examination method of stomach and duodenum

图 1. 胃, 十二指肠标准切面检查方法示意图

定量评估胃内容物 Perlas 等人[3] [9]的研究, 证实胃窦横截面积(Cross-sectional area of Antrum, CSA)与胃容量(Gastric volume, GV)之间存在明确的关系。仅根据对窦腔的定性评估, 将患者分为 3 级: 0 级: 仰卧位和右侧卧位的胃窦腔均为空; 1 级: 仅在右侧卧位可见胃液, 提示液体量较小; 2 级: 在仰卧位和

右侧卧位的胃窦内均观察到胃液,提示液体量更大。Perlas 等人于 2011 年提出模型公式: $GV (mL) = 372.54 + 282.49 \times \log(CSA-lateral) - 1.68 \times weight$, 但该模型随后被证明倾向于高估胃体积[3] [9]。于是 Perlas 等人[17] 2013 年又提出了新模型: $GV (mL) = 27.0 + 14.6 \times \text{右侧卧位 CSA (cm}^2) - 1.28 \times \text{周龄(年)}$ 。该模型的适用范围很广, 体重指数(19~60 kg/m²)、年龄(18~85 岁)、胃液量(0~500 mL)的限制很小, 且已得到了许多研究者的认可, 在临床上应用较广, 较为推荐。此外 Bouvet 等[18]提出半卧位下的模型公式, 公式如下: $GV (mL) = -215 + 57\log CSA (mm^2) - 0.78 \times \text{年龄(岁)} - 0.16 \times \text{身高(cm)} - 0.25 \times \text{体重(kg)} - 0.80 \times \text{ASA (美国麻醉医师协会分级)分级} + 16 \text{ mL (急诊)} + 10 \text{ mL (术前预防性应用 100 mL 抗酸剂)}$, 此公式具有较强的相关性, 但相对前一种模型, 此模型的应用的难度较高, 且其胃液量(0~250 mL)范围较小, 故临床应用受限制较多。

5. 胃内容物与反流误吸风险

相比于其他二分法(是或否; 全或空), 当在临床工作中遇到禁饮禁食时间不确定性时, 即测试前胃充盈的概率可能在 50%左右时, 胃超声判断反流误吸风险可能最有用[19] [20]。临床常见的情况有: 1) 不确定或相互矛盾的术前访视信息无法确定具体禁饮禁食时间(例如, 语言障碍或意识水平下降患者所提供的信息); 2) 医学生理条件, 尽管禁饮禁食时间已经足够, 但患者本身可能患有延长胃排空的疾病(例如, 糖尿病胃轻瘫、贲门失弛缓症、晚期肾或肝功能障碍、危重症、帕金森病、药物滥用、近期创伤和分娩等) [15] [21]。因此熟练使用胃超声对于这些情况可以提供更加完善的影像学证据, 从而使麻醉医生有更充分的准备, 降低反流误吸的风险, 预防并减少并发症的产生。根据一项对 129 名行椎管内麻醉的产妇进行的研究[22], 在术前 1 h 对产妇行床旁胃超声得到的结果证实了三级分级系统与反流误吸风险的相关性, 证明床旁胃超声对于产妇这类特殊人群同样适用。此外, 有研究证实[15] [18], 仰卧位时当胃窦部横截面积 $\geq 340 \text{ mm}^2$, 提示患者体内胃内容物量 $\geq 0.8 \text{ mL/kg}$, 此时患者反流误吸的风险极高, 需谨慎应对。Perlas 等人[6]认为正常基线胃体积的上限仍有一定的争议。然而, 其平均值约为 $0.6 \text{ mL}\cdot\text{kg}^{-1}$, 且体积高达 $100\sim 130 \text{ mL}$ (约 $1.5 \text{ mL}\cdot\text{kg}^{-1}$) 在健康禁食的受试者中很常见, 并且不会构成显著的误吸风险, 因此临床研究中常常将胃内容积 $1.5 \text{ mL}\cdot\text{kg}^{-1}$ 作为反流误吸风险上限, 临床中应用较广。目前国内外对于颅脑外伤患者、肥胖患者、小儿、孕妇及重症患者等特殊人群都展开了相应的研究, 但对于下肢骨折长期卧床患者的相关研究较少, 而下肢骨折长期卧床患者在临床工作中十分常见, 合理的禁饮禁食不仅能减少患者手术中的应激反应还能加快术后康复, 减少住院时间, 降低花费, 符合加速康复外科的要求, 因此研究下肢骨折卧床患者的禁饮禁食情况就格外重要。

下肢骨折长期卧床患者的反流误吸风险已得到了公认, 而麻醉前行床旁胃超声检查在患者术前评估反流误吸风险将起到重要作用[19]。有研究表明[9], 对于急诊患者术前的禁饮禁食时间并不能准确的预测患者胃排空的状态, 而床旁胃超声评估反流误吸风险对麻醉医生选择诱导方案提供了重要的依据, 应在所有的急诊手术患者术前应用床旁胃超声扫描。

6. 小结

过去对于术前禁饮禁食时间的限制过于保守, 虽然已经得到了广泛的认可, 但对于下肢骨折长期卧床患者的特殊性, 如长期卧床、疼痛影响、心理应激、无法获取禁饮禁食的具体时间等, 都将导致反流误吸风险大大升高, 而麻醉前行床旁胃超声检查评估反流误吸风险将会为麻醉医生提供有力的证据来预防反流误吸的发生, 减少术后并发症的发生率及保障患者的围术期安全。未来, 下肢骨折长期卧床患者术前将广泛应用床旁胃超声检查对反流误吸风险进行评估, 而胃超声将成为评估患者术前禁食状态的新标准。

参考文献

- [1] Johnson, D.W. and Oren-Grinberg, A. (2011) Perioperative Point-of-Care Ultrasonography: The Past and the Future Are in Anesthesiologists' Hands. *Anesthesiology*, **115**, 460-462. <https://doi.org/10.1097/ALN.0b013e31822a62a1>
- [2] Cook, T.M., Woodall, N. and Frerk, C. (2011) Major Complications of Airway Management in the UK: Results of the Fourth National Audit Project of the Royal College of Anaesthetists and the Difficult Airway Society. Part 1: Anaesthesia. *British Journal of Anaesthesia*, **106**, 617-631. <https://doi.org/10.1093/bja/aer058>
- [3] Perlas, A., Davis, L., Khan, M., et al. (2011) Gastric Sonography in the Fasted Surgical Patient: A Prospective Descriptive Study. *Anesthesia & Analgesia*, **113**, 93-97. <https://doi.org/10.1213/ANE.0b013e31821b98c0>
- [4] 卢延嘉, 胡中倩, 黄岩, 韩煜东, 李嘉, 谭佳成. 胃三维容积测定对评估术后胃轻瘫患者 G-POEM 手术疗效的价值[J]. 中国医学影像学杂志, 2019, 27(10): 783-787.
- [5] 沈龙源, 谢文钦, 肖全胜, 吴建文, 江秋霞, 罗琪琛, 许艺彬, 沈龙德. 胃超声在急诊剖宫产产妇全麻术中的应用[J]. 临床麻醉学杂志, 2021, 37(11): 1154-1158.
- [6] Perlas, A., Arzola, C. and Van de Putte, P. (2018) Point-of-Care Gastric Ultrasound and Aspiration Risk Assessment: A Narrative Review. *Canadian Journal of Anesthesia*, **65**, 437-448. <https://doi.org/10.1007/s12630-017-1031-9>
- [7] El-Boghdady, K., Kruisselbrink, R., Chan, V.W. and Perlas, A. (2016) Images in Anesthesiology: Gastric Ultrasound. *Anesthesiology*, **125**, 595. <https://doi.org/10.1097/ALN.0000000000001043>
- [8] Bouvet, L. and Chassard, D. (2014) Apport de l'échographie pour l'évaluation préopératoire du contenu gastrique [Contribution of Ultrasonography for the Preoperative Assessment of Gastric Contents]. *Annales Françaises d'Anesthésie et de Réanimation*, **33**, 240-247. <https://doi.org/10.1016/j.annfar.2014.01.021>
- [9] Perlas, A., Chan, V.W., Lupu, C.M., et al. (2009) Ultrasound Assessment of Gastric Content and Volume. *Anesthesiology*, **111**, 82-89. <https://doi.org/10.1097/ALN.0b013e3181a97250>
- [10] Cubillos, J., Tse, C., Chan, V.W. and Perlas, A. (2012) Bedside Ultrasound Assessment of Gastric Content: An Observational Study. *Canadian Journal of Anesthesia*, **59**, 416-423. <https://doi.org/10.1007/s12630-011-9661-9>
- [11] Koenig, S.J., Lakticova, V. and Mayo, P.H. (2011) Utility of Ultrasonography for Detection of Gastric Fluid during Urgent Endotracheal Intubation. *Intensive Care Medicine*, **37**, 627-631. <https://doi.org/10.1007/s00134-010-2125-9>
- [12] Popescu, A. and Sporea, I. (2010) Ultrasound Examination of Normal Gall Bladder and Biliary System. *Medical Ultrasonography*, **12**, 150-152.
- [13] Moser, J.J., Walker, A.M. and Spencer, A.O. (2017) Point-of-Care Paediatric Gastric Sonography: Can Antral Cut-Off Values Be Used to Diagnose an Empty Stomach? *British Journal of Anaesthesia*, **119**, 943-947. <https://doi.org/10.1093/bja/aex249>
- [14] 陆文明. 临床胃肠疾病超声诊断学[M]. 西安: 第四军医大学出版社, 2004.
- [15] Van de Putte, P. and Perlas, A. (2014) Ultrasound Assessment of Gastric Content and Volume. *British Journal of Anaesthesia*, **113**, 12-22. <https://doi.org/10.1093/bja/aeu151>
- [16] 兰岭, 唐帅, 崔旭蕾, 黄宇光. 床旁超声测量胃内容物研究进展[J]. 基础医学与临床, 2018, 38(1): 118-122.
- [17] Perlas, A., Mitsakakis, N., Liu, L., et al. (2013) Validation of a Mathematical Model for Ultrasound Assessment of Gastric Volume by Gastroscopic Examination. *Anesthesia & Analgesia*, **116**, 357-363. <https://doi.org/10.1213/ANE.0b013e318274fc19>
- [18] Bouvet, L., Mazoit, J.X., Chassard, D., et al. (2011) Clinical Assessment of the Ultrasonographic Measurement of Antral Area for Estimating Preoperative Gastric Content and Volume. *Anesthesiology*, **114**, 1086-1092. <https://doi.org/10.1097/ALN.0b013e31820dec48>
- [19] Perlas, A., Van de Putte, P., Van Houwe, P. and Chan, V.W. (2016) I-AIM Framework for Point-of-Care Gastric Ultrasound. *British Journal of Anaesthesia*, **116**, 7-11. <https://doi.org/10.1093/bja/aev113>
- [20] Van de Putte, P., Vernieuwe, L., Jerjir, A., et al. (2017) When Fasted Is Not Empty: A Retrospective Cohort Study of Gastric Content in Fasted Surgical Patients. *British Journal of Anaesthesia*, **118**, 363-371. <https://doi.org/10.1093/bja/aeu435>
- [21] Bouvet, L., Desgranges, F.P., Aubergy, C., et al. (2017) Prevalence and Factors Predictive of Full Stomach in Elective and Emergency Surgical Patients: A Prospective Cohort Study. *British Journal of Anaesthesia*, **118**, 372-379. <https://doi.org/10.1093/bja/aeu462>
- [22] Arzola, C., Perlas, A., Siddiqui, N.T., et al. (2018) Gastric Ultrasound in the Third Trimester of Pregnancy: A Randomised Controlled Trial to Develop a Predictive Model of Volume Assessment. *Anaesthesia*, **73**, 295-303. <https://doi.org/10.1111/anae.14131>