

526例胸腔镜与机器人前纵隔肿物切除术的比较：一项回顾性分析研究

孙玉慧¹, 刘汉群¹, 栾琨¹, 刘傲¹, 李少翔¹, 张文熙¹, 范坤¹, 彭垒¹, 张宸瑜¹, 矫文捷^{2*}

¹青岛大学医学部, 山东 青岛

²青岛大学附属医院胸外科, 山东 青岛

收稿日期: 2023年2月13日; 录用日期: 2023年3月9日; 发布日期: 2023年3月15日

摘要

背景: 前纵隔肿物微创手术方式及手术入路有多种, 尚无标准手术方式。目的: 通过分析比较胸腔镜与机器人前纵隔肿物切除术的观测指标差异, 为临床手术选择提供参考。方法: 收集2018年1月至2022年10月就诊于本医院行微创手术治疗前纵隔肿物的患者各项资料, 根据手术方式分为胸腔镜手术组(406例)与机器人手术组(120例), 对比两组的手术时长、出血量、引流管放置时间、引流量、术后疼痛视觉模拟评分(visual analogue score, VAS)、术后住院时间及围术期并发症的差异。结果: 两组患者全部顺利完成手术康复出院, 无围术期死亡等严重并发症。对两组患者观测指标进行比较分析, 两组患者在手术时长、带管时间、术后24 h VAS评分、围术期并发症及病理类型无统计学差异($p > 0.05$), 在术中出血量、胸腔引流量、术后住院时间、联合肺部或心包手术及肿物直径存在统计学差异($p < 0.05$)。结论: 胸腔镜、机器人手术是治疗前纵隔肿物的安全有效的方法, 且机器人手术围术期效果、安全性优于胸腔镜手术。

关键词

纵隔肿物, 微创手术, 电视胸腔镜手术, 机器人辅助胸腔镜手术

Comparison of Thoracoscopic and Robotic Anterior Mediastinal Tumor Resection in 526 Patients: A Retrospective Analysis

Yuhui Sun¹, Hanqun Liu¹, Kun Luan¹, Ao Liu¹, Shaoxiang Li¹, Wenxi Zhang¹, Kun Fan¹, Lei Peng¹, Chenyu Zhang¹, Wenjie Jiao^{2*}

¹School of Medicine, Qingdao University, Qingdao Shandong

²Department of Thoracic Surgery, Affiliated Hospital of Qingdao University, Qingdao Shandong

*通讯作者。

文章引用: 孙玉慧, 刘汉群, 栾琨, 刘傲, 李少翔, 张文熙, 范坤, 彭垒, 张宸瑜, 矫文捷. 526例胸腔镜与机器人前纵隔肿物切除术的比较: 一项回顾性分析研究[J]. 临床医学进展, 2023, 13(3): 3631-3637.

DOI: 10.12677/acm.2023.133520

Abstract

Background: There are many minimally invasive surgical methods and surgical approaches for anterior mediastinal tumors, and there is no standard surgical method. **Purpose:** By analyzing and comparing the differences of observation indexes between thoracoscopic and robotic anterior mediastinal tumor resection, it provides a reference for clinical surgical selection. **Method:** The data of patients who underwent minimally invasive surgery for anterior mediastinal masses in our hospital from January 2018 to October 2022 were collected. According to the surgical methods, they were divided into thoracoscopic surgery group (406 cases) and robotic surgery group (120 cases). The operation time, blood loss, drainage tube placement time, drainage volume, postoperative pain visual analogue score, hospitalization time and complications were compared between the two groups. **Result:** All patients in the two groups successfully completed the operation and were discharged without serious complications such as perioperative death. The observation indexes of the two groups were compared. There was no statistical difference between the two groups in the length of operation, the time of catheterization, the VAS score at 24 h after operation, the perioperative complications and the pathological types ($p > 0.05$). There were statistical differences in intraoperative blood loss, thoracic drainage, postoperative hospital stay, combined lung or pericardial surgery and tumor diameter ($p < 0.05$). **Conclusion:** Thoracoscopic and robotic surgery are safe and effective methods for the treatment of anterior mediastinal masses, and the perioperative effect and safety of robotic surgery are better than thoracoscopic surgery.

Keywords

Mediastinal Tumor, Minimally Invasive Surgery, Video-Assisted Thoracoscopic Surgery, Robotic-Assisted Thoracoscopic Surgery

Copyright © 2023 by author(s) and Hans Publishers Inc.

This work is licensed under the Creative Commons Attribution International License (CC BY 4.0).

<http://creativecommons.org/licenses/by/4.0/>



Open Access

1. 引言

前纵隔肿物是胸外科较为常见的一类疾病，是一组异质性的肿瘤，其组织类型多，可产生不同种类的肿瘤和囊肿，有压迫毗邻器官及恶变可能，当前纵隔肿瘤的首选治疗方法为手术切除[1][2]，而纵隔空间狭小，结构复杂，组织来源多样，周围邻近大血管及心脏等重要脏器[3]，手术操作空间小，对于胸外科医生来说具有挑战性。胸腺切除手术方式有多种，常用手术方法有胸骨正中切开术、微创手术，微创手术又包括电视胸腔镜手术(video-assisted thoracoscopic surgery, VATS)与机器人辅助胸腔镜手术(robotic-assisted thoracoscopic surgery, RATS)，手术入路又包括侧胸入路与剑突下入路。迄今为止，有多种微创手术方式可供临床医生选择，手术方式有胸腔镜手术、达芬奇机器人手术，手术入路又包括侧胸肋间入路、剑突下入路，各手术方式与手术入路可相互结合为多种结果，关于纵隔肿物微创切除手术的标准手术方式尚未达成共识[4]，外科医生常根据培训经验及喜好选择手术入路及方式[5]。本研究通过两种微创纵隔肿物切除术的观测指标差异，为临床选择手术方式提供参考。

2. 资料与方法

2.1. 临床资料

收集 2018 年 1 月至 2022 年 10 月因前纵隔肿物就诊于我院行微创手术治疗的患者的各项资料及随访信息。纳入标准：① 经影像学检查确诊前纵隔肿物，存在手术指征；② 肿物 R0 切除；③ 手术方式为胸腔镜或达芬奇机器人手术；④ 心肺功能基本正常，无严重合并疾病。排除标准：① 合并严重系统性疾病不耐受手术；② 肿物未能 R0 切除；③ 既往胸部手术史致术区粘连；④ 中纵隔、后纵隔肿物。

根据手术方式不同分为 VATS 组与 RATS 组。所有患者术前常规胸部增强 CT 检查明确及诊断前纵隔肿物，其余辅助检查排除手术禁忌症。共纳入 526 例患者，其中 VATS 组 406 例，RATS 组 120 例。

2.2. 治疗方法

所有患者均采用微创手术治疗，胸腔镜手术或达芬奇机器人手术，手术入路有侧胸肋间入路、剑突下入路。

侧胸入路：患者全身麻醉后取侧卧位或术侧身体抬高 45°，根据肿物位置取侧胸肋间切口进入镜头及操作器械，探查纵隔区域，分离肿物与周围组织，处理肿瘤营养血管和胸腺血管，注意保护膈神经及周围重要血管，严密止血，彻底切除肿物送快速冰冻病理，病理结果提示胸腺瘤则完整切除胸腺，若合并 MG 则清扫周围脂肪组织，根据病理结果及术前增强 CT 情况决定是否切除纵隔淋巴结。引流管经侧胸切口放置。

剑突下入路：患者平卧位气管插管全身麻醉，于剑突下切口钝性分离胸骨后间隙进入镜头作为观察孔，术者根据具体情况选择双侧肋间切口、肋弓下切口作为操作孔进入操作臂或器械探查纵隔区域，其余操作同侧胸入路。达芬奇机器人剑突下前纵隔肿物手术入路孔位设计、术中操作及肿物剖面观见图 1。

2.3. 观测指标

记录手术时间、出血量、带管时间、引流量、术后住院时间、术后 24 h 视觉疼痛评分(VAS)及围术期并发症、重症肌无力(MG)合并情况、中转开胸等指标。手术时间记录从切开胸壁皮肤到缝合胸壁皮肤。

2.4. 统计学方法

采用 SPSS 26.0 软件进行统计分析。计量数据采用均数±标准差(Mean ± SD)表示；组间比较采取独立样本 t 检验，计数资料组间比较采用卡方检验。分析各观测指标在分组中的差异性，以 $p < 0.05$ 为统计学差异标准。

2.5. 伦理审查

本研究已通过青岛大学附属医院伦理委员会审批，伦理审批号：QYFY WZLL 27633。

3. 结果

3.1. 两组患者基线资料比较

两组共纳入 526 例患者，VATS 组 406 例，RATS 组 120 例，所有患者均顺利完成手术并康复出院，无围术期死亡及严重并发症患者。其中胸腔镜组 1 例患者先采用左侧胸入路后转右侧胸入路，1 例患者侧胸肋间入路中转开胸继续手术；机器人手术组无中转术式，两组患者一般临床资料见表 1。

两组患者基线资料在性别、年龄、合并基础疾病、合并 MG、吸烟史及 BMI 方面均无统计学差异($p > 0.05$)。

Table 1. Baseline data of two groups of patients**表 1.** 两组患者基线资料

项目	VATS 组(406 例)	RATS 组(120 例)	t 或 χ^2 值	p 值
性别(例)				
男	208	64	0.164 ^a	0.686 ^a
女	198	56		
年龄(岁, $\bar{x} \pm s$)	51.50 \pm 12.06	52.65 \pm 11.68	0.477	0.634
基础疾病(例)	57	25		
冠心病	6	3		
心房颤动	3	2	3.249 ^a	0.071 ^a
高血压	29	15		
糖尿病	19	5		
合并 MG(例)	43	14	0.111 ^a	0.739 ^a
吸烟史(例)	35	11	0.035 ^a	0.852 ^a
BMI (kg/m ²)	25.64 \pm 2.55	25.67 \pm 3.85	0.044	0.965

注: ^a经卡方检验, 其余经两独立样本 t 检验。

3.2. 两组患者手术资料比较

手术时长: 胸腔镜组(105.72 \pm 31.34) min, 机器人组(106.45 \pm 18.83) min; 带管时间: 胸腔镜组(1.92 \pm 1.43) d, 机器人组(1.64 \pm 0.74) d; 术后 24h VAS 评分: 胸腔镜组(2.41 \pm 0.58)分, 机器人组(2.40 \pm 0.63)分; 围术期并发症: 胸腔镜组(18 例, 4.43%), 机器人组(8 例, 6.67%); 病理类型: 良性病变胸腔镜组(215 例, 52.96%)、机器人组(57 例, 47.50%), 恶性病变胸腔镜组(191 例, 47.04%)、机器人组(63 例, 52.5%)。以上观测指标无统计学差异; 见表 2。

术中出血量: 胸腔镜组(25.75 \pm 44.58) ml, 机器人组(18.86 \pm 12.72) ml; 胸腔引流量: 胸腔镜组(347.34 \pm 319.47) ml, 机器人组(262.46 \pm 185.30) ml; 术后住院时间: 胸腔镜组(4.48 \pm 1.83) d, 机器人组(3.93 \pm 1.25) d; 联合肺部或心包手术: 胸腔镜组(25 例, 6.2%), 机器人组(18 例, 15%); 肿物直径: 胸腔镜组(4.99 \pm 2.54) cm, 机器人组(4.14 \pm 2.07) cm。以上指标存在统计学差异; 见表 2。

Table 2. The overall comparison of the observation indexes of the two groups of patients**表 2.** 两组患者观测指标总体比较

观测指标	VATS 组(n = 406)	RATS 组(n = 120)	t/ χ^2 值	P 值
手术时长(min, $\bar{x} \pm s$)	105.72 \pm 31.34	106.45 \pm 18.83	0.199	0.842
出血量(ml, $\bar{x} \pm s$)	25.75 \pm 44.58	18.86 \pm 12.72	2.040	0.042
总引流量(ml, $\bar{x} \pm s$)	347.34 \pm 319.47	262.46 \pm 185.30	2.830	0.005
带管时间(d, $\bar{x} \pm s$)	1.92 \pm 1.43	1.64 \pm 0.74	1.731	0.084
术后住院时间(d, $\bar{x} \pm s$)	4.48 \pm 1.83	3.93 \pm 1.25	2.896	0.004
术后 24 h VAS(分, $\bar{x} \pm s$)	2.41 \pm 0.58	2.40 \pm 0.63	0.120	0.905

Continued

围术期并发症(例)	18	8		
肺部感染	3	0		
心律失常	4	2	0.983 ^a	0.321 ^a
心包/胸腔积液	3	1		
乳糜胸	0	0		
电解质紊乱	8	5		
联合手术(例)	25	18	9.647 ^a	0.002 ^a
肿物直径(cm, $\bar{x} \pm s$)	4.99 \pm 2.54	4.14 \pm 2.07	2.570	0.011
病理类型(例)			1.104 ^a	0.293 ^a
良性病变	215	57		
恶性病变	191	63		
胸腺瘤	147	51		
胸腺鳞癌	28	7		
其他类型恶性肿瘤	16	5		

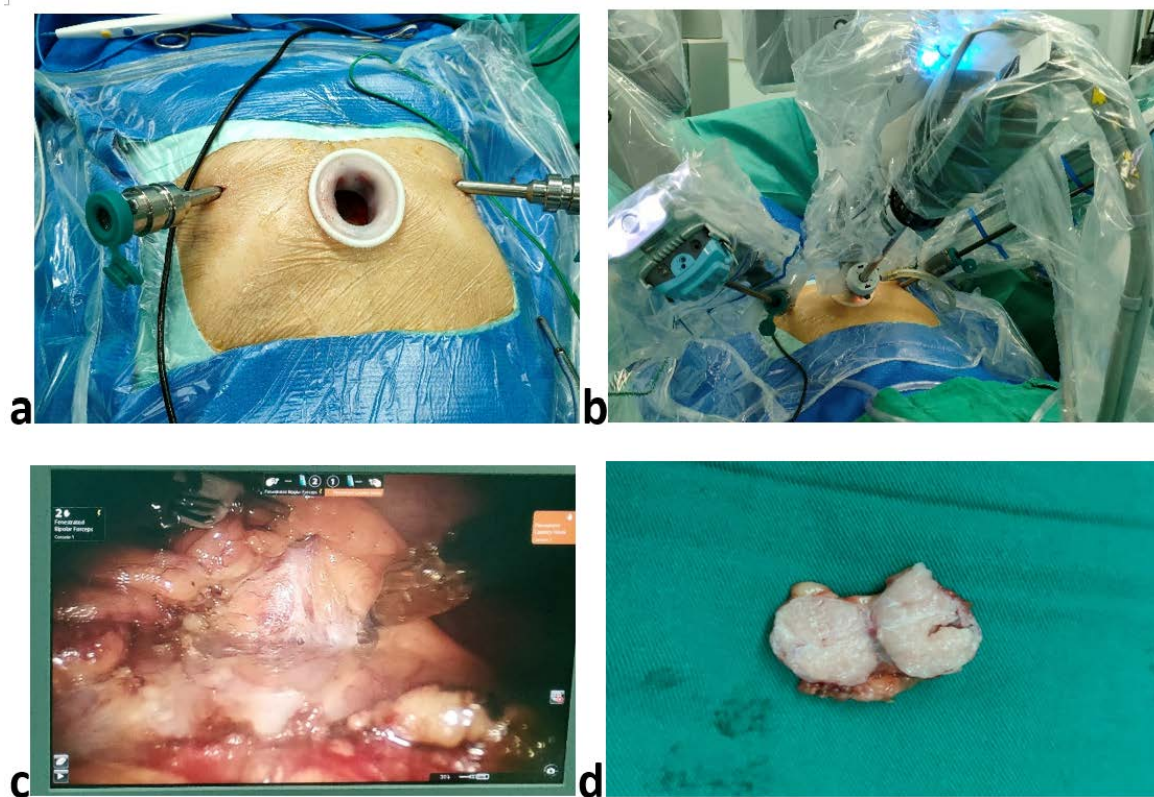
注: ^a经卡方检验, 其余经两独立样本 t 检验。

Figure 1. (a) Robotic surgical hole position distribution; (b) Operating arm and observation lens; (c) Resection of anterior mediastinal mass; (d) Profile view of anterior mediastinal mass

图 1. (a) 剑突下机器人手术孔位分布; (b) 机械臂与镜头进入孔位; (c) 切除前纵隔肿物; (d) 前纵隔肿物剖面观

4. 讨论

前纵隔肿瘤是较为常见的纵隔肿瘤类型,其组织类型多,可产生不同种类的肿瘤和囊肿[6],有压迫毗邻器官及恶变的可能,大多数此类肿瘤首选治疗方法为手术切除[4],但纵隔空间十分狭小,毗邻心脏及大血管等重要脏器,组织、结构来源多样且复杂[3],手术操作空间小,对手术医生来说具有挑战性。

前纵隔手术方式及手术入路有多种,常用手术方法有胸骨正中切开术、微创手术。胸骨正中切开术仍然是前纵隔肿物手术治疗的金标准[7] [8] [9],随着微创理念出现,开胸手术创伤大、破坏胸廓及胸骨的稳定性、失血量多、恢复慢、疼痛明显、肺部感染与循环系统并发症多等缺点显得尤为突出[10],在微创外科发展下,微创胸腺切除术也达到与开胸手术一致的肿瘤学疗效,且围术期效果更优[11],以其独特优势成为前纵隔疾病手术治疗的主要方式,包括 VATS、RATS [12] [13]。VATS 为二维成像、器械活动范围受限、不能过滤人手震颤,受限于狭窄的纵隔空间,肿瘤直径过大,会进一步缩小小操作空间,完整切除肿瘤便存在困难,并且难以处理术中突发事件,容易误伤血管导致中转开胸[14],本研究 VATS 组 1 例患者中转开胸手术便是如此;而 RATS 则完美解决上述问题,其镜头可由术者控制、成像立体高清、滤过人手颤动,机械臂可多角度灵活操作,在狭窄的前纵隔内进行手术,提高了手术的准确性及安全性。微创手术入路有侧胸肋间入路、剑突下入路。剑突下入路镜头与前纵隔刚好对应,能同时兼顾双侧纵隔、胸腔,也能避免损伤肋间神经、肌肉和血管。本研究 VATS 组 1 例侧胸肋间入路手术患者先采用左侧胸入路后中转右侧胸入路,而剑突下入路则可避免此类情况发生。

自达芬奇机器人手术系统于我院落户,截至 2023 年 1 月,胸外科矫文捷教授已完成胸外科各类机器人手术 1800 余例,纵隔手术涵盖单纯纵隔肿物切除、胸腺扩大切除术、纵隔肿物联合肺部或心包手术等,手术入路包括侧胸肋间入路、剑突下入路,无中转开胸,积累了丰富的机器人手术经验。本研究回顾性分析了 526 例微创纵隔肿物切除手术围术期效果,通过分组比较,结果显示 VATS 组与 RATS 组在手术时长、带管时间、术后 24 h VAS 评分、围术期并发症及病理类型无统计学差异,但在术中出血量、胸腔引流量、术后住院时间、联合肺部或心包手术及肿物直径存在统计学差异,提示 RATS 手术较 VATS 手术具有更优的安全性及围术期效果,且能够胜任更复杂的手术,此差异是因为 RATS 看的清楚、操作精细灵活、止血与缝合能力强。

本研究的局限性:本研究是一项回顾性研究,缺乏前瞻性研究证实;只研究了围术期短期效果,未进行长期跟踪随访,缺乏长期效果评估。

受限于机器人手术的可及性与高费用,机器人手术的普及性远不如胸腔镜手术,相信未来随着技术进步,机器人手术会更加普及,造福更多患者。

致 谢

作者贡献:孙玉慧负责数据分析、论文撰写等工作;刘汉群、栾琨、李少翔、张文熙负责数据收集;刘傲、范坤、张晨瑜、彭垒负责统计学方法校正、论文审阅;矫文捷负责研究设计、论文审阅与修改。

参考文献

- [1] Wightman, S.C. and Shrager, J.B. (2019) Non-Myasthenia Gravis Immune Syndromes and the Thymus. *Thoracic Surgery Clinics*, **29**, 215-225. <https://doi.org/10.1016/j.thorsurg.2018.12.008>
- [2] Issoufou, I., Lakranbi, M., Sani, R., et al. (2016) Tumeurs neurogènes du médiastin de l'adulte. *Revue de Pneumologie clinique*, **72**, 310-315. <https://doi.org/10.1016/j.pneumo.2016.05.002>
- [3] 中国医师协会医学机器人医师分会胸外科专业委员会筹备组,谭群友,陶绍霖,等. 机器人辅助纵隔肿瘤手术中国专家共识(2019 版) [J]. 中国胸心血管外科临床杂志, 2020, 27(2): 117-125.
- [4] Alvarado, C.E., et al. (2021) Robotic Approach Has Improved Outcomes for Minimally Invasive Resection of Medias-

- tinal Tumors. *The Annals of Thoracic Surgery*, **113**, 1853-1858. <https://doi.org/10.1016/j.athoracsur.2021.05.090>
- [5] Lu, Q., Zhao, J.B., Wang, J.Z., *et al.* (2018) Subxiphoid and Subcostal Arch “Three Ports” Thoracoscopic Extended Thymectomy for Myasthenia Gravis. *Journal of Thoracic Disease*, **10**, 1711-1720. <https://doi.org/10.21037/jtd.2018.02.11>
- [6] 何博, 吴蔚, 谭德立, 等. 经剑突肋缘下与经肋间胸腔镜手术治疗前纵隔肿瘤的疗效对比[J]. 局解手术学杂志, 2020, 29(10): 812-817.
- [7] Comacchio, G.M., Francesca, S., *et al.* (2016) Robotic-Assisted Thymectomy: Current Perspectives. *Robotic Surgery (Auckland)*, **3**, 53-63.
- [8] Carlo, C., Roberto, S. and Dario, A. (2017) Robotic-Assisted Thoracoscopic Surgery Thymectomy. *Journal of Visualized Surgery*, **3**, Article No. 162. <https://doi.org/10.21037/jovs.2017.10.01>
- [9] 康云腾, 许世广, 刘博, 等. 纵隔肿物合并重症肌无力的外科治疗: 达芬奇机器人、胸腔镜与胸骨正中切口手术对比研究[J]. 中国胸心血管外科临床杂志, 2018, 25(12): 1027-1031.
- [10] 崔博宙, 阮哲, 徐拓, 等. 重症肌无力患者胸腺切除术后发生肌无力危象的相关风险因素分析[J]. 空军军医大学学报, 2022, 43(9): 963-966+972.
- [11] 汪灏, 谷志涛, 丁建勇, 等. 胸腔镜与开放手术治疗临床早期胸腺恶性肿瘤的围手术期效果及长期生存率的比较[J]. 中国肺癌杂志, 2016, 19(7): 453-458.
- [12] Friedant, A.J., Handorf, E.A., Su, S., *et al.* (2016) Minimally Invasive versus Open Thymectomy for Thymic Malignancies: Systematic Review and Meta-Analysis. *Journal of Thoracic Oncology*, **11**, 30-38. <https://doi.org/10.1016/j.jtho.2015.08.004>
- [13] Makoto, O., You, T., Takamasa, S., *et al.* (2017) Thoracoscopic Thymectomy Is a Feasible and Less Invasive Alternative for the Surgical Treatment of Large Thymomas. *Interactive Cardiovascular and Thoracic Surgery*, **25**, 103-108. <https://doi.org/10.1093/icvts/ivx048>
- [14] 方文涛, 谷志涛, 陈克能, 等. 胸腺肿瘤微创手术研究进展[J]. 中国肺癌杂志, 2018, 21(4): 269-272.