

# 距腓前韧带：解剖及治疗的研究进展

牟越西, 杨斐龙, 邹雨龙, 梁凯路\*

重庆医科大学附属第二医院骨关节外科, 重庆

收稿日期: 2023年2月24日; 录用日期: 2023年3月19日; 发布日期: 2023年3月29日

## 摘要

踝关节扭伤是在运动或军队中常见的一类损伤。在外侧韧带复合体的组成结构中, 距腓前韧带(anterior talofibular ligament, ATFL)因为其最低的失效载荷, 成为复合体中最容易受损的结构。即使在有序安排的保守治疗之后, 仍有10%~30%的患者最终会发展成为慢性踝关节不稳(chronic ankle instability, CAI)。所以当踝关节扭伤发生时, ATFL是否损伤应获得足够的关注。本综述的主要目的为: 从解剖学到多样的治疗方案, 为读者们提供足够的信息, 以启发新的治疗思路。

## 关键词

距腓前韧带, 踝关节, 解剖, 治疗

# Anterior Talofibular Ligament: Research Progress on Anatomy and Treatment

Yuexi Mu, Feilong Yang, Yulong Zou, Kailu Liang\*

Department of Bone and Joint Surgery, The Second Affiliated Hospital of Chongqing Medical University, Chongqing

Received: Feb. 24<sup>th</sup>, 2023; accepted: Mar. 19<sup>th</sup>, 2023; published: Mar. 29<sup>th</sup>, 2023

## Abstract

Ankle sprains are a kind of common injuries in those who involved in sports or military. Among lateral ligamentous complex, the anterior talofibular ligament (ATFL) is the most commonly injured structure for its lowest load to failure. Even after well organized conservative treatment, there are still 10% to 30% patients would end up to chronic ankle instability (CAI). So sufficient attention should be paid on ATFL when ankle sprain happens. The purpose of this review is to present information regarding the anatomy of ATFL to various treatments and hence inspire the emergence of new and effective techniques.

\*通讯作者。

## Keywords

### Anterior Talofibular Ligament, Ankle, Anatomy, Treatment

Copyright © 2023 by author(s) and Hans Publishers Inc.

This work is licensed under the Creative Commons Attribution International License (CC BY 4.0).

<http://creativecommons.org/licenses/by/4.0/>



Open Access

## 1. 引言

据文献报道, 1 年之中, 每 1000 人就会发生 2 到 7 次急性踝关节扭伤。对于从事运动, 参军的人来说更是常见[1] [2] [3]。踝关节最重要的三个韧带结构: 距腓前韧带(anterior talofibular ligament, ATFL), 跟腓韧带(calcaneofibular ligament, CFL)和距腓后韧带(posterior talofibular ligament, PTFL)。因为 ATFL 具有失效载荷最低这一特性, 以及其解剖特点, ATFL 是外侧韧带复合体中最脆弱易损的部分[1] [4] [5]。即使在计划良好的保守治疗之后, 上至 30%左右的患者仍然会由急性踝关节不稳发展为慢性踝关节不稳(chronic ankle instability, CAI) [6]。研究者们对于 ATFL 的认知在各类解剖学研究中逐渐丰满, 包括其走行、纤维结构、机体内的动态变化等。自 1966 年, Broström 首次提出开放 ATFL 修复术式, 及后续 Gould 改良后形成 Broström-Gould 术式, 目前该开放修复术式仍被多数足踝外科医生视为治疗的金标准[3] [7] [8]。但随着关节镜技术的发展, 其同时处理关节内其他并发病的优势和相对更低的伤口并发症发生率, 让足踝外科医生的目光逐渐转向踝关节镜治疗 ATFL 损伤。外科医生们对于镜下 ATFL 损伤修复的思考催生着多样的镜下手术技法。但对于 ATFL 损伤的治疗仍存在多处争议。对于 ATFL 损伤的治疗, 足够的认知、对当下流行的治疗方式和治疗中的争议的了解是必要的。在本综述中, 关于 ATFL 解剖和治疗方式的文献被检索、筛选, 最终被汇总总结以综述形式呈现给各位读者, 以期启发读者更多对与 ATFL 治疗的思考, 为更多相关研究提供着眼点。

## 2. 解剖

### 2.1. ATFL 解剖特点

对于 ATFL 的认知应从解剖开始。踝关节的稳定性有两大重点: 踝穴的骨性结构以及踝关节的韧带结构。过度的后足内旋、内翻合并下肢外旋, 此时外侧韧带复合体所承受的载荷最大, 是最常见的踝关节扭伤机制。距腓前韧带(anterior talofibular ligament, ATFL), 跟腓韧带(calcaneofibular ligament, CFL)和距腓后韧带(posterior talofibular ligament, PTFL)是外侧韧带复合体的三个组成结构。其中, ATFL 被研究者们认为是外侧关节囊的返折增厚, 因此作为关节内结构与外侧关节囊有密切关系。ATFL 从外踝发出, 向前内侧走行至距骨头颈交界区的前外侧面而止。在踝关节跖屈时, ATFL 转为垂直走行, 因此在踝关节同时内翻时, ATFL 即为维持踝关节稳定的基础结构。ATFL 通常分为上下带, 但仍存在单带或三支带的解剖变异[1] [4] [5]。

### 2.2. IER 解剖特点

为后续治疗方案的阐述, 踝下伸肌支持带(Inferior extensor retinaculum, IER)是不可不谈的重要结构。IER 是关节囊外结构, 位于踝与跗骨前侧面的一种腱膜结构, 是腓肠筋膜的延续。常见形状为 Y 或 X 型, 作用是防止胫骨前肌, 拇长伸肌, 指长伸肌和腓骨第三肌的弓弦现象或半脱位, 同时也在距下关节稳定

中占据重要角色。通常来说, IER 为 Y 型更常见, 由主韧带(stem ligament), 叶状韧带(frondiform ligament), 斜行的上内侧带(superomedial band)和斜行的下内侧带(inferomedial band)组成。但在 Dalmau-pastor 连续 2 年发表的尸体研究中, 有 25% 的病例存在额外的斜行的上外侧带(superolateral band) [9] [10]。

### 3. 保守治疗方案

部分研究者建议在保守治疗失败的情况下再考虑手术治疗[4]。在刚受伤的急性损伤期, 应以 RICE 原则急救处理, RICE 即为: 休息或停止承重(Rest), 冰敷(Ice), 加压包扎(Compression)和抬高患肢(Elevation)。这一措施可以最小化出血, 减少肿胀, 降低炎症和疼痛的影响以保证更好的愈合。

在伤后 1~3 周, 为增殖期(proliferation phase), 在此期间成纤维细胞迁入受损区域并增殖以形成胶原纤维。应使用绷带、石膏、支具等外部支持工具, 为增殖组合提供保护。

伤后 3 周, 迎来成熟期, 此时胶原纤维成熟并逐渐形成瘢痕组织。此期间有控制肌肉拉伸和关节活动可促进胶原纤维受力方向的定向, 并预防因制动对关节软骨、骨、肌肉和肌腱的负向影响。

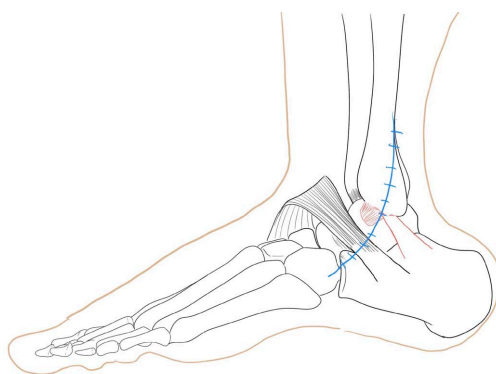
6~8 周后新形成的胶原纤维已可正常承受应力, 此期间的康复应以完全恢复运动为目标[11]。最终, 受损韧带的成熟、重塑将持续 6~12 月。

伤后的功能康复疗程应包含: 关节活动度训练(range of motion exercise), 力量训练(strengthening), 本体感觉训练(proprioception)和特定运动训练(activity-specific training)。并且配合外部支撑完成, 例如: 绷带, 踝关节支具等。外部支撑可在康复过程中提供本体感觉反馈已达到更好效果[12] [13] [14] [15]。

### 4. 开放手术治疗

#### 4.1. ATFL 修复

距腓前韧带损伤的治疗已有很长历史, 自 1966 年, Broström 提出了 Broström 技法, 后便成为慢性踝关节不稳的金标准治疗, 并由 Gould 在 Broström 技法的基础上进行 IER 加固改良而形成了 Broström-Gould 技法。切口一般由腓骨前向做弧形切口(见图 1), 更利于外侧韧带的暴露[13]。辨认清韧带结构后对撕裂或断裂的韧带进行端端吻合修复。必要时按 Broström-Gould 技法辨认清 IER 结构后缝合以加固修复[5]。



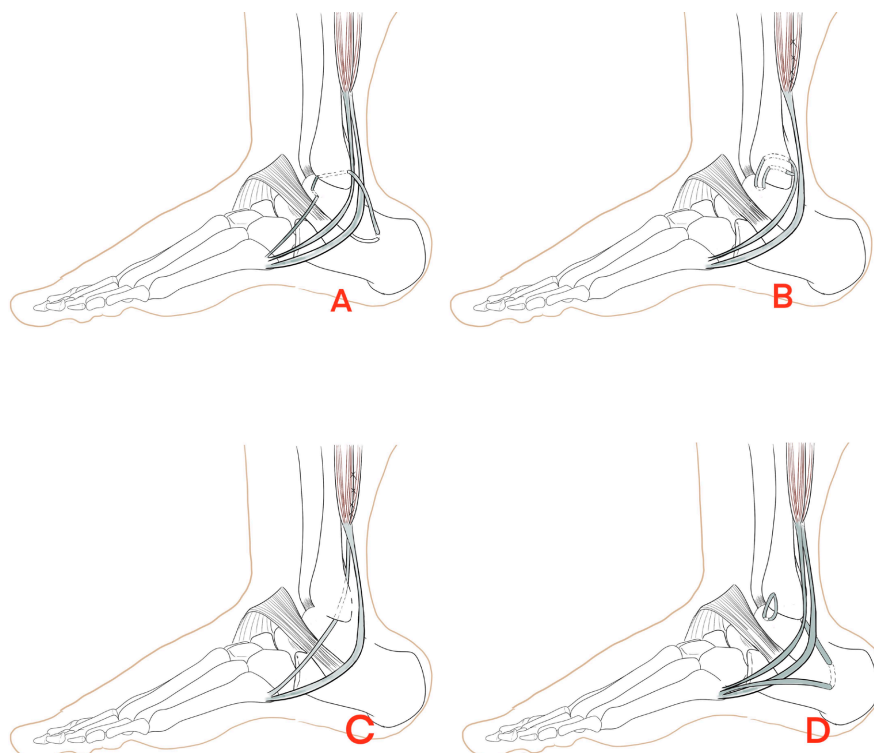
**Figure 1.** The common used incision for open surgery exposure

**图 1.** 开放手术暴露结构常用切口

#### 4.2. ATFL 重建

对于残余韧带质量较差无法有效缝合修复者, 可考虑利用自体肌腱移植物或异体移植物进行 ATFL

重建。Watson-Jones 使用腓骨短肌为材料，将肌腱以前到后(远端向近端)的方式穿过腓骨，最终固定在距骨颈上。在他们长达 13 年的随访中 88% 的患者得到良好的临床效果。Chrisman-Snook 则提出一种开放重建术式，同样利用腓骨短肌作为重建材料，将腓骨短肌分为两份后插入腓骨后再插入跟骨以同时完成 ATFL 和 CFL 的重建。外科医生们在利用腓骨短肌行外侧韧带重建方面进行了多番尝试(见图 2) [5] [8] [13] [16] [17] [18] [19]。



**Figure 2.** (A) Watson-Jones technique; (B) Evans technique; (C) Chrisman-Snook technique; (D) Colville technique

**图 2.** (A) Watson-Jones 法; (B) Evans 法; (C) Chrisman-Snook 法; (D) Colville 法

## 5. 关节镜/微创手术治疗

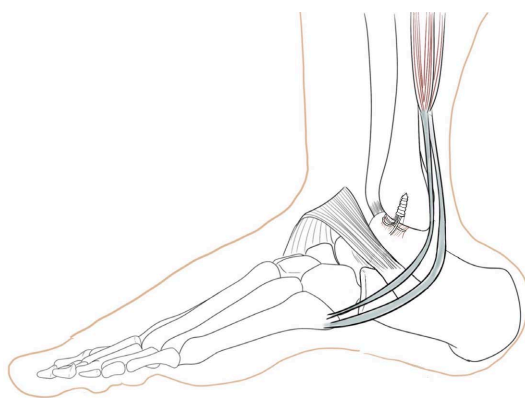
随着医学水平的发展，各类术式朝着切口更小、创伤更小的方向变化。踝关节损伤的手术修复也渐趋微创。基于关节镜的发展，研究者们对于踝关节内其余病症的关注，以及韧带损伤和部分关节内病症并发的关联性[15]，让足踝外科医师们将优化治疗方案发展的目光也放在了关节镜上。关节镜在踝关节损伤中得以应用，包括：全内关节镜下手术、关节镜辅助下经皮/微切口手术。

### 5.1. 关节镜下修复

大部分踝关节镜手术都是在标准的前内和前外侧入路下完成的。完成入路建立后整体评估踝关节各类病变情况，并相应处理。ATFL 的修复方式、修复后辅助加强方面，不同的术者提出了多种方案。

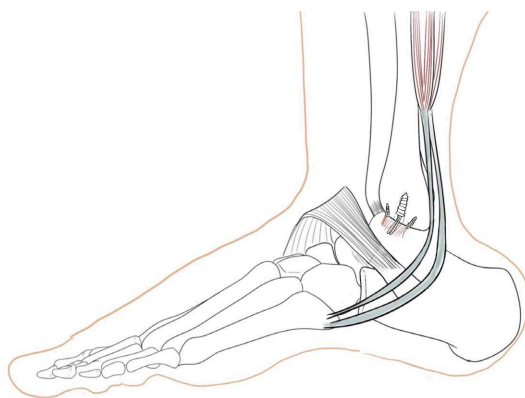
关节镜下修复 ATFL, 有术者选用 lasso-loop 的方法缝合修复 ATFL, lasso-loop 在肩关节中应用广泛，但肩关节肌腱修复与踝关节 ATFL 修复存在力学环境差异，仍需样本量较大的试验验证其在踝关节镜中使用的有效性[20] [21] [22]。无结改良关节镜 Broström 技术(knotless modified arthroscopic-Broström technique) [23]是以 Broström 技法为基本原理，以特殊无打结方式固定韧带。术者提出：无打结固定可以减

少缝线相关症状。关节镜 Broström 修复联合缝线加强(Arthroscopic Broström Repair With Suture Augmentation, ABR-S) [24]是在关节镜下植入 1 枚锚钉并常规修复拉紧 ATFL, 打结后的线尾予以保留。除常规前内前外入路外, 还需开放一个额外的辅助前外入路, 这个入路在外踝尖远端 1 cm, 腓骨正前方处建立。抓线器将两条线尾从辅助前外入路中抓出, 并经皮下穿到前外侧入路口, 使用锚钉将两条线尾固定至距骨, 以形成一条缝线带辅助加固 ATFL 修复(见图 3)。关节镜 Broström 修复联合缝线带加强(Arthroscopic Broström Repair with Suture Tape Augmentation, ABR-ST) [8]类似 ABR-S, 但步骤及用物相对较繁琐, 使用 2 枚锚钉修复 ATFL, 于前 2 枚锚钉中间植入第 3 枚, 第 3 枚锚钉连接的所有缝线固定于距骨形成缝线带加固修复(见图 4)。Yang 等人基于 Broström-Gould 技术的原理, 在关节镜下完成 ATFL 修复和 IER 加固。他们的技术要点是完成关节囊内的 ATFL 修复后, 退出关节囊, 在囊外, 使用关节镜设备在外踝尖和第五跖骨基底部中点处分离一个处于皮下筋膜和 IER 层次之间的皮下工作空间, 以便在关节镜直视下分辨、游离 IER 并完成 IER 的加强固定[22]。



**Figure 3.** Simplified scheme diagram for arthroscopic Broström repair with suture augmentation (ABR-S)

**图 3.** 关节镜 Broström 修复联合缝线加强简化示意图



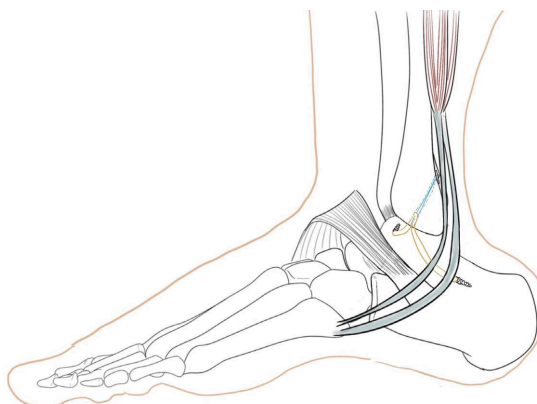
**Figure 4.** Simplified scheme diagram for arthroscopic Broström repair with suture tape augmentation (ABR-ST)

**图 4.** 关节镜 Broström 修复联合缝线带加强简化示意图

## 5.2. 关节镜下重建

针对韧带质量不足以支撑修复的情况, 外科医生们提出了关节镜下重建的术式。但由于关节镜的操作空间的限制, 加上操作技术较开放手术要求更高, 关节镜下的重建术式较少。在 Guillo [25] [26]提出的

术式中, 同侧的股薄肌肌腱被用作重建材料, 并且要求至少 10 cm 的长度, 这条肌腱移植植物将被制备为两股, 其中一股用于代替 ATFL, 至少 3.5 cm 长, 另一股用于替代 CFL, 至少 4.5 cm 长。结合 Jagger 结和挤压螺钉, 最终将移植植物固定于腓骨、距骨、跟骨 3 点完成 ATFL 和 CFL 的解剖重建(图 5)。由于缺乏长期的随访数据和对比试验, 该解剖重建的有效性有待验证。Teixeira 和 Lopes [27] 同样用自体股薄肌肌腱对 ATFL 进行解剖重建。



**Figure 5.** Simplified scheme diagram of Guillo technique for ATFL, CFL reconstruction

**图 5.** Guillo 法重建 ATFL、CFL 简化示意图

## 6. 治疗中的争议

### 6.1. 关节镜治疗或开放手术治疗

自 1966 年 Broström 术式被提出后, 该术式成为 CAI 治疗的金标准。随着现代医学的发展、手术器械精度的不断提高, 微创、关节镜等更小创伤的术式有逐渐成为主流趋势。关节镜治疗与金标准的开放手术治疗究竟哪项方案能让患者获益更多? 研究者们进行不同的试验, 并得出了颇有争议的结果。Zhou [28] 回顾性分析了 31 例镜下治疗和 36 例开放治疗的患者, 他们提出: 全内关节镜下行改良 Broström 手术和开放 Broström 手术有相似的结果。而研究者 Lee [29] 及其团队进行了样本量为 48 例的随机对照试验, 比较了全内关节镜 Broström 手术和开放 Broström 手术的 AOFAS、VAS、Karlsson 评分、前抽屉试验和距骨倾斜试验的结果, 根据他们的数据分析, 在长达一年的随访中, 不管是临床结果还是影像学结果, 并没有发现明显统计学上的差异。而 Brown [30] 进行的 meta 分析则提示关节镜与开放手术比较部分数据无显著差异, 但在短期内 AOFAS 评分却较开放手术号。尽管上述列举的试验结果都提示关节镜治疗与开放治疗相比无更差, 甚至在某些方面呈现更好的结果, 但都是证据等级较低或样本量较低的试验。对于手术方式选择的验证, 需要更多设计严谨、样本量大的随机对照试验。

### 6.2. IER 加强或不加强

自 Gould 改良 Broström 术式提出利用 IER 加固 ATFL 修复后, 研究者们针对 IER 也进行了大量的研究。虽然 IER 加固仍是目前多数技术的常用程序, Park [31] 回顾性分析了 60 位进行了改良 Broström 术式的患者, 他们总结: 不管是针对残余 ATFL 质量好的患者还是残余质量差的患者, 改良 Broström 术式都可取得良好的临床结果, 表明 IER 加固对稳定踝关节是有效的。但 Behrens [32] 通过 10 具尸体模型的研究, 提出: Broström 术式和改良 Broström 术式(Broström 联合 IER 加固)在生物力学方面未见明显的差异。Lee [33] 及其团队回顾分析了 82 例患者也提示 IER 加固并未见更好的临床结果。同时也有研究者[34]提出

IER 加固可能有缝线卡压重要结构等风险,因为解剖(先天缺失)、病理(长期反复损伤后损伤吸收)等因素, IER 加固也并非一直可行的。Dalmau-pastor [9] [10]在 21 具尸体上研究提出: IER 加固时可使用的是 IER 的主韧带(stem)或者叶状韧带(frondiform ligament),然而这些结构都在解剖上与 ATFL 不相交或并没有接近到可以用来重建。在他们的解剖研究中发现,有 25%的病例的 IER 存在额外的斜行上外带,只有当这一结构存在时 IER 加强是可行的,但对提高踝关节的稳定性未见明显效果。该作者认为大多数的 IER 加固实质上使用的是腓肠筋膜。但该研究中标本年龄较大,且未做直接的生物力学验证,其结论有待进一步严谨试验的考证。目前针对是否 IER 加固意见仍未统一,需要进一步样本量大、设计严谨的随机对照试验。

## 7. 讨论与展望

踝关节损伤是一类常见损伤。在踝关节的常见损伤机制中外侧韧带复合体为最易损伤的结构,而其中 80%~90%会损伤 ATFL。一般急性 ATFL 损伤需按 RICE 原则进行制动、冰敷、加压包扎、抬高患肢急救处理。并在接下来的数周在外部固定的保护下进行有计划的保守治疗,包括:关节活动度训练,力量训练,本体感觉训练和特定运动训练。但即使严格执行有计划的保守治疗,仍有 10%~30%的患者会发展为 CAI。而针对 CAI,建议手术治疗。Broström 术式自 1966 年被提出以来,现仍为金标准。随着关节镜技术的发展,外科医师们逐渐将战场转移到了关节镜。虽然针对选择开放手术还是关节镜手术存在许多研究,但限于有限的样本量、无有效对照等原因,这一问题仍存在争议有待考证。关节镜下修复的方式没有唯一答案,外科医师们提出了具有各自特色的手术术式。但大多术式提出后并没有样本量大、严谨设计的随机对照试验去验证这些术式的有效性。所以目前除金标准术式外,ATFL 的修复治疗对最好、最有效的术式这一问题仍无定论。期待更多外科医师们,结合临床修复 ATFL 的各种经验、遇到的各种实用性问题,提出更多有效、经济、可重复性高的术式。也期待研究者们提出更多严谨的随机对照试验以验证这些术式的有效性。

在 ATFL 修复的治疗中,同样存在很多未解决的临床争议。前面提到的关节镜或开放手术治疗为其中之一。针对是否使用 IER 加固来巩固 ATFL 修复的效果,研究者们众说纷纭,但不鼓励使用 IER 加固的研究者偏多,也有更多尸体标本、回顾分析等研究加以佐证,但尸体标本苦于标本年龄较大,回顾性分析证据等级较低等,是否使用 IER 加固仍考虑为争议,有待进一步验证。类似的情况还有是否同时处理关节内软骨病等并发问题。外科医师们将发展的目光移向关节镜治疗的其中一点原因就是关节镜治疗可首先探查了解关节内情况,在修复 ATFL 的同时处理关节内软骨病等并发问题,但目前有研究表明同时处理关节内骨软骨病并不会产生更好的效果,甚至更差。相关研究文献量并不多。关节内并发问题种类多,情况多变,若想完全验证这一问题,需要样本量大,实验设计严谨全面。期待有更多的研究者着眼于这一问题。针对 ATFL 无法修复只能重建的患者,多数文献、研究者倾向于解剖重建,不推荐将非解剖重建作为首选。这一问题也可作为今后研究的重点。

随着大量的对于临床实践中出现的问题的研究,临床决策将变得越来越有底气、有依据。目前踝关节镜治疗 CAI 的前路并不是一片光明,每一个不确定的临床选择都是遮挡视野的障碍,外科医师、研究者们只有通过大量的研究、试验来开辟新的方向、道路,让医学的进步走得越来越有底气。

## 参考文献

- [1] Hur, E.S., Bohl, D.D. and Lee, S. (2020) Lateral Ligament Instability: Review of Pathology and Diagnosis. *Current Reviews in Musculoskeletal Medicine*, 13, 494-500. <https://doi.org/10.1007/s12178-020-09641-z>
- [2] Kobayashi, T., Tanaka, M. and Shida, M. (2016) Intrinsic Risk Factors of Lateral Ankle Sprain: A Systematic Review and Meta-Analysis. *Sports Health*, 8, 190-193. <https://doi.org/10.1177/1941738115623775>

- [3] Araoye, I., De Cesar Netto, C., Cone, B., *et al.* (2017) Results of Lateral Ankle Ligament Repair Surgery in One Hundred and Nineteen Patients: Do Surgical Method and Arthroscopy Timing Matter? *International Orthopaedics*, **41**, 2289-2295. <https://doi.org/10.1007/s00264-017-3617-9>
- [4] Aicale, R. and Maffulli, N. (2020) Chronic Lateral Ankle Instability: Topical Review. *Foot & Ankle International*, **41**, 1571-1581. <https://doi.org/10.1177/1071100720962803>
- [5] Al-Mohrej, O.A. and Al-Kenani, N.S. (2016) Chronic Ankle Instability: Current Perspectives. *Avicenna Journal of Medicine*, **6**, 103-108. <https://doi.org/10.4103/2231-0770.191446>
- [6] Glazebrook, M., Eid, M., Alhadhoud, M., *et al.* (2018) Percutaneous Ankle Reconstruction of Lateral Ligaments. *Foot and Ankle Clinics*, **23**, 581-592. <https://doi.org/10.1016/j.fcl.2018.07.013>
- [7] Wittig, U., Hohenberger, G., Ornig, M., *et al.* (2022) All-Arthroscopic Reconstruction of the Anterior Talofibular Ligament Is Comparable to Open Reconstruction: A Systematic Review. *EFORT Open Reviews*, **7**, 3-12. <https://doi.org/10.1530/EOR-21-0075>
- [8] Lan, R., Piatt, E.T., Bolia, I.K., *et al.* (2021) Suture Tape Augmentation in Lateral Ankle Ligament Surgery: Current Concepts Review. *Foot & Ankle Orthopaedics*, **6**, 1-15. <https://doi.org/10.1177/24730114211045978>
- [9] Dalmau-Pastor, M., Yasui, Y., Calder, J.D., *et al.* (2016) Anatomy of the Inferior Extensor Retinaculum and Its Role in Lateral Ankle Ligament Reconstruction: A Pictorial Essay. *Knee Surgery, Sports Traumatology, Arthroscopy*, **24**, 957-962. <https://doi.org/10.1007/s00167-016-4082-5>
- [10] Dalmau-Pastor, M., Malagelada, F., Kerkhoffs, G., *et al.* (2018) X-Shaped Inferior Extensor Retinaculum and Its Doubtful Use in the Bröstrom-Gould Procedure. *Knee Surgery, Sports Traumatology, Arthroscopy*, **26**, 2171-2176. <https://doi.org/10.1007/s00167-017-4647-y>
- [11] DiGiovanni, B.F., Partal, G. and Baumhauer, J.F. (2004) Acute Ankle Injury and Chronic Lateral Instability in the Athlete. *Clinics in Sports Medicine*, **23**, 1-19. [https://doi.org/10.1016/S0278-5919\(03\)00095-4](https://doi.org/10.1016/S0278-5919(03)00095-4)
- [12] Ferran, N.A., Oliva, F. and Maffulli, N. (2009) Ankle Instability. *Sports Medicine and Arthroscopy Review*, **17**, 139-145. <https://doi.org/10.1097/JSA.0b013e3181a3d790>
- [13] Knupp, M., Lang, T.H., Zwicky, L., *et al.* (2015) Chronic Ankle Instability (Medial and Lateral). *Clinics in Sports Medicine*, **34**, 679-688. <https://doi.org/10.1016/j.csm.2015.06.004>
- [14] van den Bekerom, M.P., Kerkhoffs, G.M., McCollum, G.A., *et al.* (2013) Management of Acute Lateral Ankle Ligament Injury in the Athlete. *Knee Surgery, Sports Traumatology, Arthroscopy*, **21**, 1390-1395. <https://doi.org/10.1007/s00167-012-2252-7>
- [15] McCrisky, B.J., Cameron, K.L., Orr, J.D. and Waterman, B.R. (2015) Management and Prevention of Acute and Chronic Lateral Ankle Instability in Athletic Patient Populations. *World Journal of Orthopedics*, **6**, 161-171. <https://doi.org/10.5312/wjo.v6.i2.161>
- [16] Watson-Jones, R. (1952) Recurrent Forward Dislocation of the Ankle Joint. *The Journal of Bone and Joint Surgery. British Volume*, **34**, 519. <https://doi.org/10.2106/00004623-195234040-00022>
- [17] Sugimoto, K., Takakura, Y., Akiyama, K., *et al.* (1998) Long-Term Results of Watson-Jones Tenodesis of the Ankle. Clinical and Radiographic Findings after Ten to Eighteen Years of Follow-Up. *The Journal of Bone and Joint Surgery. American Volume*, **80**, 1587-1596. <https://doi.org/10.2106/00004623-199811000-00004>
- [18] Chrisman, O.D. and Snook, G.A. (1969) Reconstruction of Lateral Ligament Tears of the Ankle. An Experimental Study and Clinical Evaluation of Seven Patients Treated by a New Modification of the Elmslie Procedure. *The Journal of Bone and Joint Surgery. American Volume*, **51**, 904-912. <https://doi.org/10.2106/00004623-196951050-00007>
- [19] Kramer, D., Solomon, R., Curtis, C., *et al.* (2011) Clinical Results and Functional Evaluation of the Chrisman-Snook Procedure for Lateral Ankle Instability in Athletes. *Foot & Ankle Specialist*, **4**, 18-28. <https://doi.org/10.1177/1938640010379912>
- [20] Takao, M., Matsui, K., Stone, J.W., *et al.* (2016) Arthroscopic Anterior Talofibular Ligament Repair for Lateral Instability of the Ankle. *Knee Surgery, Sports Traumatology, Arthroscopy*, **24**, 1003-1006. <https://doi.org/10.1007/s00167-015-3638-0>
- [21] Guillo, S. and Odagiri, H. (2019) All-Inside Endoscopic Broström-Gould Technique. *Arthroscopy Techniques*, **9**, e79-e84. <https://doi.org/10.1016/j.eats.2019.09.003>
- [22] Yang, Y., Han, J., Wu, H., *et al.* (2022) Arthro-Broström with Endoscopic Retinaculum Augmentation Using All-Inside Lasso-Loop Stitch Techniques. *BMC Musculoskeletal Disorders*, **23**, 795. <https://doi.org/10.1186/s12891-022-05709-8>
- [23] Pellegrini, M.J., Sevillano, J., Ortiz, C., *et al.* (2019) Notless Modified Arthroscopic-Broström Technique for Ankle Instability. *Foot & Ankle International*, **40**, 475-483. <https://doi.org/10.1177/1071100718820341>
- [24] Vega, J., Montesinos, E., Malagelada, F., *et al.* (2020) Arthroscopic All-Inside Anterior Talofibular Ligament Repair with Suture Augmentation Gives Excellent Results in Case of Poor Ligament Tissue Remnant Quality. *Knee Surgery*,



- Sports Traumatology, Arthroscopy*, **28**, 100-107. <https://doi.org/10.1007/s00167-018-5117-x>
- [25] Guillo, S., Cordier, G., Sonnery-Cottet, B. and Bauer, T. (2014) Anatomical Reconstruction of the Anterior Talofibular and Calcaneofibular Ligaments with an All-Arthroscopic Surgical Technique. *Orthopaedics & Traumatology: Surgery & Research*, **100**, S413-S417. <https://doi.org/10.1016/j.otsr.2014.09.009>
- [26] Guillo, S., Takao, M., Calder, J., et al. (2016) Arthroscopic Anatomical Reconstruction of the Lateral Ankle Ligaments. *Knee Surgery, Sports Traumatology, Arthroscopy*, **24**, 998-1002. <https://doi.org/10.1007/s00167-015-3789-z>
- [27] Teixeira, J. and Guillo, S. (2018) Arthroscopic Treatment of Ankle Instability—Allograft/Autograft Reconstruction. *Foot and Ankle Clinics*, **23**, 571-579. <https://doi.org/10.1016/j.fcl.2018.07.004>
- [28] Zhou, Y.F., Zhang, Z.Z., Zhang, H.Z., et al. (2021) All-Inside Arthroscopic Modified Broström Technique to Repair Anterior Talofibular Ligament Provides a Similar Outcome Compared with Open Broström-Gould Procedure. *Arthroscopy*, **37**, 268-279. <https://doi.org/10.1016/j.arthro.2020.08.030>
- [29] Yeo, E.D., Lee, K.T., Sung, I.H., et al. (2016) Comparison of All-Inside Arthroscopic and Open Techniques for the Modified Broström Procedure for Ankle Instability. *Foot & Ankle International*, **37**, 1037-1045. <https://doi.org/10.1177/1071100716666508>
- [30] Brown, A.J., Shimozono, Y., Hurley, E.T. and Kennedy, J.G. (2020) Arthroscopic versus Open Repair of Lateral Ankle Ligament for Chronic Lateral Ankle Instability: A Meta-Analysis. *Knee Surgery, Sports Traumatology, Arthroscopy*, **28**, 1611-1618. <https://doi.org/10.1007/s00167-018-5100-6>
- [31] Park, S., Kim, T., Lee, M. and Park, Y. (2020) Absence of ATFL Remnant Does Not Affect the Clinical Outcomes of the Modified Broström Operation for Chronic Ankle Instability. *Knee Surgery, Sports Traumatology, Arthroscopy*, **28**, 213-220. <https://doi.org/10.1007/s00167-019-05464-9>
- [32] Behrens, S.B., Drakos, M., Lee, B.J., et al. (2013) Biomechanical Analysis of Brostrom versus Brostrom-Gould Lateral Ankle Instability Repairs. *Foot & Ankle International*, **34**, 587-592. <https://doi.org/10.1177/1071100713477622>
- [33] Lee, S.H., Cho, H.G. and Yang, J.H. (2021) Additional Inferior Extensor Retinaculum Augmentation after All-Inside Arthroscopic Anterior Talofibular Ligament Repair for Chronic Ankle Instability Is Not Necessary. *The American Journal of Sports Medicine*, **49**, 1721-1731. <https://doi.org/10.1177/03635465211008097>
- [34] Flores Santos, F. and Santos, N.R. (2020) Arthroscopic Treatment of Lateral Ankle Instability. Is There a Safe Zone? An Anatomic Study. *Foot and Ankle Surgery*, **26**, 61-65. <https://doi.org/10.1016/j.fas.2018.11.011>