

Peutz-Jeghers综合征合并巨大结肠息肉应用 STER治疗1例

石 晨*, 吕华胜*, 边姗姗, 孟 悦, 姚 萍#

新疆医科大学第一附属医院消化科, 新疆 乌鲁木齐

收稿日期: 2023年4月11日; 录用日期: 2023年5月6日; 发布日期: 2023年5月15日

摘 要

患者男性, 17岁, 因“偶有腹痛9年”就诊。体格检查发现: 口唇、口腔黏膜、手掌、脚掌可见散在点状黑斑, 1~3 mm, 边界清晰, 压之不褪色; 下腹部可见长约15 cm陈旧性手术瘢痕, 无压痛及反跳痛, 以“Peutz-Jeghers综合征”收住入院。入院后完善电子胃肠镜, 见巨大结肠息肉, 经综合评估后行经黏膜下隧道结肠病损切除术(Submucosal Tunneling Endoscopic Resection, STER)治疗, 术后病理示Peutz-Jeghers息肉。Peutz-Jeghers (Peutz-Jeghers syndrome, PJS)综合征易发生消化道错构瘤性息肉, 切除胃肠道息肉是治疗的关键, 治疗方法包括内镜治疗和外科手术治疗。随着内镜技术的成熟, 对于无严重并发症的胃肠道息肉, 首选的治疗方法是内镜下息肉切除。通过对该病例的介绍, 进一步提高对PJS综合征的认识, 为同类患者的内镜下治疗提供参考。

关键词

Peutz-Jeghers综合征, 结肠息肉, 经黏膜下隧道结肠病损切除术

A Case of Peutz-Jeghers Syndrome Combined with Giant Colonic Polyps Treated with STER

Chen Shi*, Huasheng Lv*, Shanshan Bian, Yue Meng, Ping Yao#

Department of Gastroenterology, The First Affiliated Hospital of Xinjiang Medical University, Urumqi Xinjiang

Received: Apr. 11th, 2023; accepted: May 6th, 2023; published: May 15th, 2023

Abstract

The patient was a 17-year-old male who presented to the clinic with “occasional abdominal pain

*共同第一作者。

#通讯作者。

文章引用: 石晨, 吕华胜, 边姗姗, 孟悦, 姚萍. Peutz-Jeghers 综合征合并巨大结肠息肉应用 STER 治疗 1 例[J]. 临床医学进展, 2023, 13(5): 7525-7530. DOI: 10.12677/acm.2023.1351051

for 9 years". Physical examination revealed scattered dotted black spots, 1~3 mm in length, with clear borders and no discoloration under pressure, on the lips, oral mucosa, palms and feet; old surgical scar of about 15 cm in length, without pressure or rebound pain, on the lower abdomen. He was admitted to the hospital with Peutz-Jeghers syndrome. After hospital admission, electronic gastroscopy was completed and a huge colonic polyp was seen. After comprehensive evaluation, STER was performed and postoperative pathology showed a Peutz-Jeghers polyp. Peutz-Jeghers syndrome is prone to misshapen polyps of the gastrointestinal tract, and resection of gastrointestinal polyps is the key to treatment, which includes endoscopic treatment and surgical treatment. With the maturation of endoscopic techniques, the preferred treatment for gastrointestinal polyps without serious complications is endoscopic polypectomy. The case is presented to further improve the understanding of Peutz-Jeghers syndrome and to provide a reference for the endoscopic treatment of similar patients.

Keywords

Peutz-Jeghers Syndrome, Colonic Polyps, Submucosal Tunneling Endoscopic Resection

Copyright © 2023 by author(s) and Hans Publishers Inc.

This work is licensed under the Creative Commons Attribution International License (CC BY 4.0).

<http://creativecommons.org/licenses/by/4.0/>



Open Access

1. 引言

PJS 综合征又称黑斑息肉综合征, 是以胃肠道错构瘤性息肉和皮肤黏膜色素沉着为特征的一种常染色体显性遗传病, 该病性别及种族差异不明显[1]。皮肤黏膜色素沉着、胃肠道多发性息肉及家族遗传倾向是其三大典型特征[2]。皮肤黏膜色素沉着以口唇部较常见, 在早期诊断中起重要作用; 胃肠道息肉以多发错构瘤性息肉常见, 较易发生癌变; 对于有家族史者, 需每六个月进行一次腹部超声检查(包括肝胆, 胰腺, 脾脏), 每三年进行一次上消化道内镜检查[3]。本院确诊 1 例并巨大息肉应用 STER 治疗, 现报道如下。

2. 临床资料

2.1. 基本资料

患者男性, 17 岁, 因“偶有腹痛 9 年”就诊, 患者于 9 年前无明显诱因出现腹痛, 位于下腹部, 呈绞痛, 伴恶心、呕吐, 呕吐物为胃内容物, 就诊于我院, 完善腹部立位平片及电子结肠镜后考虑诊断为“不全性肠梗阻、PJS 综合征”, 给予补液、纠正电解质紊乱及抗感染等对症治疗后, 患者病情明显好转, 后转至河北省医院行手术治疗, 术后连续 2 年复查胃肠镜, 第二年因息肉复发行息肉切除治疗; 此后未规律复查, 偶有腹痛不适, 此次患者为复查就诊于我院, 以“PJS 综合征”收住入院。家族史: 母亲患有“PJS 综合征”(如图 1 所示), 否认家族其他成员有类似病史。体格检查: 口唇、口腔黏膜、手掌、脚掌可见散在点状黑斑, 1~3 mm, 边界清晰, 压之不褪色(如图 2 所示); 腹平坦, 下腹部可见长约 15 cm 陈旧性手术瘢痕, 无压痛及反跳痛, 肠鸣音 5 次/分。

2.2. 实验室及影像学

1) 血常规、凝血功能、肝肾功、电解质均在正常范围。2) 腹盆腔 CT: ① 腹腔内局部肠管管壁增厚, 局部呈环靶征, 并肠系膜局部疝入, 考虑肠套叠可能。② 胃腔未充盈, 胃腔内及十二指肠金属夹, 考虑

术后改变。③ 胆囊腔内分层, 考虑泥沙样沉积或胆汁淤积。3) 电子胃镜检查见胃底弥漫性大小约 3~10 mm 0-Is 黏膜隆起; 胃体可见弥漫性大小约 4~10 mm 0-Is 黏膜隆起; 十二指肠降部可见多发大小约 4*10 mm 0-Is 型黏膜隆起(如图 3 所示)。4) 结肠镜检查见升结肠、降结肠可见 2 处巨大息肉样隆起, 大小约 3*4 cm, 表面分叶, 余结肠各段可见多发大小约 0.5~12 mm 0-Is 及 0-Ip 隆起型病变(如图 4 所示)。

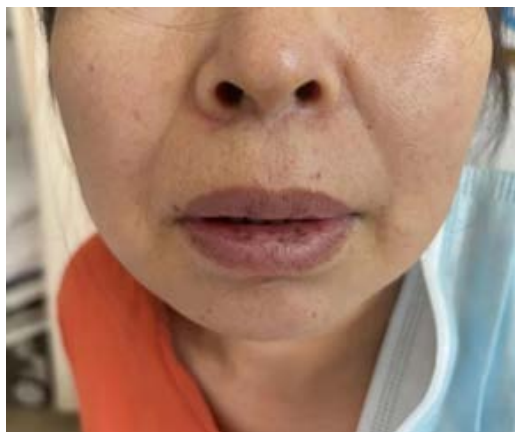

Figure 1. Black spots on the lips of the patient's mother's mouth
图 1. 患者母亲的口唇黑斑

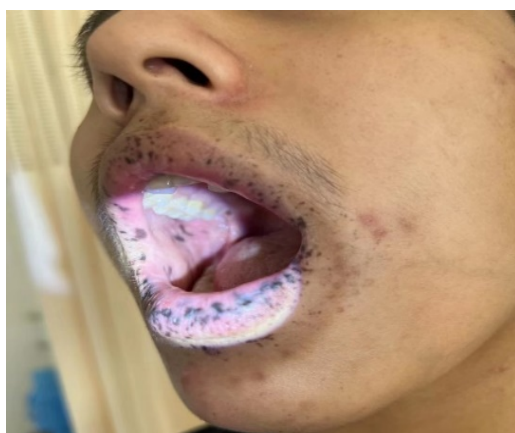


Figure 2. Black spots on the patient's mouth, lips and buccal mucosa
图 2. 患者口唇及颊粘膜黑斑

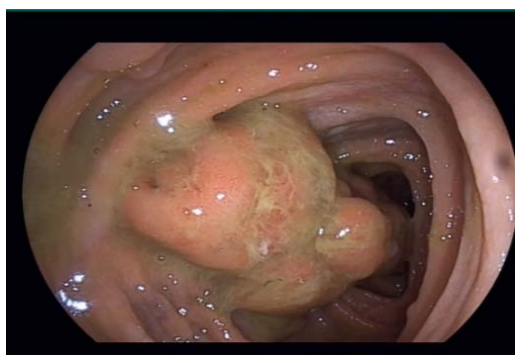

Figure 3. Giant polyp in the ascending colon
图 3. 升结肠巨大息肉

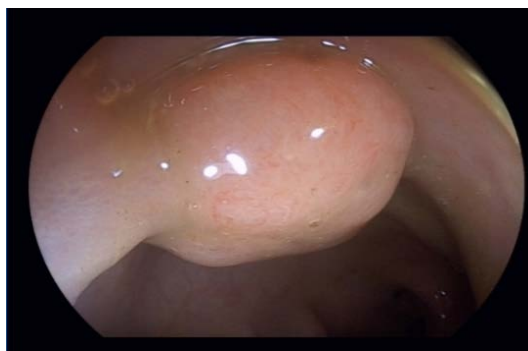

Figure 4. Giant polyp in the descending colon

图 4. 降结肠巨大息肉

3. 治疗

采用套扎器高频电刀切除胃及十二指肠息肉, 电凝止血, 较深创面钛夹夹闭, 切除息肉送病理。完善电子结肠镜示升结肠、降结肠巨大息肉样隆起, 无法行内镜下息肉切除术; 经综合评估后行 STER, 术中见阑尾口及全结肠可见大小不等 8*8 mm~40*40 mm 0-Ip 型及 0-Is 型隆起数十枚, 其中最大者位于降结肠, 表面充血发红, 分别使用高频电凝电切刀对病变进行标记, 用黏膜穿刺针抽取亚甲蓝注射液进行黏膜下注射, 黏膜抬举良好, 沿标记点电刀切开黏膜, 经切口处使用电刀分离黏膜下层形成隧道, 逐渐分离瘤体与周围组织后完全切除, 术毕使用钛夹缝合窗口, 其余全结肠多发息肉分别圈套切除, 钛夹夹闭较大创面, 圈套器分片移出标本, 术后无出血, 给予抑酸, 保护胃粘膜等对症治疗后, 患者无不适主诉后出院。

4. 结果

经治疗后患者未诉腹痛等不适, 术后病理: (结肠肿物) PJS 息肉 2 枚, (胃体)增生性息肉伴表浅溃疡形成, 灶区可见微脓肿, 部分腺上皮轻度不典型增生。(十二指肠降部)黏膜急慢性炎, 腺体腺瘤样增生。嘱患者出院 3 月后复查。

5. 讨论

PJS 综合征是一种较为罕见的遗传病, 发病年龄早、癌症风险高, 国外发病率约为 1/50,000~1/200,000, 我国发病率及患病率尚不明确, 粗略估计目前患病人数约 6500 人[4]。该病发病机制尚未明确, STK11 是目前唯一明确的 PJS 的致病基因, 该基因通过干扰细胞的凋亡、极化等导致疾病的发生[5]。

PJS 患者中, 超过 95% 会在出生第一年出现皮肤黏膜色素沉着, 呈深棕色或蓝褐色, 大小约为 1~1.5 mm, 主要分布在口周、颊粘膜、手掌、脚掌等部位[6], 88%~100% 会发生消化道错构瘤性息肉, 可引起腹痛、慢性出血、贫血、肠套叠、肠梗阻等并发症[5]。本例患者 9 年前因肠梗阻行手术治疗, 考虑因 PJS 综合征导致。除消化道外, 错构瘤息肉还可能位于肠外, 包括骨盆、膀胱、支气管、鼻腔或胆囊[7]。60% 的病人有发生恶性肿瘤的风险, 50 岁以后恶性肿瘤发病率明显增加[8], 消化道恶性肿瘤中最常见的是结肠癌, 其次是小肠、胃食管肿瘤、肝脏、胰腺、胆囊[9], 消化道以外癌症(乳腺癌、卵巢癌、甲状腺癌、肺癌和子宫内膜癌)中, 最常见的是乳腺癌[6]。本例患者已出现肠上皮化生, 有发生恶变的风险, 建议患者应至少每年进行一次胃结肠镜检查及肿瘤标志物检测, 必要时行手术治疗。

PJS 目前尚无根治方法, 主要以对症治疗为主。由于 PJS 息肉有恶变风险, 巨大息肉还可能导致肠套叠(46.9%)或肠梗阻(42.8%)并引起便血、腹痛、腹泻等症状[10][11], 故切除胃肠道息肉是治疗的关键,

治疗方法包括内镜治疗和外科手术治疗。对于无严重并发症的胃肠道息肉, 首选内镜下息肉切除, 常用的方法包括活检钳切除术、圈套息肉切除术、氩离子凝固术(Argon Plasma Coagulation, APC)、内镜黏膜切除术(Endoscopic Mucosal Resection, EMR)、内镜下黏膜剥离术(Endoscopic Submucosal Dissection, ESD) [12] [13]。随着 ESD 的成熟, 2010 年我国开展经口内镜肌切开术(Per-Oral Endoscopic Myotomy, POEM), 通过应用 ESD 技术建立黏膜下隧道用于治疗食管贲门失迟缓症。在此基础上, 将内镜下隧道技术进行创新后用于治疗食管或胃黏膜下肿瘤, 并将之命名为“STER”, 可以一次性切除完整病变, 并且能够避免消化道瘘和感染的发生[14]。Hu [15]通过对 STER 治疗直肠黏膜下肿瘤分析, 病变大小 < 3 cm 的固有肌层来源直肠肿物, 完全切除率为 100%, 且经过 4~33 个月随访未发现病变残留或复发, 认为是 STER 治疗直肠固有肌层可行、安全、有效的方法。由于结肠肠壁较薄且其结构迂曲的特点, 目前对于结肠使用 STER 的研究较少。最近的一项研究通过对 ESD、内镜全层切除术(Endoscopic Full-Thickness Resection, EFTR)和 STER 进行比较后发现, 相对于 ESD 组及 EFTR 组, STER 组的手术时间和住院时间短, 血红蛋白水平下降少, 拥有较好的手术视野并且能够精确的止血, 缝合时间短, 钛夹使用数量少, 住院费用低; 由于能够保持黏膜的完整性, 发生纵隔炎或腹膜炎的风险明显降低; 其局限性表现在黏膜溃疡或边界不规则的病变可能难以切除, 对于受累深度达到固有肌层的病变, 出现穿孔、瘘管形成和感染等不良事件的风险增加[16] [17] [18]。

本例患者在升结肠、降结肠的巨大息肉样隆起, 大小约 3*4 cm, 经综合评估后可使用 STER 治疗, 术后患者未出现并发症, 术后第 3 天出院。虽然在某些部位较难建立黏膜下隧道, 且对于深度受累的病变, 较易出现不良事件, 限制了 STER 的使用, 但是随着医师的探索及操作技术、设备的进步, STER 的适应范围可从食管、贲门进一步延伸至胃、直肠等相对较直的部位, 且不增加不良反应的发生率。内镜技术的广泛应用, 减少患者手术次数的同时提高了患者生活质量, 为此后行手术治疗提供了更多机会。

参考文献

- [1] Bourke, B., Broderick, A. and Bohane, T. (2006) Peutz-Jeghers Syndrome and Management Recommendations. *Clinical Gastroenterology and Hepatology*, **4**, 1550. <https://doi.org/10.1016/j.cgh.2006.09.028>
- [2] 罗明旺, 张兆祺, 卫媛, 等. 1 例黑斑息肉综合征合并空肠套叠梗阻病例报道[J]. 上海交通大学学报(医学版), 2021, 41(8): 1129-1132.
- [3] Duan, S.X., Wang, G.H., Zhong, J., et al. (2017) Peutz-Jeghers Syndrome with Intermittent Upper Intestinal Obstruction. *Medicine*, **96**, e6538. <https://doi.org/10.1097/MD.0000000000006538>
- [4] Beggs, A.D., Latchford, A.R., Vasen, H.F.A., et al. (2010) Peutz-Jeghers Syndrome: A Systematic Review and Recommendations for Management. *Gut*, **59**, 975-986. <https://doi.org/10.1136/gut.2009.198499>
- [5] 李白容, 孙涛, 蒋宇亮, 等. Peutz-Jeghers 综合征发病机制及临床诊治研究进展[J]. 世界华人消化杂志, 2019, 27(9): 576-582.
- [6] Tavusbay, C., Acar, T., Kar, H., et al. (2018) The Patients with Peutz-Jeghers Syndrome Have a High Risk of Developing Cancer. *Turkish Journal of Surgery*, **34**, 162-164. <https://doi.org/10.5152/turkjsurg.2017.3241>
- [7] Nevozinskaya, Z., Korsunskaya, I., Sakaniya, L., et al. (2019) Peutz-Jeghers Syndrome in Dermatology. *Acta Dermatovenerologica Alpina, Pannonica, et Adriatica*, **28**, 135-137. <https://doi.org/10.15570/actaapa.2019.33>
- [8] Mehenni, H., Resta, N., Park, J.G., et al. (2006) Cancer Risks in LKB1 Germline Mutation Carriers. *Gut*, **55**, 984-990. <https://doi.org/10.1136/gut.2005.082990>
- [9] Wang, Z., Wang, Z., Wang, Y., Wu, J., et al. (2022) High Risk and Early Onset of Cancer in Chinese Patients with Peutz-Jeghers Syndrome. *Frontiers in Oncology*, **12**, Article ID: 900516. <https://doi.org/10.3389/fonc.2022.900516>
- [10] 殷董, 任晓阳, 卢桂芳, 等. 黑斑息肉综合征 16 例内镜下息肉特征分析[J]. 疑难病杂志, 2020, 19(7): 719-722+729.
- [11] Utsunomiya, J., Gocho, H., Miyanaga, T., et al. (1975) Peutz-Jeghers Syndrome: Its Natural Course and Management. *The Johns Hopkins Medical Journal*, **136**, 71-82.
- [12] 李转, 苏红霞, 路红, 等. 胃息肉的诊治进展[J]. 胃肠病学和肝病学杂志, 2020, 29(1): 93-98.

- [13] 郝其源, 董宁宁, 李鹏, 等. 结直肠息肉的治疗: 内镜进展[J]. 中国医刊, 2021, 56(12): 1277-1281+1270.
- [14] 周平红, 蔡明琰, 姚礼庆. 隧道内镜技术的发展与临床应用[J]. 中华消化内镜杂志, 2011, 28(11): 601-603.
- [15] Hu, J.W., Zhang, C., Chen, T., *et al.* (2014) Submucosal Tunneling Endoscopic Resection for the Treatment of Rectal Submucosal Tumors Originating from the Muscular Propria Layer. *Journal of Cancer Research and Therapeutics*, **10**, 281-286. <https://doi.org/10.4103/0973-1482.151533>
- [16] Dalal, I. and Andalib, I. (2022) Advances in Endoscopic Resection: A Review of Endoscopic Submucosal Dissection (ESD), Endoscopic Full Thickness Resection (EFTR) and Submucosal Tunneling Endoscopic Resection (STER). *Translational Gastroenterology and Hepatology*, **7**, 19. <https://doi.org/10.21037/tgh-2020-10>
- [17] Du, C., *et al.* (2017) Submucosal Tunneling Endoscopic Resection for the Treatment of Gastrointestinal Submucosal Tumors Originating from the Muscularis Propria Layer. *Journal of Gastrointestinal Surgery: Official Journal of the Society for Surgery of the Alimentary Tract*, **21**, 2100-2109. <https://doi.org/10.1007/s11605-017-3579-7>
- [18] Dellatore, P., Bhagat, V. and Kahaleh, M. (2019) Endoscopic Full Thickness Resection versus Submucosal Tunneling Endoscopic Resection for Removal of Submucosal Tumors: A Review Article. *Translational Gastroenterology and Hepatology*, **4**, 45. <https://doi.org/10.21037/tgh.2019.05.03>