

# 儿童尤文肉瘤治疗后继发急性髓系白血病 1例并文献复习

刘欣琳<sup>1</sup>, 高胜寒<sup>1</sup>, 张瑞祺<sup>1</sup>, 赵艳霞<sup>2\*</sup>

<sup>1</sup>青岛大学医学部, 山东 青岛

<sup>2</sup>青岛大学附属医院儿童血液肿瘤科, 山东 青岛

收稿日期: 2023年12月19日; 录用日期: 2024年1月13日; 发布日期: 2024年1月22日

## 摘要

目的: 探讨尤文肉瘤(Ewing Sarcoma, ES)治疗后发生急性髓系白血病(Acute Myelogenous Leukemia, AML)的临床特征及预后, 提高对继发急性髓系白血病的认识。方法: 回顾性分析山东省青岛大学附属医院收治的1例原发于脊柱ES治疗后继发AML的诊疗情况, 并复习相关文献。结果: 患儿采用放化疗 + 局部手术治疗方式进行治疗, 化疗结束后6月, 放疗结束后4月后出现肌肉酸痛, 伴全身散在出血点等, 行骨髓穿刺术诊断为急性髓系白血病, 因生命体征持续不稳定, 经抢救无效后死亡。结论: ES治疗后继发白血病多为急性髓系白血病。且常起病急, 预后差, 临床上需对于有放化疗治疗的患儿进行定期随访, 以对第二肿瘤进行早期筛查, 改善预后。

## 关键词

尤文肉瘤, 急性髓系白血病, 化疗, 放疗, KMT2A-MLLT3融合突变

# A Case of Acute Myeloid Leukemia Secondary to Ewing Sarcoma Treatment in Children and Literature Review

Xinlin Liu<sup>1</sup>, Shenghan Gao<sup>1</sup>, Ruiqi Zhang<sup>1</sup>, Yanxia Zhao<sup>2\*</sup>

<sup>1</sup>Medical Science Center, Qingdao University, Qingdao Shandong

<sup>2</sup>Department of Pediatric Hematology and Oncology, Affiliated Hospital of Qingdao University, Qingdao Shandong

Received: Dec. 19<sup>th</sup>, 2023; accepted: Jan. 13<sup>th</sup>, 2024; published: Jan. 22<sup>nd</sup>, 2024

\*通讯作者。

文章引用: 刘欣琳, 高胜寒, 张瑞祺, 赵艳霞. 儿童尤文肉瘤治疗后继发急性髓系白血病 1 例并文献复习[J]. 临床医学进展, 2024, 14(1): 1033-1037. DOI: 10.12677/acm.2024.141149

## Abstract

**Objective:** To explore the clinical features and prognosis of Acute Myelogenous Leukemia (AML) after treatment of Ewing Sarcoma (ES), and to improve the recognition of secondary acute myeloid leukemia (AML). **Methods:** The diagnosis and treatment of a case of secondary AML after spinal ES treatment in the Affiliated Hospital of Qingdao University in Shandong Province were retrospectively analyzed, and the related literature was reviewed. **Results:** The patient was treated with radiotherapy and chemotherapy plus local surgery. 6 months after the end of chemotherapy and 4 months after the end of radiotherapy, muscle soreness and bleeding points were scattered throughout the body. Bone marrow puncture was performed and diagnosed as acute myeloid leukemia. **Conclusion:** Acute myeloid leukemia is the secondary leukemia after ES treatment. It often has an acute onset and poor prognosis. It often has an acute onset and poor prognosis, so it is clinically necessary to conduct regular follow-up for children treated with radiotherapy and chemotherapy to conduct early screening of the second tumor and improve the prognosis.

## Keywords

Ewing Sarcoma, Acute Myelogenous Leukemia, Chemotherapy, Radiotherapy, KMT2A-MLL3 Fusion Mutation

Copyright © 2024 by author(s) and Hans Publishers Inc.

This work is licensed under the Creative Commons Attribution International License (CC BY 4.0).

<http://creativecommons.org/licenses/by/4.0/>



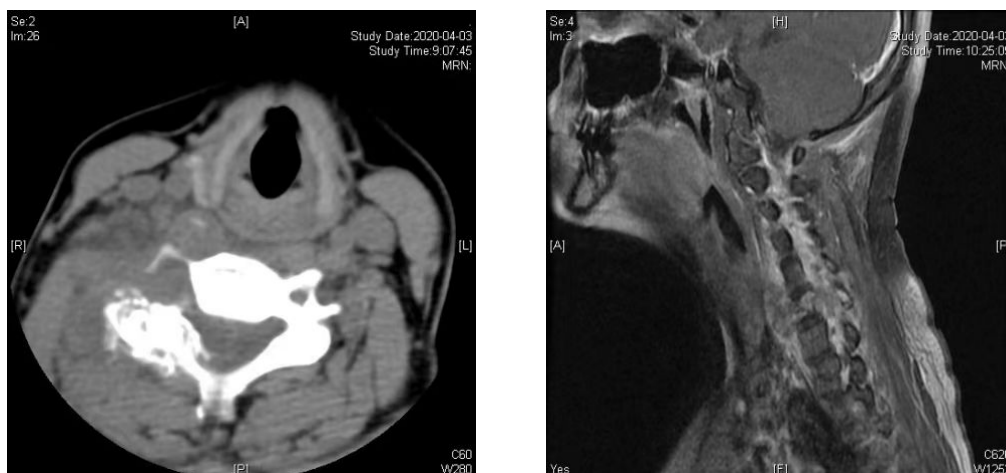
Open Access

## 1. 引言

尤文肉瘤(ES)是一种少见的小圆细胞恶性肿瘤,属于尤文肉瘤家族肿瘤(ESFT)。ESFT 是起源于神经外胚层不同程度分化的以小圆细胞为主的罕见恶性骨肿瘤,是儿童和青少年中第二好发的原发性骨肿瘤,发病率约为百万分之三,男性稍多于女性,约占原发性恶性骨肿瘤的6%~8% [1]。ESTF 可累及任何部位的骨和软组织,最常见的受累部位是长骨、盆腔、肋骨和脊柱[2] [3] [4]。在 ES 基础上继发急性髓系白血病(s-AML)的更相对罕见,现将青岛大学附属医院收治的 1 例脊柱 ES 继发 AML 患者的诊疗经过报道如下,并进行相关文献复习。

## 2. 病例资料

患儿男,15岁,因“颈部疼痛2月余,加重伴双手麻木1周”于2020年4月首次就诊于青岛大学附属医院脊柱外科,行右侧颈部肿物穿刺,术后病理:右侧颈部肿物穿刺少许肌肉级增生的纤维组织,内见小圆细胞呈散在巢团状增生浸润,免疫组化结果示:CKpan(-),Syn少量弱(+),CgA(-),CD56(-),CD99弱(+),Myogenin(-),MyoD1(-),WT-1(-),CD34(-),Desmin(-),Vimentin散在弱(+),结合形态学及免疫组化结果,意见为肉瘤,倾向源自神经外胚层的小圆细胞未分化肉瘤,全身骨显像示第6颈椎病变,符合恶性骨肿瘤表现,其余部位骨骼未见明显异常,影像结果如下图;胸部CT未见异常。外送病理至上海阿克曼医学研究所提示:小圆细胞恶性肿瘤,免疫组化结果:BOCR(-),cyclinD1(部分阳性),TEL1(-),SATB2(-),CKpan(-),NKX2.2X(+),INI-1(+),CD99(+),Syn(+),结合免疫组化首先考虑尤因肉瘤;外送EWSR1基因检测位点为22q12结果:基因断裂比率为83%,大于阳性阈值,EWSR1基因重排阳性;最终确诊为“尤因肉瘤”。



后按《儿童及青少年尤文肉瘤诊疗规范》(2019版)规律化疗,予VDC方案×2疗程、IE方案×2疗程化疗后2020.07.02完善胸部CT评估示:双肺多发小结节,考虑转移,C6椎体及右侧附件区恶性肿瘤治疗后无改变,请脊柱外科会诊后评估无手术指征。2020.08.23复查胸部CT示结节较前明显减少,后复查均未见异常。期间继予VDC方案×2疗程、IE方案×1疗程化疗后于2020.09.24全麻下型颈椎前路肿瘤切除减压植骨融合内固定术+髂骨取骨术+颈椎后路肿瘤切除减压植骨融合内固定术,术后病理:(颈6椎体组织)少许纤维软骨及骨组织,未见确切肿瘤成分,患儿恢复良好,后患儿按方案予VDC方案、IE方案交替化疗,共7次循环(至2021.04.07)。化疗结束出院,患儿蒽环类药物累计剂量:346.2 mg,约合197.8 mg/m<sup>2</sup>;环磷酰胺累计剂量:14.18 g,约合8.1 g/m<sup>2</sup>;异环磷酰胺累计剂量:102 g,约合58.28 g/m<sup>2</sup>;拓扑异构酶II抑制剂(依托泊苷)累积剂量:5.95 g,约合3.14 g/m<sup>2</sup>。患儿2021.04.19~2021.05.17期间于我院肿瘤放疗科门诊行放疗治疗,累计剂量:3700 Gy。期间患儿5.31、8.25复查2次血常规示大致正常血象。

2021.09.24患儿因肌肉酸痛,伴全身散在出血点就诊于当地医院完善血常规示白细胞计数 $200 \times 10^9/L$ (未见具体报告),后就诊于我院完善血常规示白细胞计数: $378.05 \times 10^9/L$ ,中性粒细胞计数: $366.70 \times 10^9/L$ ,淋巴细胞计数: $9.83 \times 10^9/L$ ,单核细胞计数: $0.76 \times 10^9/L$ ,血小板计数: $62 \times 10^9/L$ ,C反应蛋白3.02 mg/L,急诊以“肌肉酸痛,发现皮肤出血点2天”收入儿童重症医学科。入院后予完善骨髓常规检查示:骨髓增生极度活跃;G:E=1.0:1。原始+幼稚单核细胞比例约占94.5%,该类细胞胞体较大,可见明显核畸形变,化学染色绝大部分细胞POX呈阴性,仅极少部分细胞呈弱阳性;a-NAE呈絮状强阳性,加NaF后阳性细胞完全被抑制,诊断为AML(M5)。外送骨髓结果回示KTMT2A-MLLT3(MLL-AF9)融合基因与AML预后中等相关。KRAS激活突变与AML明确相关。予生命支持、水化碱化、小剂量化疗等,患儿病情未见好转,2天后患儿病情急剧恶化,复查血常规示白细胞计数: $584.02 \times 10^9/L$ ,中性粒细胞计数: $313.66 \times 10^9/L$ ,淋巴细胞计数: $14.82 \times 10^9/L$ ,单核细胞计数: $253.92 \times 10^9/L$ ,C反应蛋白8.54 mg/L,胸片提示肺部浸润,与家属沟通病情后家属放弃一切抢救,患儿治疗无效死亡。患儿最终死于“急性髓系白血病、呼吸衰竭、肺出血、多脏器衰竭、休克、肿瘤细胞淤积、尤文氏肉瘤”。

### 3. 讨论

ES是一种罕见的原发性骨恶性肿瘤,分子生物学常表现为EWSR1基因阳性及t(11;22)(q24;q12)染色体易位[5]。最常见累及部位为中轴骨,原发于脊柱的ES仅占8%左右。原发于脊柱的ES临床上常缺乏特异性,初发时可能仅为间断性轻微疼痛,疾病进展并出现软组织压迫后出现局部持续疼痛伴包块,

且常伴随神经功能障碍[1]。脊柱 ES 影像学可表现为溶骨性破坏伴“葱皮样”改变，部分缺乏特征性，还常常用于评估患儿是否发生远处转移[5]。最常见的转移部位为肺、骨、骨髓[6]。目前治疗方式包括手术治疗、新辅助化疗、放疗及造血干细胞移植等。儿童 ES 5 年发生急性髓系白血病(AML)或骨髓增生异常综合征(MDS)累计发病率约为 2%，对于无转移性尤文肉瘤发生的患儿，5 年 t-MDS/AML 累计发病率约为 0.7%，而对于有转移性疾病的患者 5 年累计发病率可达 11%，为无转移患者的 16 倍[7] [8]。

脊柱 ES 因发病率本身较低，继发 AML 或 MDS 的报道更为罕见，本文对 ES 继发 AML 进行相关讨论。目前关于 ES 继发 AML 发病机制尚不明确。结合文献及患儿表现可能与以下因素有关：1) 患者自身因素：① 起病时间：起病时间晚对于 ES 为预后不良的因素，易发生第二肿瘤；② 起病部位：起病于椎管常被认为是预后不良的因素有关；③ 遗传易感性：对于 ES 的患儿仅有少部分发生第二肿瘤，考虑与这部分患儿存在易合并多种肿瘤的遗传高危因素有关。2) 治疗相关：据相关数据统计，接受过放疗的患者发生 AML 的风险是正常人群的 4.7 倍[9]。① 细胞毒性药物治疗可明显增加继发白血病的风险，尤文肉瘤化疗过程中，烷化剂及拓扑异构酶 II 抑制剂等应用可增加继发白血病的风险。ES 化疗过程中应用的烷化剂为环磷酰胺(CTX)及异环磷酰胺(IFO)，拓扑异构酶 II 抑制剂为依托泊苷(VP16)。二类药物均为损伤 DNA 增加发生继发髓系白血病的风险。不同的是环磷酰胺的作用机制为通过使 DNA 碱基烷基化从而导致链间和链内交联、异常碱基配对和 DNA 双链断裂直接损伤 DNA。而依托泊苷则通过干扰 DNA 复制，导致双链断裂的稳定，DNA 再连接延迟，DNA 修复错误的发生率增加以及与另一条染色体的交叉重组，导致平衡染色体易位[10] [11]。② 电离辐射继发 s-AML 病理机制同烷化剂，但电离辐射的危险性更高；电离辐射已被证实与癌症发生密切相关；对于 ES 的患儿，放疗剂量超过 50 Gy 可将发生 AML 的风险提高 5 倍。③ 尚有学者提出，化疗期间应用粒细胞集落刺激因子也可增加继发白血病的风险但尚无定论[12]。3) 异常癌基因的存在及激活。90%以上 s-AML 的患者存在核型异常。4) 免疫系统紊乱。放疗或疾病本身可造成集体免疫缺陷导致集体免疫功能低下，使肿瘤细胞产生免疫逃逸，不能有效清除异常细胞，利于白血病细胞增殖，可能是导致 ES 继发 AML 的机制之一[13] [14]。

本例患儿按照 2019 年儿童及青少年尤文肉瘤诊疗规范进行规律化疗满足手术指征后进行了手术治疗，后规律化疗指足疗程后进行了放疗，患儿在确诊 ES 17 个月左右、化疗结束 5.5 个月，放疗结束 3 个月左右即发生 s-AML。而 ES 继发 AML 的中位时间为 1.7 年，该例患儿明显少于中位时间。虽然放化疗是导致发生 s-AML 的重要原因，但部分病例有发生多种肿瘤的体质因素。目前公认的安全剂量为 CTX 累积剂量不超过 36 g，IFO 不超过 8 g/m<sup>2</sup>，VP16 半次剂量一般不超过 150 mg/kg [7]。本例患儿相关药物累积剂量在公认安全剂量内，电离辐射累计剂量尚未达到诱发白血病剂量，虽考虑患儿发生 s-AML 考虑与放化疗治疗关联性较大，但不排除患儿存在多种肿瘤的易感性及自身可能即有 DNA 修复功能异常导致患儿发生第二肿瘤几率增加。

本例患儿在发生 AML 时存在 KMT2A-MLL3 融合突变，未行染色体分析。在急性髓系白血病(AML)的 11q23/KMT2A 重排中，最常见的是 t(9; 11)(p22; q23)，即 KMT2A 与 MLL3 基因(KMT2A-MLL3)融合。KMT2A-MLL3 重排的 AML 发生率在成人中约为 5%，在儿科 AML 患者中接近 15% [15]。大多数 11q23/KMT2A 重排的 AML 患者结局较差，但欧洲白血病网络的风险分层将 KMT2A-MLL3 分类为中等风险，但大规模数据将 KMT2A-MLL3 列为高危险度[8] [15]。Juan Tong 等的研究表明，对于 KMT2A-MLL3 的患者，常规化疗的 3 年生存率仅为 10%，而接受脐带血移植(UCBT)的患者 3 年生存率可达 71.3%。因此对于 KMT2A-MLL3 的 AML，尽早的进行造血干细胞移植可明显提高生存率[15]。

近年来随着新辅助化疗等手段的开展，ES5 年生存率由原来的 20%提升到了 70%，其预后及出现的合并症越来越引起关注，最常见的为 t-MDS/AML。继发白血病的患儿预后较原发患儿预后较差，与白血病复发患儿在治疗上完全不相同，因此应建议做好定期随访及复查，提高自我意识，尽量早发现、早诊



断、早治疗, 以此延长患者生存期并提高其生活质量。即使现在的放化疗、免疫抑制剂、靶向药物等治疗手段不断精进, 如何使联合治疗降低继发白血病发生率及改善患儿预后仍是一项重要的课题, 仍需要进一步研究。

## 参考文献

- [1] 汪央, 董瑞. 尤文肉瘤家族治疗进展[J]. 临床小儿外科杂志, 2022, 21(2): 191-195.
- [2] 刘子勤, 王天有. 儿童尤文肉瘤诊治进展[J]. 北京医学, 2013, 35(4): 291-294.
- [3] 董玉双, 谈珍, 张勤, 袁晓军. 儿童尤文肉瘤家族肿瘤 50 例临床病理特点及预后因素分析[J]. 临床儿科杂志, 2020, 38(7): 530-535.
- [4] 刘峰. 儿童尤文氏肉瘤家族肿瘤的临床研究[D]: [硕士学位论文]. 天津: 天津医科大学, 2018.
- [5] 胡选琛, 王楠楷, 聂淼桔. 椎管内尤文肉瘤二例并文献复习[J]. 海南医学, 2021, 32(5): 674-678.
- [6] 郭卫, 王臻, 郭征, 董扬. 尤文肉瘤肿瘤家族(ESFT)临床循证诊疗指南[J]. 中华骨与关节外科杂志, 2018, 11(4): 260-275.
- [7] Bhatia, S., *et al.* (2007) Therapy-Related Myelodysplasia and Acute Myeloid Leukemia after Ewing Sarcoma and Primitive Neuroectodermal Tumor of Bone: A Report from the Children's Oncology Group. *Blood*, **109**, 46-51. <https://doi.org/10.1182/blood-2006-01-023101>
- [8] Ganser, A. and Heuser, M. (2017) Therapy-Related Myeloid Neoplasms. *Current Opinion in Hematology*, **24**, 152-158. <https://doi.org/10.1097/MOH.0000000000000316>
- [9] Morton, L.M., *et al.* (2013) Evolving Risk of Therapy-Related Acute Myeloid Leukemia Following Cancer Chemotherapy among Adults in the United States. *Blood*, **121**, 2996-3004. <https://doi.org/10.1182/blood-2012-08-448068>
- [10] 姜艳红, 焦扬, 王浩, 毕利军, 许青霞. 治疗相关的急性髓系白血病实验室和临床特征分析(附 40 例) [J]. 现代肿瘤医学, 2023, 31(16): 3081-3085.
- [11] 赖耿良, 叶中绿. 儿童急性淋巴细胞白血病预后相关因素的研究进展[J]. 中国当代医药, 2022(30): 35-39.
- [12] Pullarkat, V., *et al.* (2009) Acute Leukemia and Myelodysplasia after Adjuvant Chemotherapy for Breast Cancer: Durable Remissions after Hematopoietic Stem Cell Transplantation. *Annals of Oncology*, **20**, 2000-2006. <https://doi.org/10.1093/annonc/mdp232>
- [13] 周美玲, 等. 华氏巨球蛋白血症继发急性髓系白血病一例并文献复习[J]. 白血病·淋巴瘤, 2021, 30(5): 311-313.
- [14] 张婷, 高燕, 孟繁军. 治疗相关急性髓系白血病 1 例报告并文献复习[J]. 精准医学杂志, 2022, 37(6): 515-517+522.
- [15] Tong, J., *et al.* (2021) Umbilical Cord Blood Transplantation Can Overcome the Poor Prognosis of KMT2A-MLLT3 Acute Myeloid Leukemia and Can Lead to Good GVHD-Free/Relapse-Free Survival. *Annals of Hematology*, **100**, 1303-1309. <https://doi.org/10.1007/s00277-021-04413-2>